УДК 616.36-003.826-073:618.2-06

А.Б. Прилуцька, Г.А. Соловйова, В.С. Осташевська, Ю.В. Салата, С.Т. Харченко, Д.О. Говсєєв

Неінвазивні тести діагностики як скринінговий метод метаболічно асоційованої стеатотичної хвороби печінки у вагітних

Національний медичний університет імені О.О. Богомольця, м. Київ, Україна

Ukrainian Journal Health of Woman. 2026. 2(183): 10-19. doi: 10.15574/HW.2026.2(183).1019

For citation: Prilutska AB, Solovyova GA, Ostashevska VS, Salata YV, Kharchenko ST, Govsieiev DO. (2026). Non-invasive diagnostic tests as a screening method for metabolic dysfunction-associated steatotic liver disease in pregnant women. Ukrainian Journal Health of Woman. 2(183): 10-19. doi: 10.15574/HW.2026.2(183).1019

Мета – оцінити можливості комплексного застосування неінвазивних методів ультразвукового дослідження (УЗД) (кількісної стеатометрії та двовимірної зсувнохвильової еластографії – 2D-SWE) у виявленні та стадіюванні стеатозу й фіброзу печінки у вагітних жінок із кардіометаболічними чинниками ризику для оптимізації раннього скринінгу метаболічно асоційованої стеатотичної хвороби печінки (МАСХП) в акушерській практиці.

Матеріали і методи. Проведено комплексне обстеження 76 вагітних жінок у другій половині гестації. Пацієнток поділено на дві групи: I (основна) група – 46 вагітних з обтяженим соматичним анамнезом (ожиріння, цукровий діабет 2-го типу, гестаційний цукровий діабет, гіпертонічна хвороба, прееклампсія, дисліпідемія); II (контрольна) група – 30 здорових жінок із фізіологічним перебігом вагітності. Дослідження здійснено на ультразвуковому апараті «Samsung Medison V7» із застосуванням інноваційних технологій кількісного оцінювання стеатозу (QUS) за показниками тканинного згасання (TAI), тканинного розсіювання (TSI) і відсотка жирової фракції, а також жорсткості паренхіми за допомогою 2D-SWE (S-Shearwave Imaging) із визначенням стадій фіброзу за шкалою METAVIR.

Результати. За допомогою звичайного УЗД у В-режимі виявлено низьку чутливість, не виявивши патології у 23,9% пацієнток основної групи. Натомість за даними стеатометрії у всіх 46 вагітних I групи верифіковано стеатоз легкого ступеня (S1). За допомогою еластографії (2D-SWE) на тлі стеатозу в 71,8% (33 особи) основної групи виявлено фіброз I ступеня, у 13,0% (6 осіб) – фіброз II ступеня, а у 15,2% (7 осіб) не відзначено фіброзних змін. Установлено чітку залежність прогресування фіброзу від коморбідного профілю: стадію F2 зареєстровано винятково за поєднання гіпертонічної хвороби з дисліпідемією або ожиріння III ступеня з прееклампсією.

Висновки. Впровадження неінвазивних методів (стеатометрії та еластографії) у ранні терміни гестації у вагітних із метаболічними чинниками ризику є патогенетично обґрунтованим скринінговим інструментом. Мультипараметричний підхід на ранніх термінах вагітності забезпечує точне стадіювання МАСХП і латентного фіброзу, що дає змогу своєчасно оптимізувати тактику ведення вагітності, пологів і післяпологового періоду для зниження акушерських і перинатальних ускладнень.

Дослідження виконано відповідно до принципів Гельсінської декларації. На проведення дослідження отримано інформовану згоду жінок. Автори заявляють про відсутність конфлікту інтересів.

Ключові слова: метаболічно асоційована стеатотична хвороба печінки, стеатометрія, двовимірна зсувнохвильова еластографія, стеатоз печінки, фіброз печінки, неінвазивні тести діагностики, вагітність.

Non-invasive diagnostic tests as a screening method for metabolic dysfunction-associated steatotic liver disease in pregnant women

A.B. Prilutska, G.A. Solovyova, V.S. Ostashevska, Y.V. Salata, S.T. Kharchenko, D.O. Govsieiev

Bogomolets National Medical University, Kyiv, Ukraine

Aim – to assess the possibilities of comprehensive application of non-invasive ultrasound diagnostic methods (quantitative steatometry and two-dimensional shear wave elastography – 2D-SWE) in the detection and staging of liver steatosis and fibrosis in pregnant women with cardiometabolic risk factors to optimize early screening of metabolically associated steatosis in obstetric practice

Materials and methods. A comprehensive examination of 76 pregnant women in the second half of gestation was conducted. The patients were divided into two groups: Group I (main) – 46 pregnant women with a complicated somatic history (obesity, type 2 diabetes mellitus, gestational diabetes mellitus, hypertension, preeclampsia, dyslipidemia); Group II (control) – 30 healthy women with a physiological course of pregnancy. The study was carried out on a Samsung Medison V7 ultrasound device using innovative technologies for quantitative assessment of steatosis (QUS) by tissue attenuation (TAI), tissue scattering (TSI) and fat fraction percentage, as well as parenchymal stiffness using 2D-SWE (S-Shearwave Imaging) with determination of fibrosis stages according to the METAVIR scale.

Results. Conventional ultrasound in B-mode demonstrated low sensitivity, not revealing pathology in 23.9% of patients in the main group. However, according to steatometry, mild steatosis (S1) was verified in all 46 pregnant women in group I. Using elastography (2D-SWE), against the background of steatosis, grade I fibrosis was detected in 71.8% (33 people) of the main group, grade II fibrosis in 13.0% (6 people), and fibrotic changes were absent in 15.2% (7 people). A clear dependence of fibrosis progression on the comorbid profile was established: stage F2 was recorded exclusively in the combination of hypertension with dyslipidemia or grade III obesity with preeclampsia.

Conclusions. The introduction of non-invasive methods (steatometry and elastography) in early gestation in pregnant women with metabolic risk factors is a pathogenetically justified screening tool. A multiparametric approach in early pregnancy provides accurate staging of MASLD and latent fibrosis, which allows for timely optimization of pregnancy, labor and postpartum management to reduce obstetric and perinatal complications.
The study was performed in accordance with the principles of the Declaration of Helsinki. Informed consent of women was obtained for the study.
The authors declare no conflict of interest
Keywords: metabolically associated steatotic liver disease, steatometry, two-dimensional shear wave elastography, hepatic steatosis, hepatic fibrosis, non-invasive diagnostic tests, pregnancy.

Вступ

Метаболічно асоційована стеатотична хвороба печінки (МАСХП) у сучасному світі є маркером метаболічної дисфункції в популяції і становить серйозну загрозу для світової охорони здоров'я, оскільки є однією з провідних причин захворюваності, інвалідизації та смертності населення [7,9,12,14,25,31].

Така хвороба печінки тісно пов'язана з ожирінням, цукровим діабетом 2 типу (ЦД2), серцево-судинними захворюваннями та іншими складовими метаболічного синдрому, які впливають на прогресування захворювань печінки від стеатозу, стеатогепатиту, фіброзу, цирозу печінки до гепатоцелюлярної карциноми [2,16,19,22,24,28,31,33].

Існує двоспрямований зв'язок між МАСХП і кардіометаболічними порушеннями, створюючи «порочне коло», яке прискорює прогресування ураження печінки, що пов'язано зі спільними глибинними механізмами, такими як системне запалення низького ступеня активності, ліпотоксичністю, дисфункцією жирової тканини, оксидативним стресом, ендотеліальною дисфункцією, атерогенною дисліпідемією, інсулінорезистентністю та змінами в осі «кишечник-печінка». Тому при МАСХП різко зростає ризик небезпечних позапечінкових наслідків, зокрема, ЦД2, інфарктів, інсультів, хронічної хвороби нирок і деяких видів раку. Все це обумовлює визнання МАСХП у сучасному світі як системного метаболічного захворювання, а не просто ізольованої хвороби печінки [7,9,12,14,15,18,27,31,35].

Встановлено, що частота МАСХП серед жінок репродуктивного віку коливається в межах 10–30%, а серед вагітних сягає 16–18%, що суттєво підвищує ризики виникнення тяжких акушерських і перинатальних ускладнень. На тлі МАСХП зростає частота гестаційного цукрового діабету (ГЦД), гіпертензивних станів (прееклампсії, еклампсії, HELLP-синдрому (Hemolysis, Elevated liver enzymes, Low platelet count)), невиношування вагітності, передчасних пологів, передчасного відшарування нормально розташованої плаценти, затримки розвитку плода і неонатальної жовтяниці. Слід зазначити, що діти, народжені від матерів із МАСХП, мають високу схильність до раннього розвитку метаболічного синдрому, дитячого ожиріння, стеатозу і прогресуючого фіброзу печінки в майбутньому [1,3,6,12, 23,28,31].

Незважаючи на очевидну загрозу МАСХП сьогодні, у сучасній літературі та клінічних протоколах практично немає чітких рекомендацій щодо скринінгу та ведення МАСХП під час вагітності. Більшість наукових робіт обмежуються аналізом перебігу хвороби лише на тлі ізольованого ожиріння, тоді як взаємозв'язок МАСХП із гіпертонічною хворобою (ГХ), ГЦД, ЦД2 і дисліпідемією, а головне – їхнім сумарним кумулятивним впливом на темпи прогресування фіброзу печінки у вагітних, залишається практично не вивченими [8,29,30].

Фіброз печінки є універсальним прогностичним маркером хронічного ураження органа, який відображає накопичення позаклітинного матриксу та визначає довготривалий прогноз щодо виникнення в подальшому печінкових, ниркових, серцево-судинних катастроф і розвитку ЦД2. Оскільки своєчасне виявлення і терапевтичне корегування стеатозу й початкового фіброзу печінки дають змогу зупинити або викликати регрес патологічного процесу, рання верифікація цих станів є критично важливою [3,10,17,36,37]

А, згідно з рекомендаціями провідних світових асоціацій (EASL, EASD, EASO, 2024; AASLD, 2023) для діагностування МАСХП у загальній популяції, ключовий акцент перенесено на широке застосування неінвазивних тестів, які передбачають комбінування методів візуалізації: ультразвукового дослідження (УЗД) у В-режимі, стеатометрії та еластографії в поєднанні з біохімічними показниками крові. Слід зазначити, що біопсія печінки хоча і залишається еталонним «золотим» стандартом діагностування, але її застосування суттєво обмежене через інвазивність, високу вартість, ризик геморагічних ускладнень і помилки тканинної вибірки, що є абсолютно неприйнятним в акушерській практиці. Застосуван-

ня магнітно-резонансної томографії (МРТ-PDFF) для визначення протонної щільності жирової фракції не може бути рутинним методом скринінгу через низьку доступність та економічну обтяжливість [9–11].

У цьому контексті найперспективнішим напрямом є впровадження неінвазивних методів візуалізації. Традиційне УЗД у В-режимі має виражений суб'єктивний характер і низьку точність у виявленні початкових змін (чутливість різко падає, якщо інфільтрація гепатоцитів жиром становить <30%). Вирішенням цієї проблеми є застосування мультипараметричного УЗД, що поєднує кількісну стеатометрію і зсувнохвильову еластографію. Важливо наголосити, що застосування цих методик для діагностики стеатозу і фіброзу у вагітних офіційно схвалено Управлінням з контролю за продуктами харчування та лікарськими засобами (FDA) США у 2023 р. [9–11,22,31].

Своєчасна неінвазивна верифікація МАСХП і точне стадіювання стеатозу і фіброзу дають змогу розробити раціональну тактику ведення вагітності, мінімізувати акушерські й перинатальні ризики та попередити прогресування печінкових і позапечінкових захворювань у майбутньому як у матері, так і в дитини.

Мета дослідження – оцінити можливості комплексного застосування неінвазивних методів УЗД – кількісної стеатометрії та двовимірної зсувнохвильової еластографії (2D-SWE) – у виявленні й стадіюванні стеатозу і фіброзу печінки у вагітних жінок із кардіометаболічними чинниками ризику для оптимізації раннього скринінгу метаболічно асоційованої стеатотичної хвороби печінки (МАСХП) в акушерській практиці.

Матеріали і методи дослідження

Наукове дослідження виконано на клінічних базах кафедри госпітального акушерства та гінекології і післядипломної освіти Національного медичного університету імені О.О. Богомольця. Протокол обстеження погоджено комісією з питань біоетики установи відповідно до основних положень Гельсінської декларації. На проведення дослідження отримано інформовану згоду жінок. Це дослідження є продовженням циклу наукових праць, присвячених вивченню МАСХП у вагітних.

Загалом під спостереженням перебували 76 жінок у другій половині гестації, термін вагітності варіював у межах 24–40 тижнів. Пацієнток поділено на дві групи:

I (основна) група – 46 вагітних з обтяженим соматичним анамнезом і кардіометаболічними чинниками ризику (ожиріння, ЦД2, ГХ, ГЦД, дисліпідемії), у яких за даними первинного обстеження верифіковано стеатоз печінки.

II (контрольна) група – 30 соматично здорових жінок із фізіологічним перебігом вагітності.

Вік обстежених пацієнток коливався в межах 20–42 роки. В основній групі середній вік становив 36,3±4,8 року, у контрольній – 32,5±6,6 року. Попри тенденції до переважання жінок старшої вікової категорії в основній групі, статистично значущої різниці за віковим складом між групами не виявлено (p>0,05). Середній термін гестації на момент обстеження в I групі становив 32,5±3,9 тижня, у II групі – 34,3±2,7 тижня, показники не мали статистично значущих відмінностей (p>0,05). Усі вагітні основної групи отримували відповідну медикаментозну терапію згідно з чинними клінічними настановами за профілем їхніх супутніх захворювань.

У структурі соматичних чинників ризику щодо розвитку МАСХП у вагітних основної групи найчастіше реєстрували ГХ I ступеня – у 43,5% (20 вагітних), а також аліментарне ожиріння I ступеня та дисліпідемію – по 21,7% (по 10 вагітних, відповідно). Маніфестний ЦД2 і ГЦД відзначали з частотою по 6,5% (по 3 пацієнтки для кожної нозології). Окрім того, у частини вагітних фіксували поєднання кількох метаболічних чинників і розвиток прееклампсії легкого ступеня під час поточної вагітності.

Інструментальний неінвазивний скринінг виконували на сучасному ультразвуковому апараті експертного класу «Samsung Medison V7» за допомогою конвексного датчика із застосуванням спеціалізованого автономного програмного забезпечення для неінвазивного оцінювання дифузних захворювань печінки (рис. 1).

Первинне напівкількісне (візуальне) оцінювання наявності та вираженості стеатозу печінки в сірошкальному В-режимі здійснювали за загальноприйнятою міжнародною шкалою M. Hamaguchi (2007) [18]. Оцінювали чотири основні ехографічні ознаки:

• гіперехогенність паренхіми («яскрава печінка» / bright liver) порівняно з корою правої нирки (0–2 бали);

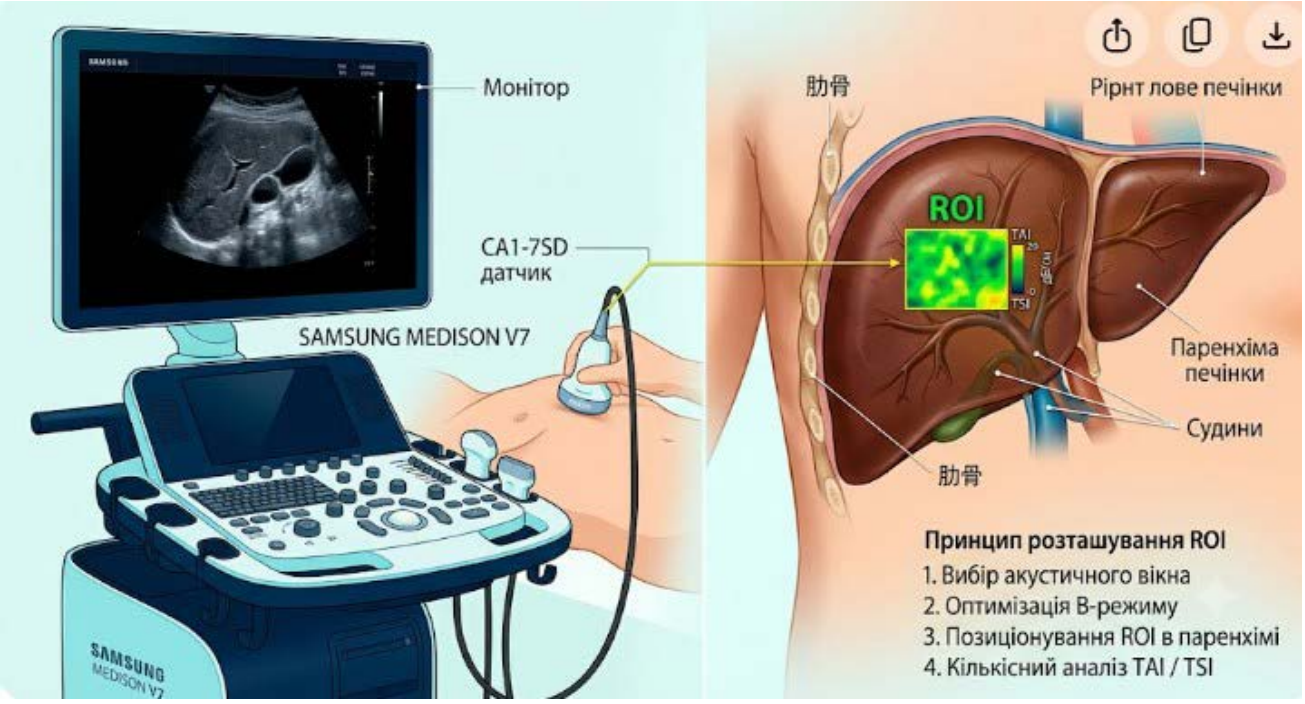

Рис. 1. Схематичне зображення ультразвукової системи «Samsung Medison V7» і принципу розташування ROI в паренхімі печінки

• наявність і вираженість дорзального затухання ультразвукового сигналу (deep attenuation) у дистальних відділах (0–2 бали);

• чіткість візуалізації стінок внутрішньопечінкових судин і ворітної вени (0–1 бал);

• наявність контрасту ехогенності між паренхімою печінки і підшлунковою залозою (0–1 бал).

Ультразвукову верифікацію стеатозу печінки встановлювали за умови загальної суми балів ⩾2. Отримані якісні критерії ехографічного дослідження надалі зіставляли з результатами об'єктивної кількісної ультразвукової стеатометрії.

Методика кількісної ультразвукової стеатометрії [21,25,32,34] (технологія QUS від Samsung) базується на кількісному аналізі затухання і зворотного розсіювання радіочастотних ультразвукових сигналів під час їхнього проходження крізь жироінфільтровану паренхіму печінки. Програмний комплекс апарату автоматично розраховував два основні параметри:

Показник тканинного згасання (Tissue Attenuation Imaging (TAI), дБ/см) – вимірює амплітудне ослаблення сигналу на кожній глибині сканування шляхом оцінювання зниження центральної частоти ехосигналу. Оскільки жирові включення інтенсивно поглинають високочастотні компоненти, рівень TAI прямо пропорційно зростає зі збільшенням ступеня стеатозу.

Показник тканинного розсіювання (Tissue Scattering Imaging (TSI), дБ/см) – оцінює статистичний розподіл амплітуди обвідної сигналу зворотного розсіювання на основі математичної моделі Накагамі (Nakagami). TSI відображає щільність і просторову випадковість розподілу внутрішньоклітинних крапель жиру як розсіювальних мікрочастинок.

Таблиця 1

Критерії стадіювання стеатозу печінки за параметрами QUS (TAI та TSI)

Стадії стеатозу	Відсоток жиру в печінці	Показник тканинного згасання (TAI) дБ/см	Показник тканинного розсіювання (TSI) дБ/см
S1 (легкий ступінь)	від ≥5% до <15%	0,72–0,82	95,6–98,3
S2 (помірний ступінь)	від ≥15% до <25%	0,83–0,85	98,4–98,8
S3 (виражений ступінь)	≥25%	>0,86	>98,9

Таблиця 2

Діагностичні орієнтири і порогові значення (Cutoff) для стадіювання фіброзу печінки за даними еластографії (2D-SWE) (кПа)

Стадії фіброзу за шкалою METAVIR	Інтерпретація стану паренхіми печінки	Базова шкала (Cutoff, кПа)	Середнє значення 2D-SWE (кПа±SD)
F0	Фіброз відсутній	<5,5	5,05±1,06
F1	Початковий (мінімальний) фіброз	5,5–7,0	6,79±1,65
F2	Помірний (клінічно значущий) фіброз	7,0–8,0	8,32±1,66
F3	Тяжкий (виражений) фіброз	8,0–9,5	12,33±4,19
F4	Цироз печінки	>9,5	16,58±4,79

Примітка: стадіювання фіброзу за шкалою METAVIR наведено згідно з базовими налаштуваннями виробника для такого типу обладнання.

Стадіювання стеатозу здійснювали за валідованою шкалою M. Sasso та співавт. [33], валідовану відповідно до міжнародної морфологічної шкали жирової інфільтрації NAS (NAFLD Activity Score) (табл. 1). Показник надійності вимірювання стеатометрії оцінювали за коефіцієнтом детермінації R2, при цьому діагностично надійними вважали результати за значення R2>0,6.

Методика [13,21,29,30,34] двовимірної зсувнохвильової еластографії (2D-SWE – S-Shearwave Imaging) ґрунтується на вимірюванні швидкості поширення поперечних зсувних хвиль (Share Wave Speed, м/с), що генеруються в тканині під дією спрямованого акустичного імпульсу випромінювання (ARFI). Швидкість зсувної хвилі безпосередньо залежить від еластичних властивостей середовища: у щільній, ураженій фіброзом тканині хвиля поширюється значно швидше. Програмне забезпечення автоматично перераховує швидкість у показник жорсткості паренхіми та виражає його в кілопаскалях (кПа). Для забезпечення прецизійної точності вимірювань використовували режим подвійного сканування (Dual Live): одночасно виводили колірну еластограму (мапу жорсткості) та мапу індексу надійності вимірювання (Reliable Measurement Index – RMI). Надійна зона відображалася зеленим кольором, ненадійна – жовтим/червоним. Зону інтересу (ROI) діаметром 10 мм позиціонували винятково на ділянках зеленого кольору за умови значень RMI>0,4. Стадіювання фіброзу здійснювали за міжнародною шкалою METAVIR (табл. 2).

Протокол проведення обстеження – усі вимірювання виконували строго натщесерце. Пацієнтка перебувала в положенні на спині із заведеною за голову правою рукою. Сканування здійснювали через праві міжреберні проміжки (оптимальне акустичне вікно). Датчик розташовували суворо перпендикулярно до капсули печінки. Вікно ROI позиціонували в центрі ультразвукового зрізу правої частки печінки на глибині 15–20 мм нижче її капсули, уникаючи великих судин і жовчних проток. Реєстрацію параметрів проводили при спокійному диханні на етапі короткої фізіологічної його затримки (без глибокого попереднього вдиху). Для досягнення статистичної достовірності для стеатометрії виконували не менше 5 валідних вимірювань, для еластографії – не менше 10. Критеріями технічної якості вважали інтерквартильний розмах IQR<30% і коефіцієнт варіації SD<0,25 для значень жорсткості.

Статистичну обробку отриманих цифрових масивів здійснювали методами варіаційної статистики за допомогою програмних пакетів «Microsoft Excel» і «Statistica 8.0». Розраховували середнє арифметичне значення (M) і помилку середнього (m). Вірогідність міжгрупових відмінностей оцінювали за допомогою критерію Стьюдента, статистично значущими вважали результати за рівня помилки p<0,05 [27].

Результати дослідження та їх обговорення

На першому етапі проаналізовано діагностичну ефективність стандартного УЗД черевної порожнини в В-режимі в жінок основної групи. Як наведено нами раніше [29,30]. Оцінка паренхіми за загальноприйнятими якісними критеріями M. Hamaguchi (2007) показала наявність структурних змін лише в частини пацієнток: у 50,0% (23 вагітні) діагностовано гепатомегалію (рівномірне збільшення розмірів без деформації контурів із закругленням країв), а у 26,1% (12 вагітних) – класичне дифузне підвищення ехогенності паренхіми, що дало змогу виставити уль-

Таблиця 3

Порівняльна характеристика показників стеатометрії обстежених вагітних, M±m

Показник	Основна група (n=46)	Контрольна група (n=30)	Рівень вірогідності відмінностей (p)
Показник тканинного згасання (TAI), дБ/см	0,77±0,03*	0,54±0,02	<0,05
Показник тканинного розсіювання (TSI), дБ/см	96,5±0,51*	79,6±0,41	<0,05
Фракція жиру, %	6,74±0,44*	3,2±0,11	<0,05

тразвуковий діагноз стеатозу. Проте у 23,9% (11 жінок) при стандартному В-режимі жодних ехографічних ознак патології печінки не виявлено. У контрольній групі (II група) при стандартному УЗД структурних змін чи гепатомегалії не зафіксовано в жодному випадку. Отримані дані повністю узгоджуються із сучасною літературою, яка підтверджує низьку чутливість і високу суб'єктивність традиційного В-сканування при виявленні початкових і легких ступенів жирової інфільтрації гепатоцитів.

На противагу якісному УЗД, згідно з наведеними попередніми результатами [29,30], застосування цифрових технологій кількісної стеатометрії (QUS) дало змогу виявити та об'єктивно підтвердити наявність жирової інфільтрації у 100% вагітних основної групи, зокрема, в 11 пацієнток із нормальною ехокартиною у В-режимі (табл. 3).

За даними аналізу стеатометрії, в основній групі достовірно підвищилися всі параметри порівняно з контрольною групою: рівень TAI зріс в 1,4 раза, показник TSI – в 1,2 раза, а обчислена відсоткова жирова фракція – у 2,1 раза (p<0,05). Отримані значення (TAI – у межах 0,72–0,82 дБ/см, TSI – у межах 95,6–98,3 дБ/см) чітко відповідали критеріям початкового стеатозу легкого ступеня (стадія S1 за шкалою NAS). На основі поєднання даних В-режиму і стеатометрії нами сформульовано чіткі критерії стеатозу легкого ступеня у вагітних: помірне дифузне підвищення ехогенності з виникненням дрібноосередкових ехосигналів за збереження чіткої візуалізації судинного малюнка та лінії діафрагми, що супроводжується рівномірним збільшенням розмірів печінки без деформації її країв.

На основі детального математичного аналізу стеатограм, отриманих за допомогою вбудованої QUS-моделі (Quantitative Ultrasound) апарату «Samsung Medison V7», нами розроблено й адаптовано додаткові якісні критерії УЗД для оптимізації виявлення легкого стеатозу (S1) у вагітних.

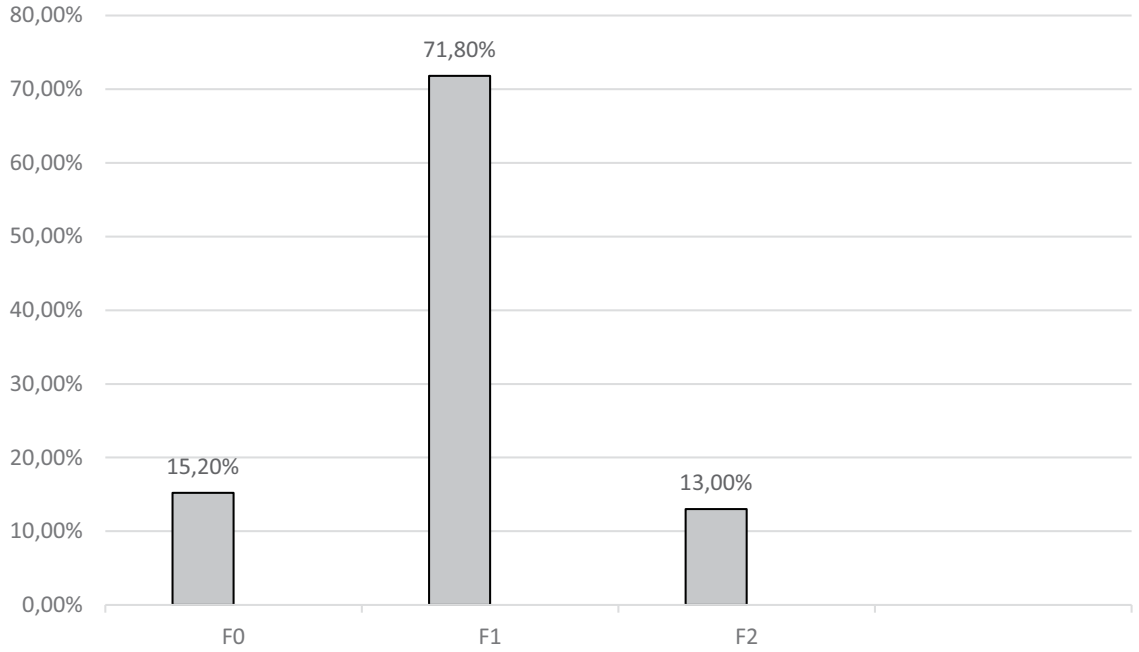

Рис. 2. Розподіл пацієнток основної групи за стадіями фіброзу печінки відповідно до класифікації METAVIR (%)

Таблиця 4

Показники жорсткості печінки за даними 2D-SWE в обстежених групах вагітних, M±m (кПа)

Параметри показників жорсткості печінки, кПа	Стадія фіброзу			
	основна група (n=46)			контрольна група (n=30)
	F0	F1	F2	F0
Середнє значення	4,48±0,27**	5,95±0,12*,**	7,91±0,35*,**	4,29±0,29
Максимальне значення	5,12±0,30**	6,79±0,21*,**	9,55±0,42*,**	4,92±0,30
Найменше значення	4,09±0,21**	5,04±0,11*,**	5,96±0,33*,**	3,79±0,21

Примітки: різниця вірогідна (p<0,05): * – між показниками контрольної та основної групи; ** – між показниками в основній групі.

Зіставлення цифрових акустичних профілів (коефіцієнтів TAI та TSI) із візуальною картиною дало змогу стандартизувати такі ознаки, як помірне рівномірне дифузне збільшення дрібних ехо-сигналів у паренхімі з обов'язковим збереженням чіткої візуалізації контурів діафрагми і стінок внутрішньопечінкових судин, а також помірне симетричне збільшення розмірів часток печінки без деформації її анатомічної форми.

Наступним етапом дослідження проведено двовимірну зсувнохвильову еластографію (2D-SWE) для оцінювання жорсткості паренхіми та виключення фібротичної трансформації на тлі наявного стеатозу. Слід наголосити, що спроби оцінити наявність фіброзу за допомогою звичайного УЗД у В-режимі виявилися абсолютно неефективними, що узгоджується з даними світової літератури.

Застосування високоточного методу 2D-SWE (S-Shearwave Imaging) відповідно до отриманих нами раніше даних [30] дало змогу встановити, що, незважаючи на легкий ступінь стеатозу (S1), паренхіма печінки більшості вагітних основної групи вже зазнала фіброзної перебудови (рис. 2): у 33 (71,8%) вагітних спостерігали фіброз I ступеня (F1), у 6 (13,0%) вагітних – фіброз II ступеня (F2), у 7 (15,2%) вагітних фіброзу не виявили, що відповідало стадії F0.

Аналіз соматичного профілю пацієнток показав чітку залежність між характером метаболічної патології вагітних жінок і темпами розвитку фіброзу печінки:

Стадію F0 (фіброз відсутній) реєстрували винятково в жінок з ізольованим і легким перебігом коморбідних станів – на тлі прееклампсії легкого ступеня (4 (8,7%) випадки) або ЦД2 легкого перебігу (3 (6,5%) випадки).

Стадію F1 (початковий фіброз) виявили в пацієнток із більш вираженими монометаболічними порушеннями: при ізольованій дисліпідемії (10 (21,7%) випадків), аліментарному ожирінні I ступеня (9 (19,6%) випадків), ГХ II ступеня (11 (23,9%) випадків), а також при початкових двокомпонентних асоціаціях – поєднанні ГЦД із легкою прееклампсією (1 (2,2%) випадок) чи ГЦД із дисліпідемією (2 (4,4%) випадки).

Стадія F2 (помірний фіброз) формувалася винятково під впливом агресивних багатокомпонентних метаболічних комбінацій або при декомпенсації патології – за поєднання ГХ II ступеня з вираженою дисліпідемією (3 (6,5%) випадки) і за поєднання морбідного ожиріння III ступеня з розвитком гестаційної прееклампсії (3 (6,5%) випадки).

Детальний аналіз безпосередніх показників жорсткості паренхіми печінки за даними еластографії наведено в таблиці 4.

Як встановлено нами на попередньому етапі аналізу жорсткості [29], у вагітних I групи із початковим фіброзом (F1) середні, максимальні і мінімальні показники еластограми були достовірно вищими в середньому в 1,4 раза від показників здорових вагітних (p<0,05). У разі формування помірного фіброзу (F2) жорсткість паренхіми печінки перевищувала контроль у середньому в 1,8 раза (p<0,05). У підгрупі вагітних основної групи без фіброзу (F0) реєстрували лише незначне (в 1,03 раза) підвищення жорсткості порівняно з контрольною групою, що не мало статистичної значущості (p>0,05). Важливо підкреслити наявність високодостовірної різниці між усіма параметрами жорсткості печінки між підгрупами F0, F1 і F2 усередині самої основної групи (p<0,05), що доводить високу розрізняльну здатність і чутливість методу 2D-SWE від Samsung при стадіюванні фіброзу у вагітних.

Отримані нами результати повністю узгоджуються із сучасними науковими уявленнями про

гепатобіліарні прояви метаболічного синдрому в загальній популяції. Наявність хронічних метаболічних захворювань (ожиріння, ІР, ГХ, дисліпідемії) запускає в печінці каскад ліпотоксичного ураження клітин. Вагітність сама по собі характеризується фізіологічним наростанням інсулінорезистентності, атерогенними зрушеннями в ліпідограмі та гормональною перебудовою, що виступає потужним тригером, який декомпенсує приховані порушення обміну речовин. Як наслідок, поєднання гестаційних чинників із соматичним тлом призводить до швидкої хронічної жирової інфільтрації гепатоцитів (стеатозу). Накопичення ліпідів викликає активацію клітин Купфера, розвиток оксидативного стресу та продукцію прозапальних цитокінів, що безпосередньо стимулює зірчасті клітини печінки до активного фіброгенезу – надлишкового синтезу колагену та формування перицелюлярного фіброзу паренхіми [20,26,32].

Завдяки впровадженню інструментів QUS і 2D-SWE на базі апарату «Samsung Medison V7» у наведеному дослідженні вперше вдалося чітко продемонструвати, що у вагітних із чинниками ризику МАСХП не обмежується лише банальним накопиченням жиру, а у 84,8% випадків супроводжується паралельним розвитком фіброзу печінки вже в II–III триместрах вагітності. При цьому поєднання кількох метаболічних чинників (таких як ГХ і дисліпідемії або декомпенсованого ожиріння з прееклампсією) виявляє ефект синергізму, прискорюючи прогресування фіброзу до стадії F2.

Оскільки верифікація ранніх стадій МАСХП за допомогою стандартного В-режиму є малоефективною, а біопсія під час гестації суворо обмежена, поєднання ультразвукової стеатометрії та зсувнохвильової еластографії є безальтернативним, безпечним і високоточним скринінговим інструментом в акушерстві. Проведення такого комплексного неінвазивного обстеження на ранніх термінах вагітності дає змогу своєчасно виявляти пацієнток групи високого ризику, прогнозувати розвиток тяжких акушерських і перинатальних ускладнень та впроваджувати патогенетично обґрунтовані лікувально-профілактичні заходи.

Висновки

У вагітних жінок із метаболічно обтяженим соматичним анамнезом (ожиріння, ЦД2, ГХ, ГЦД, дисліпідемія) формування МАСХП має прогресуючий перебіг і супроводжується одночасним розвитком стеатозу та фібротичної трансформації паренхіми печінки.

Традиційне УЗД печінки у В-режимі має низьку чутливість (не виявляє патології у 23,9% пацієнток соматично обтяженої групи) та є повністю неінформативним для верифікації й стадіювання фіброзу печінки.

Застосування сучасних неінвазивних методів кількісного ультразвукового оцінювання – технології QUS (параметрів TAI, TSI) і двовимірної зсувнохвильової еластографії 2D-SWE на апараті «Samsung Medison V7» – дає змогу об'єктивно, безпечно та з високою точністю діагностувати й стадіювати стеатоз і фіброз печінки у вагітних у режимі реального часу.

Проведення УЗД печінки з обов'язковим виконанням стеатометрії та еластографії є доцільним для впровадження як рутинного скринінгового методу на ранніх термінах вагітності в жінок із кардіометаболічними чинниками ризику. Це дасть змогу своєчасно виявляти патологію печінки, об'єктивно оцінювати її жорсткість, виділяти групи високого акушерського ризику та розробляти раціональну індивідуалізовану тактику ведення вагітності, пологів і післяпологового періоду, що сприятиме значному зниженню частоти материнських і перинатальних ускладнень.

Автори заявляють про відсутність конфлікту інтересів.

References/Література

1. Bahnii LV, Heriak SM, Bahnii NI. (2020). Patohenetychni aspekty formuvannia akusherskykh uskladnen u vahitnykh iz nealkoholnoiu zhyrovoiu khvoroboiu pechinky pry nadlyshkovii masi tila. Zbirnyk naukovykh prats asotsiatsii akusher-hinekolohiv Ukrainy «Aktualni pytannia pediatrii, akusherstva ta hinekolohii». 2: 37-44. [Багній ЛВ, Геряк СМ, Багній НІ. (2020). Патогенетичні аспекти формування акушерських ускладнень у вагітних із неалкогольною жировою хворобою печінки pry nadlyshkovii masi tila. Збірник наукових праць асоціації акушер-гінекологів України «Актуальні питання педіатрії, акушерства та гінекології». 2: 37-44]. https://doi.org/10.35278/2664-0767.1(47).2021.242659.
2. Ballestri S, Zona S, Targher G, Romagnoli D, Baldelli E, Nascimbeni F et al. (2016). Nonalcoholic fatty liver disease is associated with an almost twofold increased risk of incident type 2 diabetes and metabolic syndrome. Evidence from a systematic review and meta-analysis. J Gastroenterol Hepatol. 31: 936-944.

3. Barr RG, Ferraioli G, Palmeri ML, Goodman ZD, Garcia-Tsao G, Rubin J et al. (2015, Sep). Elastography Assessment of Liver Fibrosis: Society of Radiologists in Ultrasound Consensus Conference Statement. Radiology. 276(3): 845-861. Epub 2015 Jun 16. doi: 10.1148/radiol.2015150619.
4. Chakravarthy MV, Siddiqui MS, Forsgren MF, Sanyal AJ. (2020). Harnessing muscle-liver crosstalk to treat nonalcoholic steatohepatitis. Front Endocrinol. 11: 592373.
5. De Lorenzo A, Soldati L, Sarlo F, Calvani M. (2016). New obesity classification criteria as a tool for bariatric surgery indication. World J. Gastroenterol. 22(2): 681-703.
6. Dinnyk OB, Lynskaia AV, Kobiliak NN. (2014). Cdvyhovovolnovaia elastohrafyia y elastometryia parenkhymi pecheny (metodycheskye aspekti). Promeneva diahnostyka, promeneva terapiia. 1-2: 73-82. [Дынник ОБ, Линская АВ, Кобыляк НН. (2014). Сдвигововолновая эластография и эластометрия паренхимы печени (методические аспекты). Променева діагностика, променева терапія. 1-2: 73-82].
7. Dowman JW, Tomlinson JW, Newsome PN. (2010). Pathogenesis of non-alcoholic fatty liver disease. QJM. 103: 71-83. Epub 2009 Nov 13. doi: 10.1093/qjmed/hcp158.
8. Dynnik OB, Fedusenko AA, Kobyliak NN y dr. (2016). 6 yzmerenyi ultrazvukovoi dyahnostyky dyffuvnykh zabolevanyi pecheny, yly multyparametrycheskyi ultrazvuk. Promeneva diahnostyka, promeneva terapiia. 3-4: 69-84 [Дынник ОБ, Федусенко АА, Кобыляк НН и др. (2016). 6 измерений ультразвуковой диагностики диффузных заболеваний печени, или мультипараметрический ультразвук. Променева діагностика, променева терапія. 3-4: 69-84].
9. EASL, EASD, EASO. (2024, Sep). EASL-EASD-EASO Clinical Practice Guidelines on the management of metabolic dysfunction-associated steatotic liver disease (MASLD). Journal of Hepatology. 81: 492-542.
10. European Association for the Study of the Liver et al. (2024). EASL-EASD-EASO clinical practice guidelines on the management of metabolic dysfunction-associated steatotic liver disease (MASLD). Obes Facts. 17(4): 374-444.
11. European Association for the Study of the Liver (EASL); European Association for the Study of Diabetes (EASD); European Association for the Study of Obesity (EASO). (2016). EASL-EASD-EASO Clinical Practice Guidelines for the management of non-alcoholic fatty liver disease. J Hepatol. 64: 1388-1402.
12. Fazel Y, Koenig AB, Sayiner M, Goodman ZD, Younossi ZM. (2016). Epidemiology and natural history of non-alcoholic fatty liver disease. Metabolism. 65(8): 1017-1025. Epub 2016 Jan 29. doi: 10.1016/j.metabol.2016.01.012.
13. Ferraioli G, Tinelli C, Lissandrin R, Zicchetti M, Dal Bello B et al. (2014, Apr 28). Point shear wave elastography method for assessing liver stiffness. World J Gastroenterol. 20(16): 4787-4796. doi: 10.3748/wjg.v20.i16.4787.
14. Ferraioli G, Wong VW, Castera L, Berzigotti A, Sporea I, Dietrich CF et al. (2018, Dec). Liver Ultrasound Elastography: An Update to the World Federation for Ultrasound in Medicine and Biology Guidelines and Recommendations. Ultrasound Med Biol. 44(12): 2419-2440. Epub 2018 Sep 9. doi: 10.1016/j.ultrasmedbio.2018.07.008.
15. Gotteland M, Magne F. (2017). Alterations in human milk leptin and insulin are associated with early changes in the infant intestinal microbiome. Am J Clin Nutr. 105(1): 234.
16. Gross A, Lange M, Rosenbluth E, Carroll C, Sperling R, Juliano C et al. (2023). Evaluation of 2-year outcomes in infants born to mothers with and without NAFLD in pregnancy. Eur J Pediatr. 182(8): 3765-3774. Epub 2023 Jun 13. doi: 10.1007/s00431-023-05044-7.
17. Hagstrom H, Vessby J, Ekstedt M, Shang Y. (2024). 99% of patients with NAFLD meet MASLD criteria and natural history is therefore identical. J Hepatol. 80(2): e76-e77. Epub 2023 Sep 9. doi: 10.1016/j.jhep.2023.08.026.
18. Hamaguchi M, Kojima T, Itoh Y, Amakawa Y, Asakura M, Sakamoto T et al. (2007). Estimation of fatty liver as a risk factor for metabolic syndrome in a general population. The American Journal of Gastroenterology. 102(5): 990-997. doi: 10.1111/j.1572-0241.2007.01168.
19. Hsu C, Caussy C, Imajo K, Chen J, Singh S, Kaulback K et al. (2019, Mar). Magnetic Resonance vs Transient Elastography Analysis of Patients With Nonalcoholic Fatty Liver Disease: A Systematic Review and Pooled Analysis of Individual Participants. Clin Gastroenterol Hepatol. 17(4): 630-637.e8. Epub 2018 Jun 14. doi: 10.1016/j.cgh.2018.05.059.
20. Jeon SK. (2022). Quantitative US (QUS) for assessing hepatic steatosis in NAFLD, Seoul National University Hospital. Samsung Medison White Paper: 1-12.
21. Jeon SK, Lee JM, Joo I, Park SJ. (2021, Jul). Quantitative Ultrasound Radiofrequency Data Analysis for the Assessment of Hepatic Steatosis in Nonalcoholic Fatty Liver Disease Using Magnetic Resonance Imaging Proton Density Fat Fraction as the Reference Standard. Korean J Radiol. 22(7): 1077-1086. doi: 10.3348/kjr.2020.1262.
22. Kahn CR, Wang G, Lee KY. (2019). Altered adipose tissue and adipocyte function in the pathogenesis of metabolic syndrome. J Clin Invest. 129: 3990-4000.
23. Kanwal F, Shubrook JH, Younossi Z, Natarajan Y, Bugianesi E, Rinella ME et al. (2021, Sep). Preparing for the NASH epidemic: a call to action. Gastroenterology. 161(3): 1030-1042.e8. Epub 2021 Jul 26. doi: 10.1053/j.gastro.2021.04.074.
24. Lao TT. (2020, Oct). Implications of abnormal liver function in pregnancy and non-alcoholic fatty liver disease. Best Pract Res Clin Obstet Gynaecol. 68: 2-11. Epub 2020 Mar 7. doi: 10.1016/j.bpobgyn.2020.02.011.
25. Lee SS, Park SH, Kim HJ, Kim SY, Kim M-Y, Kim DY et al. (2010). Non invasive assessment of hepatic steatosis: Prospective comparison of the accuracy of imaging examinations. Journal of Hepatology. 52(4): 579-585.
26. Marcellin P, Kutala BK. (2018, Feb). Liver diseases: A major, neglected global public health problem requiring urgent actions and large-scale screening. Liver Int. 38; Suppl 1: 2-6. doi: 10.1111/liv.13682.
27. Mintser AP. (2018). Statisticheskie metodyi issledovaniya v klinicheskoy meditsine. Prakticheskaya meditsina. 3: 41-45. [Минцер А.П. (2018). Статистические методы исследования в клинической медицине. Практическая медицина. 3: 41-45].
28. Park J, Lee JM, Lee G, Jeon SK, Joo I. (2022, Jan). Quantitative Evaluation of Hepatic Steatosis Using Advanced Imaging Techniques: Focusing on New Quantitative Ultrasound Techniques. Korean J Radiol. 23(1): 13-29. doi: 10.3348/kjr.2021.0112.
29. Prylutska AB, Solovyova GA, Martynova LI, Kisilenko OL, Tsema TA, Govsieiev DO. (2025). Obstetric aspects of metabolically associated steatotic liver disease. Ukrainian Journal of Perinatology and Pediatrics. 2(102): 87-96. [Прилуцька АБ, Соловйова ГА, Мартинова ЛІ, Кісіленко ОЛ, Цема ТА, Говсєєв ДО. (2025). Акушерські аспекти метаболічно асоційованої стеатотичної хвороби печінки. Український журнал Перинатологія і Педіатрія. 2(102): 87-96]. doi: 10.15574/PP.2025.2(102).8796.
30. Prylutska AB, Solovyova GA, Ostashevska VS, Ilienko AV, Govsieiev DO. (2026). Elastography as a screening method for fibrosis in metabolic-associated steatosis during pregnancy. Ukrainian Journal Health of Woman. 1(182): 10-19. [Прилуцька АБ, Соловйова ГА, Осташевська ВС, Ільєнко АВ, Говсєєв ДО.

(2026). Еластографія як перспективний неінвазивний метод оцінки фіброзу при метаболічно асоційованій стеатотичній хворобі печінки під час вагітності. Український журнал Здоров'я жінки. 1(182): 10-19]. doi: 10.15574/HW.2026.1(182).1019.
31. Sanders FWB, Acharjee A, Walker C, Marney L, Roberts LD, Imamura F et al. (2018). Hepatic steatosis risk is partly driven by increased de novo lipogenesis following carbohydrate consumption. Genome Biol. 19: 79.
32. Sarkar M, Kushner T. (2025). Metabolic dysfunction-associated steatotic liver disease and pregnancy. J Clin Invest. 135(10): e186426. doi: 10.1172/JCI186426.
33. Sasso M, Beaugrand M, de Ledinghen V et al. (2010, Nov). Controlled attenuation parameter (CAP): a novel VCTE™ guided ultrasonic attenuation measurement for the evaluation of hepatic steatosis: preliminary study and validation in a cohort of patients with chronic liver disease from various causes. Ultrasound Med Biol. 36(11): 1825-1835. doi: 10.1016/j.ultrasmedbio.2010.07.005.
34. Stepanov YuM, Gravirovska NH, Lukianenko OYu. (2017). Steatometry and elastometry as methods of noninvasive diagnostics of pancreatic steatosis and fibrosis in children. Gastroenterologìa. 51(2): 106-110. doi: 10.22141/2308-2097.51.2.2017.101699.
35. Stoikevych MV, Konenko IS, Nedzvetska NV. (2018). Vikovi osoblyvosti stanu pechinky u khvorykh na khronichni zapalni zakhvoriuvannia kyshechnyka za danymy steatometrii ta zsuvnokhvylovoi elastometrii. Hastroenterolohiia. 52(2): 77-82. [Стойкевич МВ, Коненко ІС, Недзвецька НВ. (2018). Вікові особливості стану печінки у хворих на хронічні запальні захворювання кишечника за даними стеатометрії та зсувнохвильової еластометрії. Гастроентерологія. 52(2): 77-82]. https://dx.doi.org/10.22141/2308-2097.52.2.2018.132612.
36. Terrault NA, Williamson C. (2022, Jul). Pregnancy-Associated Liver Diseases. Gastroenterology. 163(1): 97-117.e1. Epub 2022 Mar 8. doi: 10.1053/j.gastro.2022.01.060.
37. Yoo HW, Kim SG, Jang JY, Yoo JJ, Jeong SW et al. (2022, Mar). Two-dimensional shear wave elastography for assessing liver fibrosis in patients with chronic liver disease: a prospective cohort study. Korean J Intern Med. 37(2): 285-293. Epub 2021 Dec 7. doi: 10.3904/kjim.2020.635.

Відомості про авторів:
Прилуцька Алла Броніславівна – к.мед.н., доц. каф. акушерства і гінекології № 1 НМУ ім. О.О. Богомольця. Адреса: м. Київ, просп. В. Лобановського, 2. https://orcid.org/0000-0001-9079-4219.
Соловйова Галина Анатоліївна – д.мед.н., проф. зав. каф. внутрішніх хвороб стоматологічного факультету НМУ ім. О.О. Богомольця. Адреса: м. Київ, бульв. Шевченка, 13. https://orcid.org/0000-0001-8245-3051.
Осташевська Вікторія Сергіївна – студентка 6 курсу першого мед. ф-ту НМУ ім. О.О. Богомольця. Адреса: м. Київ, бульв. Т. Шевченка, 13. https://orcid.org/0009-0009-6576-9068.
Салата Юлія Володимирівна – студентка 4 курсу першого мед. ф-ту НМУ ім. О.О. Богомольця. Адреса: м. Київ, бульв. Т. Шевченка, 13. https://orcid.org/0009-0008-6434-8125.
Харченко Софія Тарасівна – студентка 4 курсу першого мед. ф-ту НМУ ім. О.О. Богомольця. Адреса: м. Київ, бульв. Т. Шевченка, 13. https://orcid.org/0009-0009-7892-3212.
Говсєєв Дмитро Олександрович – д.мед.н., проф., засл. лікар України, зав. каф. акушерства і гінекології № 1 НМУ ім. О.О. Богомольця; директор КНП «Перинатальний центр м. Києва». Адреса: м. Київ, просп. В. Лобановського, 2. https://orcid.org/0000-0001-9669-0218.
Стаття надійшла до редакції 16.12.2025 р.; прийнята до друку 22.03.2026 р.