

Клиническая инфектология и паразитология

МЕЖДУНАРОДНЫЙ
НАУЧНО-ПРАКТИЧЕСКИЙ
ЖУРНАЛ

2021, том 10, № 1

Clinical Infectology and Parasitology
International Scientific Journal

2021 Volume 10 Number 1



ISSN 2306-8787 (print)
ISSN 2414-360X (online)



ПРОФЕССИОНАЛЬНЫЕ
ИЗДАНИЯ

Клиническая инфектология и паразитология

МЕЖДУНАРОДНЫЙ
НАУЧНО-ПРАКТИЧЕСКИЙ
ЖУРНАЛ

infecto.recipe.by
infecto.recipe.com.ua

2021, том 10, № 1

Основан в 2012 г.

Журнал зарегистрирован
Государственной регистрационной службой Украины
(регистрационное свидетельство
КВ № 18717-7517P)
Уредители:
Национальный медицинский университет
имени А.А. Богомольца (Украина)
УП «Профессиональные издания» (Беларусь)

При поддержке общественной организации
«Клиническая инфектология и медицина путешествий»

Журнал зарегистрирован
Министерством информации Республики Беларусь
Свидетельство № 1619 от 19.04.2013 г.

Уредитель:
УП «Профессиональные издания»

Редакция в Беларуси:
Директор Евтушенко Л.А.
Заместитель главного редактора Дроздов Ю.В.
Руководитель службы рекламы и маркетинга Коваль М.А.
Технический редактор Каулькин С.В.
220049, ул. Кнорина, 17, г. Минск, Республика Беларусь.
Тел.: (017) 322-16-77, 322-16-78,
www.recipe.by,
e-mail: infocto@recipe.by

Офис в Украине:
ООО «Профессиональные издания. Украина»
04116, Киев, ул. Старокиевская, 10-г,
сектор «В», офис 201

Отдел рекламы:
тел.: +38 (044) 33 88 704, +38 (094) 910 17 04,
e-mail: reklama_id@ukr.net

© «Клиническая инфектология и паразитология»
При перепечатке материалов
ссылка на журнал обязательна.
Периодичность выхода – один раз в три месяца.

Тираж 800 экз. (Беларусь)
Тираж 1500 экз. (Украина)

Заказ
Цена свободная.
Подписано в печать: 26.03.2021 г.

Отпечатано в типографии
Производственное дочернее унитарное предприятие «Типография
Федерации профсоюзов Беларуси».
Свидетельство о государственной регистрации издателя, изготовителя,
распространителя печатных изданий №218 от 26.11.2013.
пл. Свободы, 23-103, г. Минск. ПП №02330/54 от 12.08.2013.

68345 – индекс ГП «Пресса» (Украина)
00084 – единый индекс в электронных каталогах
«Газеты и журналы» на сайтах агентств:
ООО «Информнаука» (Российская Федерация),
ЗАО «МК-Периодика» (Российская Федерация),
ГП «Пошта Молдовей» (Молдова), АО «Летуокс паштас» (Литва),
ООО «Подписное агентство PKs» (Латвия),
Фирма «INDEX» (Болгария), Kubon&Sagner (Германия).

По вопросам приобретения журнала обращайтесь
в редакции в Минске и Киеве.

Подписка в Беларуси:
в каталоге РУП «Белпочта»
индивидуальная – 00084,
ведомственная – 000842

Электронная версия журнала доступна на сайте infocto.recipe.by, в Научной
электронной библиотеке eLibrary.ru, в базе данных East View,
в электронной библиотечной системе IPRbooks.

Ответственность за точность приведенных фактов,
цитат, собственных имен и прочих сведений,
а также за разглашение закрытой информации несут авторы.
Редакция может публиковать статьи
в порядке обсуждения,
не разделяя точки зрения автора.

Ответственность за содержание рекламных материалов и публикаций
с пометкой «На правах рекламы» несут рекламодатели.

Главный редактор Голубовская О.А., д.м.н., проф., Киев
Заместитель главного редактора
Шкурба А.В., д.м.н., проф., Киев
Ответственный секретарь Подолок О.А., к.м.н., Киев,
e-mail: opodolyuk@ukr.net

Редакционный совет:
Андрейчин М.А., академик НАМН Украины,
проф., д.м.н., Тернополь
Бабак О.Я., член-корр. НАМН Украины, проф., д.м.н., Харьков
Бодня Е.И., проф., д.м.н., Харьков
Герасун Б.А., проф., д.м.н., Львов
Глумчер Ф.С., проф., д.м.н., Киев
Дикий Б.Н., проф., д.м.н., Ивано-Франковск
Дубинская Г.М., проф., д.м.н., Полтава
Жаворонко С.В., проф., д.м.н., Минск
Карпов И.А., проф., д.м.н., Минск
Ключарева А.А., проф., д.м.н., Минск
Козько В.Н., проф., д.м.н., Харьков
Крамарев С.А., проф., д.м.н., Киев
Кулжанова Ш.А., доцент, д.м.н., Нур-Султан
Мороз Л.В., проф., д.м.н., Винница
Нетяженко В.З., член-корр. НАМН Украины, проф., д.м.н., Киев
Петренко В.И., проф., д.м.н., Киев
Пришляк А.Я., проф., д.м.н., Ивано-Франковск
Рябоконе Е.В., проф., д.м.н., Запорожье
Семенов В.М., проф., д.м.н., Витебск
Широбоков В.П., академик НАН Украины,
академик НАМН Украины, проф., д.м.н., Киев
Шостакович-Корецкая Л.Р., проф., д.м.н., Днепр
Яворовский А.П., академик НАМН Украины, проф., д.м.н., Киев

Редакционная коллегия:
Антоненко М.Ю., проф., д.м.н., Киев
Wiktor Stefan, проф., д.м.н., Сизтл (США)
Волянский А.Ю., д.м.н., Харьков
Гудзенко О.А., доцент, к.м.н., Киев
Данилов Д.Е., доцент, д.м.н., Минск
Дорошенко В.А., проф., д.м.н., Киев
Дуда А.К., проф., д.м.н., Киев
Зинчук А.Н., проф., д.м.н., Львов
Колесникова И.П., проф., д.м.н., Киев
Корчинский Н.С., доцент, к.м.н., Киев
Красавцев Е.Л., доцент, д.м.н., Гомель
Матиевская Н.В., проф., д.м.н., Гродно
Митус Н.В., доцент, к.м.н., Киев
Руденко А.А., проф., д.м.н., Киев
Свиницкий А.С., проф., д.м.н., Киев
Стома И.О., доцент, д.м.н., Гомель
Утепбергенова Г.А., проф., д.м.н., Шымкент
Федорченко С.В., д.м.н., Киев
Цыркунов В.М., проф., д.м.н., Гродно
Шестакова И.В., доцент, к.м.н., Киев

Рецензируемое издание
Журнал включен в базы данных РИНЦ,
Ulrich's Periodicals Directory, EBSCO.

Входит в Перечень научных изданий Республики Беларусь для
опубликования результатов диссертационных исследований
(решение коллегии ВАК от 27.06.2013, протокол № 15/3).

© УП «Профессиональные издания», 2021

© Оформление и дизайн УП «Профессиональные издания», 2021

International Scientific Journal CLINICAL INFECTOLOGY AND PARASITOLOGY

KLINICHESKAJA INFEKTOLOGIJA I PARAZITOLOGIJA

infecto.recipe.by
infecto.recipe.com.ua

2021 Volume 10 Number 1

Founded in 2012

The journal is registered by the State registering service of Ukraine (register certificate KB No 18717-7517P)

Founding members:
Bogomolets A.A. National Medical University (Ukraine),
UE "Professional Editions" (Belarus)

With the support of the public organization
"Clinical Infectology and Travel Medicine"

The journal is registered by The Ministry of information of the Republic of Belarus Certificate No 1619 from 19.04.2013 f.

Founding member:
UE "Professional Editions"

Magazine staff in Belarus:

Director Evtushenko L.

Deputy chief editor Drozdov Yu.

Head of advertising and marketing Koval M.

Technical editor Kaulkin S.

220049, Minsk, Knorin str., 17, Republic of Belarus.

Phone: (017) 322-16-78, 322-16-77,

www.recipe.by,

e-mail: info@recipe.by

Magazine staff in Ukraine:

LLC "Professional Editions, Ukraine"

04116, Kyiv, Starokievskaya str., 10-g,

sector "B", office 201

Department of marketing:

phone: +38 (044) 33 88 704, +38 (094) 910 17 04,

e-mail: reklama_id@ukr.net

© "Clinical infectology and parasitology"

When reprinting the of materials reference

to the journal is required.

Frequency of issue: 1 time in a quarter.

Circulation is 800 copies (Belarus).

Circulation is 1500 copies (Ukraine).

Order.

Price free

Sent for the press 26.03.2021.

Printed in printing house

68345 – SE "Press" (Ukraine);

00084 – LLC "Interpochta-2003" (Russian Federation);

LLC "Informnauka" (Russian Federation); JSC "MK-Periodika" (Russian Federation);

SE "Poshta Moldovey" (Moldova); JSC "Letuvos pashtas" (Lithuania); LLC "Subscription

Agency PKS" (Latvia); "INDEX" Firm agency (Bulgaria); Kubon&Sagner (Germany).

For information about purchasing please contact any

of our company offices in Minsk or Kyiv.

Subscription in Belarus:

in the Republican unitary enterprise "Belposhta"

individual index – 00084,

departmental index – 000842

The electronic version of the journal is available on info@recipe.by,

on the Scientific electronic library eilibrary.ru,

in the East View database, in the electronic library system IPRbooks.

Authors are responsible for the accuracy of the facts, quotes, names and other information, and for disclosure of the indicated information.

Editors can publish articles in order of discussion without sharing the author's opinion.

Responsibility for the content of advertising materials and publications with the mark "On the Rights of Advertising" are advertisers.

Editor in Chief Olga A. Golubovskaya, prof., MD, Kyiv

Deputy Editor in Chief Shkurba A., prof., MD, Kyiv

Executive secretary Podolyuk O., PhD, Kyiv,

e-mail: opodolyuk@ukr.net

Editorial council:

Andreichin M.A., acad. of NAMS of Ukraine,

prof., MD, Ternopil

Babak O.Y., corresponding member of NAMS of Ukraine,

prof., MD, Kharkov

Bodnya E.I., prof., MD, Kharkov

Dikii B.N., prof., MD, Ivano-Frankovsk

Dubinskaya G.M., prof., MD, Poltava

Glumcher F.S., prof., MD, Kyiv

Gerasun B.A., prof., MD, Lvov

Karpov I.A., prof., MD, Minsk

Kozko V.N., prof., MD, Kharkov

Kluchareva A., prof., MD, Minsk

Kramarev S.A., prof., MD, Kyiv

Kulzhanova Sh.A., associated prof., MD, Nur-Sultan

Moroz L.V., prof., MD, Vinnitsa

Netyazhenko V.Z., corresponding member of NAMS of Ukraine,

prof., MD, Kyiv

Petrenko V.I., prof., MD, Kyiv

Prishlyak A., prof., MD, Ivano-Frankovsk

Ryabokon' E.V., prof., MD, Zaporozhye

Semenov V.M., prof., MD, Vitebsk

Shirobokov V.P., acad. of NAS of Ukraine, corresponding

member of NAMS of Ukraine, prof., MD, Kyiv

Shostakovich-Koretskaya L.R., prof., MD, Dnipro

Yavorovskii A.P., acad. of NAMS of Ukraine, prof., MD, Kyiv

Zhavoronok S.V., prof., MD, Minsk

Editorial board:

Antonenko M.Y., associated prof., MD, Kyiv

Cyrkunov V.M., prof., MD, Grodno

Danilov D.E., associated prof., MD, Minsk

Doroshenko V.A., prof., MD, Kyiv

Duda A.K., prof., MD, Kyiv

Fedorchenko S.V., MD, Kyiv

Gudzenko O.A., associated prof., PhD, Kyiv

Kolesnikova I.P., prof., MD, Kyiv

Korchinskiy N.Ch., associated prof., PhD, Kyiv

Krasavtsev E.L., prof., MD, Gomel

Matsiyevskaya N.V., prof., MD, Grodno

Mitus N.V., associated prof., PhD, Kyiv

Rudenko A.A., prof., MD, Kyiv

Shestakova I.V., associated prof., PhD, Kyiv

Svincickii A.S., prof., MD, Kyiv

Stoma I.O., associated prof., MD, Gomel

Utepbergenova G.A., prof., MD, Shymkent

Voliansky A., MD, Kharkov

Wiktor Stefan, prof., MD, Seattle (USA)

Zinchuk A.N., prof., MD, Lvov

Peer-reviewed publication

The journal is included in the databases RSCI,

Ulrich's Periodicals Directory, EBSCO.

The journal is included into a List of scientific publications of the Republic of Belarus for the publication of the results of the dissertation research. HCC board decision of 27.06.2013 (protocol № 15/3).

Оригинальные исследования

Частота выявления антител к боррелиям в различных регионах Республики Беларусь
Красавцев Е.Л., Яценко М.В. 6

Этиология бактериальных нейроинфекций у детей в возрасте до 1 года в г. Минске и чувствительность стрептококка группы В к антибактериальным лекарственным средствам
Ластовка А.А. 11

Особенности структуры и динамика лекарственной устойчивости у пациентов с туберкулезом органов дыхания
Будрицкий А.М., Серёгина В.А., Правада Н.С. 17

Лекции и обзоры

Применение внутривенных иммуноглобулинов в лечении тяжелых форм коронавирусной болезни 2019 (COVID-19)
Голубовская О.А., Заплотная А.А., Шкурба А.В...... 29

Незванный гость: менингококковая инфекция – актуальные аспекты эпидемиологии, клиники и профилактики
Карпов И.А...... 39

Коронавирусные инфекции XXI века. Что мы знаем о возбудителях и их эпидемиологии
Коломиец Н.Д., Романова О.Н., Ханенко О.Н., Тонко О.В., Ключарева А.А...... 54

Практикующему врачу

Инфекции кожи и мягких тканей: подходы к антибактериальной терапии
Качанко Е.Ф., Козаченко М.Г., Карпов И.А...... 74

Защитные механизмы человека против вирусов, вызывающих острые респираторные инфекции
Цыганков А.М., Янченко В.В., Лятос И.А. 88

Актуально

Тестирование на COVID-19. Почему важна диагностика?
Качанко Е.Ф., Козаченко М.Г., Карпов И.А...... 104

Неврологические проявления у пациентов с коронавирусной болезнью COVID-2019
Голубовская О.А., Заплотная А.А., Гайнутдинова Т.И., Минова Л.В., Куценко А.В., Покрышень С.В., Сукач М.Н. 113

Клиническая характеристика, диагностика и лечение коронавирусной инфекции у детей
Романова О.Н., Коломиец Н.Д., Ключарева А.А., Сергиенко Е.Н., Савицкий Д.В., Соколова М.В., Осирко А.Н., Матуш Л.И., Ханенко О.Н., Манкевич Р.Н., Лисицкая Т.И., Раевнев А.Е., Тонко О.В., Крастелева И.М., Ткаченко А.К., Артемчик Т.А., Батян Г.М. 129

Информация ВОЗ 154

Original Researches

The Frequency of Detection of Antibodies to Borrelia in Various Regions of the Republic of Belarus
Krasavtsev E., Yatsenko M...... 6

Etiology of Bacterial Neuroinfection in Children Less than 1 Year Old in Minsk and Streptococcus Group B Antibiotic Susceptibility
Lastovka A...... 11

Structure and Dynamics of Drug Resistance in Patients with Respiratory Tuberculosis
Budritsky A., Siarohina V., Pravada N...... 17

Lectures & Reviews

The Use of Intravenous Immunoglobulins in the Treatment of Severe Forms of Coronavirus Disease 2019 (COVID-19)
Golubovskaya O., Zaplotnaya A., Shkurba A...... 29

An Uninvited Guest: Meningococcal Infection – Current Aspects of Epidemiology, Clinic and Prevention
Karpov I...... 39

Coronavirus Infections of the XXI Century. What Do We Know about Pathogens and Their Epidemiology
Kolomiets N., Romanova O., Hanenko O., Tonka A., Klyuchareva A...... 54

Practitioner

Skin and Soft Tissue Infections: Approaches to Antibiotic Therapy
Kachanka A., Kazatchenko M., Karpov I...... 74

Human Defense Mechanisms Against Viruses Causing Acute Respiratory Infections
Tsygankov A., Yanchanka U., Lyatos I...... 88

Actual

Testing for COVID-19. Why Diagnosis is Important?
Kachanka A., Kazatchenko M., Karpov I...... 104

Neurologic Manifestations in Patients with Coronavirus Disease 2019
Golubovskaya O., Zaplotna H., Hainutdinova T., Minova L., Kutsenko A., Pokryshen S., Sukach M...... 113

Clinical Characteristics, Diagnosis and Treatment of Coronavirus Infection in Children
Romanova O., Kolomiets N., Klyuchareva A., Serhiyenka E., Savickii D., Sokolova M., Oskirko A., Matuch L., Hanenko O., Mankiewicz R., Lisickaia T., Raeevnev A., Tonka A., Krasteleva I., Tkachenko A., Artemchyk T., Batian G...... 129

Information WHO..... 154

Уважаемые коллеги!

В новом номере журнала «Клиническая инфектология и паразитология» поговорим о разных аспектах COVID-19: этиологии и эпидемиологии, тестировании и лабораторной диагностике, особенностях поражения центральной нервной системы у пациентов с этим заболеванием.

В разделе «Оригинальные исследования» представлены работы, посвященные боррелиозу, бактериальным нейроинфекциям у детей, изучению лекарственной устойчивости возбудителя туберкулеза.

Практикующему врачу будет интересна статья, посвященная антибактериальной терапии инфекций мягких тканей и кожи, а лекция профессора Карпова И.А., посвященная вопросам эпидемиологии, клинического течения и профилактики менингококковой инфекции, напомнит об актуальном для этой поры года заболевании.

Приятного чтения!

Голубовская О.А.,
главный редактор



DOI: <https://doi.org/10.34883/PI.2021.10.1.023>
УДК 616.98:578.834COVID-19-08:615.37:577.112.82

Голубовская О.А., Заплотная А.А., Шкурба А.В.
Национальный медицинский университет имени А.А. Богомольца, Киев, Украина

Golubovskaya O., Zaplotnaya A., Shkurba A.
Bogomolets National Medical University, Kyiv, Ukraine

Применение внутривенных иммуноглобулинов в лечении тяжелых форм коронавирусной болезни 2019 (COVID-19)

The Use of Intravenous Immunoglobulins in the Treatment of Severe Forms of Coronavirus Disease 2019 (COVID-19)

Резюме

В статье проанализированы результаты применения высокодозной терапии внутривенными иммуноглобулинами (ВИГ) у пациентов с критическими формами COVID-19, ее эффективность в открытых и немногочисленных рандомизированных исследованиях. Определены причины интереса к внутривенным иммуноглобулинам при коронавирусной болезни 2019 и возможные точки приложения в патогенезе заболевания (нейтрализация комплемента и аутоантител идиотипической сетью, насыщение рецепторов тяжелых цепей (Fc), ингибирование активации клеток врожденного иммунитета, включая дендритные клетки, моноциты, макрофаги и нейтрофилы, секреция медиаторов воспаления, подавление эффекторных Т-хелперов Th1 и Th17 и реципрокное усиление иммунопротекторных регуляторных Т-клеток). Оптимальные дозы, по данным разных исследователей, варьируют от 0,5 до 2,0 г/кг массы тела. Наиболее оптимальным моментом введения ВИГ, с точки зрения авторов, является фаза перед началом общего воспалительного шторма, и комбинация ВИГ с глюкокортикостероидами (ГКС) представляется наиболее уместной. В работе представлены также результаты использования высокодозной терапии ВИГ в лечении тяжелых форм COVID-19 в клинике инфекционных болезней НМУ имени А.А. Богомольца. Учитывая эффективность ВИГ в повышении пассивного иммунитета и модуляции иммунного воспаления, а также в общем профиле безопасности, высокие дозы ВИГ можно считать многообещающим вариантом на ранней стадии клинического ухудшения у пациентов с COVID-19.

Ключевые слова: SARS-CoV-2, COVID-19, коронавирусная пневмония, внутривенные иммуноглобулины, эффективность лечения.

Abstract

The article analyzes the results of the use of high-dose intravenous immunoglobulin (HIG) therapy in patients with critical forms of COVID-19, its effectiveness in open and randomized studies. The reasons for interest in intravenous immunoglobulins in COVID-19 is a possible pathogenetic mechanisms of the drug (neutralization of complement and autoantibodies by an idiotypic network, saturation of heavy chain receptors (Fc), inhibition of activation of innate immunity cells, including dendritic cells, monocytes, macrophages and neutrophils, secretion mediators of inflammation, suppression of effector T-helpers Th1 and Th17, and reciprocal enhancement of

immunoprotective regulatory T-cells). Optimal doses, according to different researchers, vary from 0.5 to 2.0 g/kg. The most optimal moment for the introduction of HIG, from the point of view of the authors, is the phase before the onset of the general inflammatory storm, and the combination of HIG with glucocorticosteroids seems to be the most appropriate. The paper also presents the results of the use of high-dose HIV therapy in the treatment of severe forms of COVID-19 in the clinic of infectious diseases of the. Efficacy of HIG in enhancing passive immunity and modulating immune inflammation, as well as in the overall safety profile, high doses HIG can be considered a promising option in the early stages of clinical deterioration in COVID-19 patients.

Keywords: SARS-CoV-2, COVID-19, coronavirus pneumonia, intravenous immunoglobulins, treatment efficacy.

Пандемия COVID-19, вызванная новым коронавирусом с тяжелым острым респираторным синдромом (SARS-CoV-2), вызвала массовую заболеваемость и смертность во всем мире. Множество тяжело больных пациентов нуждаются в кислородной поддержке и даже в проведении искусственной вентиляции легких (ИВЛ). Одной из особенностей коронавирусной болезни, вызванной SARS-CoV-2, является массовый приток активированных иммунных клеток в легкие, вызывающий так называемый цитокиновый шторм и тяжелые повреждения легких [1].

Как известно, COVID-19 имеет несколько периодов в развитии клинической симптоматики. Первый (начальный) период, как правило, не имеет четкой клинической симптоматики у большинства пациентов и не сопровождается ростом маркеров воспалительного процесса в крови. Следующий период болезни, начало разгара (5–7-й дни болезни), сопровождается развитием общеинтоксикационного синдрома и повышением уровня IL-6, ферритина и С-реактивного белка (СРБ), как правило, пропорционально интенсивности клинических симптомов. К сожалению, при тяжелом течении болезни этот процесс становится практически неконтролируемым, и в отсутствие средств специфической терапии самыми эффективными у нас остаются методы лечения, направленные на торможение цитокиновой бури и синдрома активации макрофагов (MAS-синдрома). Это, прежде всего, ГКС, моноклональные антитела и т. д. Эффективность всех методов лечения зависит не только от особенностей и скорости развития клинических симптомов, но и от своевременного терапевтического вмешательства, основанного на анализе имеющихся клинических данных и динамики лабораторных изменений.

Поскольку цитокиновый шторм является основной причиной летальности, некоторые препараты, такие как ГКС, ингибиторы сигнальных молекул, а также иммунотерапевтические агенты, такие как нейтразулизирующие антитела к IL-6 и GM-CSF, рекомбинантный антагонист рецептора IL-1, блокирующие антитела к рецептору IL-6 и ВИГ, дают обнадеживающие результаты [2].

В то время как селективные иммунотерапевтические методы нацелены на конкретную молекулу, ВИГ проявляет свои терапевтические преимущества за счет нескольких взаимно неисключающих механизмов, нацеленных на различные стороны воспалительного иммунного ответа.

ВИГ – препарат, содержащий нормальный IgG, выделенный из плазмы нескольких тысяч здоровых доноров. Метод терапии ВИГ известен с 1952 г., когда стало возможным путем спиртового фракционирования плазмы крови выделять гамма-глобулины и готовить из них лечебные препараты, содержащие в большом количестве антитела. Выраженные побочные эффекты вначале заставляли врачей использовать эти препараты исключительно внутримышечно, что замедляло всасывание, и происходила инактивация действующего начала. Безопасные препараты ВИГ удалось разработать только после внедрения методов специальной обработки плазмы крови.

Наиболее часто в клинической практике используются стандартные иммуноглобулины, содержащие IgG. Все препараты таких иммуноглобулинов имеют единое международное непатентованное название – иммуноглобулин человека нормальный. Стандартно контроль плазмы осуществляется путем обследования доноров, карантинизации крови с повторным обследованием доноров, а в процессе производства используются различные методы, направленные на инактивацию и уничтожение вирусов.

ВИГ часто используют для лечения различных неврологических, аутоиммунных и воспалительных заболеваний [3]. Как правило, доза ВИГ для лечебных целей составляет 1–2 г/кг массы тела, которые вводят в течение одного, двух или пяти дней подряд. В дополнение к клинически одобренным патологическим состояниям, включая болезнь Кавасаки, иммунную тромбоцитопеническую пурпуру, воспалительные миопатии, синдром Гийена – Барре, болезнь трансплантат против хозяина и болезни, пузырчатку, ВИГ исследовали более чем при 100 заболеваниях в качестве лекарственного средства, не отпускаемого по инструкции.

ВИГ оказывает терапевтическое действие при аутоиммунных заболеваниях за счет нескольких взаимоисключающих механизмов, нацеленных как на растворимые, так и на клеточные медиаторы воспалительного иммунного ответа. Эти механизмы включают нейтрализацию комплемента, нейтрализацию аутоантител идиотипической сетью, усиление деградации аутоантител за счет насыщения рецепторов тяжелых цепей (Fc), ингибирование активации различных клеток врожденного иммунитета, включая дендритные клетки, моноциты, макрофаги и нейтрофилы, а также секрецию медиаторов воспаления, подавление эффекторных Т-хелперов Th1 и Th17 и реципрокное усиление иммунопротекторных регуляторных Т-клеток (Tregs), и блокирование активации В-клеток [4]. Эти многочисленные противовоспалительные механизмы и доказанная безопасность препарата побудили к применению ВИГ при ведении тяжелых и критических пациентов с COVID-19.

Результаты использования ВИГ в лечении COVID-19

Shao et al. [5] представили результаты многоцентрового ретроспективного когортного исследования, в котором оценивалась эффективность ВИГ у 325 тяжело и критически больных пациентов с COVID-19, госпитализированных в больницы на юге Китая в период с декабря 2019 года по март 2020 года. В их когорте было 174 пациента (64% мужчин, средний возраст 61 год), которые получали ВИГ, в то время как в группе сравнения 151 пациент (51% мужчин, средний возраст 56 лет) не

получал эту терапию. Пациенты получали ВИГ в дозе 0,1–0,5 г/кг в сутки в течение 5–15 дней. Дополнительные методы лечения включали антибиотики, противовирусные препараты. Анализ результатов показал, что раннее введение (≤ 7 дней после поступления) высоких доз (> 15 г/сут) ВИГ улучшает прогноз у критических пациентов с COVID-19.

Ретроспективное исследование Xie et al. [6] также подтвердило терапевтические преимущества ВИГ при раннем начале терапии. В другом исследовании подтверждено, что короткий курс ГКС в умеренных дозах плюс ВИГ (20 г/сут) могут быть эффективными у пациентов, которые не ответили на терапию низкими дозами (10 г/сут) [7].

В единственном рандомизированном контролируемом исследовании ВИГ также комбинировали с мегилпреднизолоном [8]. Ввиду комбинации с ГКС в этих исследованиях трудно оценить терапевтические преимущества ВИГ. Еще одно исследование [9] сочетало ВИГ с анакинрой, рекомбинантным модифицированным антагонистом рецепторов ИЛ-1. Важно отметить, что и при исследовании аутоиммунных и воспалительных заболеваний сочетание ВИГ с глюкокортикоидами показало наилучшие результаты.

Каковы возможные механизмы эффекта ВИГ при COVID-19?

Предполагается, что после терапии ВИГ наступает снижение уровня медиаторов воспаления и что ВИГ могут подавлять цитокиновый шторм у тяжело и критически больных пациентов с COVID-19 путем удаления комплемента, ингибирования клеток врожденного иммунитета и эффекторных Т-клеток и Т-клеток-регуляторов. К сожалению, препараты ВИГ не способны нейтрализовать сам коронавирус, поскольку в них отсутствуют перекрестно нейтрализующие антитела к SARS-CoV-2 [10]. Но поскольку ВИГ все же содержат антитела, реагирующие против антигенов SARS-CoV-2 [11], ВИГ могут ингибировать суперантиген-опосредованную активацию Т-клеток и высвобождение цитокинов.

Каковы возможные предикторы ответа на лечение ВИГ при COVID-19?

Shao [5] et al. и Sakoulas et al. [8] указывают на то, что применение ВИГ снижает уровень ИЛ-6 в плазме. В большинстве исследований также сообщается, что уровень С-реактивного белка также снижается после терапии ВИГ. Предполагается, что уровни медиаторов воспаления до применения ВИГ, таких как G-CSF, IFN- γ , ИЛ-1 β и ИЛ-6; уровни различных врожденных клеток (таких как моноциты и нейтрофилы) и клеток адаптивного иммунитета (Th1 и Th17) также могут быть использованы для предсказания терапевтического эффекта от терапии ВИГ [12].

В нашей клинике инфекционных болезней НМУ имени А.А. Богомольца мы с успехом использовали внутривенные иммуноглобулины для лечения тяжелого гриппа [13]. В настоящее время мы также имеем успешный опыт применения препаратов для лечения тяжелых форм COVID-19.

Клинический случай

Пациент В., 45 лет, находился на лечении в отделении интенсивной терапии ВРИТНХ Александровской больницы г. Киева.

Доставлен в клинику 29.08.2020 с жалобами на общую слабость, повышение температуры тела до 39 °С, одышку, усиливающуюся при физической нагрузке, сухой кашель и сухость во рту.

Из анамнеза установлено, что заболел 20 августа с появления умеренной слабости, ломоты в теле и повышения температуры тела до 37,5–38 °С. 24.09.2020 при проведении КТ органов грудной клетки диагностирована двусторонняя полисегментарная пневмония. В этот же день был госпитализирован в инфекционное отделение ЦРБ с диагнозом «коронавирусная болезнь 2019, двусторонняя полисегментарная пневмония». При исследовании мазков из носоглотки методом ПЦР была обнаружена РНК SARS-CoV-2. В соответствии с предоставленной выпиской в отделении получал левофлоксацин, плаквенил, дексаметазон и фленокс с отрицательной динамикой на фоне проводимой терапии в связи с чем был переведен в Александровскую больницу.

При поступлении над легкими на всем протяжении выслушивалось жесткое дыхание, в нижних отделах с двух сторон крепитирующие хрипы, ЧД 21/мин, АД 130/80 мм рт. ст., пульс 88/мин, SpO₂ 94% при инсуффляции кислорода через лицевую маску, ИМТ 29. Состояние расценено как тяжелое, в связи с чем пациент сразу был госпитализирован в отделение интенсивной терапии с диагнозом: коронавирусное заболевание (COVID-2019, ПЦР-положительная), тяжелое течение. Негоспитальная двусторонняя полисегментарная пневмония, категория 4, ДН 2–3 ст.

Эпидемиологический анамнез без особенностей. Хронических заболеваний и вредных привычек нет.

При поступлении был назначен меронем в дозе 3 г в сутки в/в в комбинации с моксифлоксацином 400 мг в сутки, фленокс 0,8 мг п/к, дексаметазон 12 мг в сутки и амброксол по 30 мг 3 раза в день.

В отделении состоянии пациента оставалось тяжелым, тяжесть была обусловлена дыхательной недостаточностью, в связи с чем пациент находился в прон-позиции, а с 30.09.20 проводилась постоянная инсуффляция кислорода через лицевую маску и периодически через РЕЕР-маску, что позволяло поддерживать SpO₂ на уровне 96–97%. При обследовании в общем анализе крови: Л. – $5,5 \times 10^3/\text{мм}^3$, Эр. – $3,42 \times 10^6/\text{мм}^3$, Нв – 121 г/л, Тр. – $242 \times 10^3/\text{мм}^3$, лим. – 8% (абс. 0,41), гранулоциты – 88% (абс. 5,1); нормальный уровень электролитов (калий – 4,54, натрий – 140,6, хлор – 105,3 ммоль/л) и прокальцитонина (0,250 нг/мл), глюкоза 6,75 ммоль/л, альбумин 33 г/л, общий белок 54 г/л, АЛТ – 54, АСТ – 63 Е/л, IL6 – 24,53 пг/мл, ферритин 3261 нг/мл, лактатдегидрогеназа 671 МЕ/л (135–214), С-реактивный белок (СРБ) 265,47 мг/л (<5).

На фоне проводимой терапии сохранялись признаки дыхательной недостаточности, постепенное снижение сатурации, эпизоды брадикардии до 54/минуту в ночное время на фоне повышения температуры до 37,8–38 °С. По результатам ЭКГ – ритм синусовый, регулярный, ЧСС 60/мин, электрическая ось сердца отклонена влево. Блокада передне-верхней ветви правой ножки пучка Гисса. При контрольной рентгенографии органов грудной клетки с обеих сторон обнаружены инфильтративные тени сливного характера, больше в базальных отделах. Заключение: двусторонняя полисегментарная пневмония. При исследовании в динамике оставался высокий уровень ферритина, СРБ 265,47 мг/л, нормализовался уровень IL6 4,23 пг/мл. Учитывая

выраженность дыхательной недостаточности и высокий уровень провоспалительных факторов, пациенту на 11-й день пребывания в стационаре назначен солу-медрол 250 мг в/в в сутки с последующим снижением дозы. С учетом исходно низкого уровня альбумина и общего белка крови ежедневно вводился 20%-ный альбумин в дозе 100 мл. Доза меронема увеличена до 6,0 в сутки в комбинации с линезолидом 600 мг в/в. На этом фоне проводилась НИВЛ в режиме СРАР, РЕЕР – 10 мм вод. ст. с сеансами HFNC поток 50 дыханий/минуту. Проводилась санационная бронхоскопия, ингаляционно вводились беродуал и пульмикорт.

На фоне стабильно тяжелого состояния пациента отмечались подъем температуры до 39,1 °С, эпизоды тахикардии до 120/минуту, ЧД 24/минуту. Повторная КТ грудной клетки от 11.09.2020 (рис. 1) выявила выраженную отрицательную динамику: МСКТ – признаки двусторонних полисегментарных поражений легочной ткани интерстициального характера, характерных для пневмонита вирусного генеза, тяжелой степени (вовлечение паренхимы до 80%), с консолидацией, уменьшением объема легких. По данным ЭхоКГ выявлены признаки легочной гипертензии: аорта – 3,4 см, ЛП – 3,3 см, ПЖ – 26,8 см, МЖП – парадоксальное движение, МК – I ст. регургитации, ТК – I ст. регургитации. В перикарде 400–500 мл жидкости. ЛГ – 50 мм рт. ст.; I–II ст. Посев крови роста микробов не дал, но при посеве мокроты выявлены *Acinetobacter baumannii* 10⁵ КОЕ/мл и *Pseudomonas aeruginosa* 10⁵ КОЕ/мл с полирезистентностью, что в сочетании с повторными подъемами температуры и приемом солу-медрола повлекло за собой коррекцию антибактериальной терапии: линезолид 600 мг 2 раза в/в, тобрамицин 80 мг 3 раза в/в и колистин про 2 млн 2 раза в день в ингаляциях, флуконазол 100 мг в/в, энтерожермина 5 мл 2 раза в день внутрь.

14.09.2020 консультация эндокринолога. Заключение: сахарный диабет 2-го типа впервые выявленный? Стероид-индуцированная

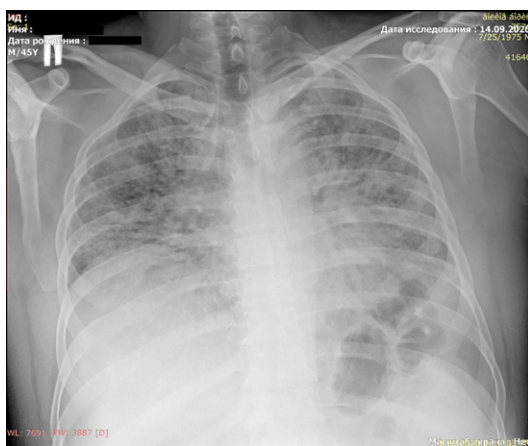


Рис. 1. Компьютерная томография органов грудной клетки пациента В. от 11.09.2020

Fig. 1. Thoracic computed tomography of patient B. on 11.09.2020

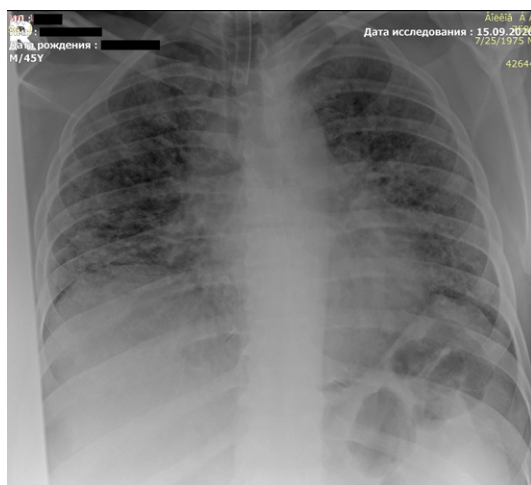


Рис. 2. Рентгенография органов грудной клетки пациента В. от 14.09.2020

Fig. 2. Chest X-ray of patient B. on 14.09.2020

гипергликемия? Рекомендовано исследовать гликолизированный Hb, индекс НОМА. Инсулинотерапия: Актрапид за 20 минут до еды при уровне глюкозы более 11 ммоль/л.

14.09.2020, учитывая прогрессирующее ухудшение рентгенологической картины легких (рис. 2), нарастание дыхательного ацидоза, пациенту проведена интубация трахеи ЕТТ № 8, начата ИВЛ аппаратом Mindray в режиме VCV (FiO_2 – 70%, SpO_2 93%, РЕЕР 10 см H_2O , ДО – 450 мл, ЧД – 22/мин) при соблюдении пром-позиции.

Учитывая тяжесть пациента и выраженную дыхательную недостаточность проведен консилиум. Выводы: у пациента имеет место коронавирусная болезнь 2019, тяжелое течение. Негоспитальная двусторонняя полисегментарная пневмония, ОРДС-синдром, ДН 2–3 ст. Заболевание протекает на фоне избыточной массы тела и синдрома инсулинорезистентности? В крови наблюдается периодическое повышение глюкозы до 9–10 ммоль/л, СРБ – 101,32 мг/л, снижение IL6 – 8,96 пг/мл, увеличение прокальцитонина – 0,84 нг/мл, обращает внимание стойкая относительная и абсолютная лимфопения (0,41–0,31 г/л), которая в прогностическом смысле является предиктором неблагоприятного течения заболевания, и, учитывая приведенные факторы риска, целесообразно назначить иммуноглобулин (биовен) с иммунозаместительной целью и для профилактики бактериальных осложнений в дозе 0,8 г/кг веса тела, продолжить антибактериальную терапию в прежнем объеме. Наличие эпизодов тахикардии до 120/минуту и расширения границ сердца, наряду с перегрузкой правых отделов сердца, требует исключения миокардита.

После проведенного консилиума пациент в течение 5 дней получал биовен в дозе 0,8 г/кг в/в.

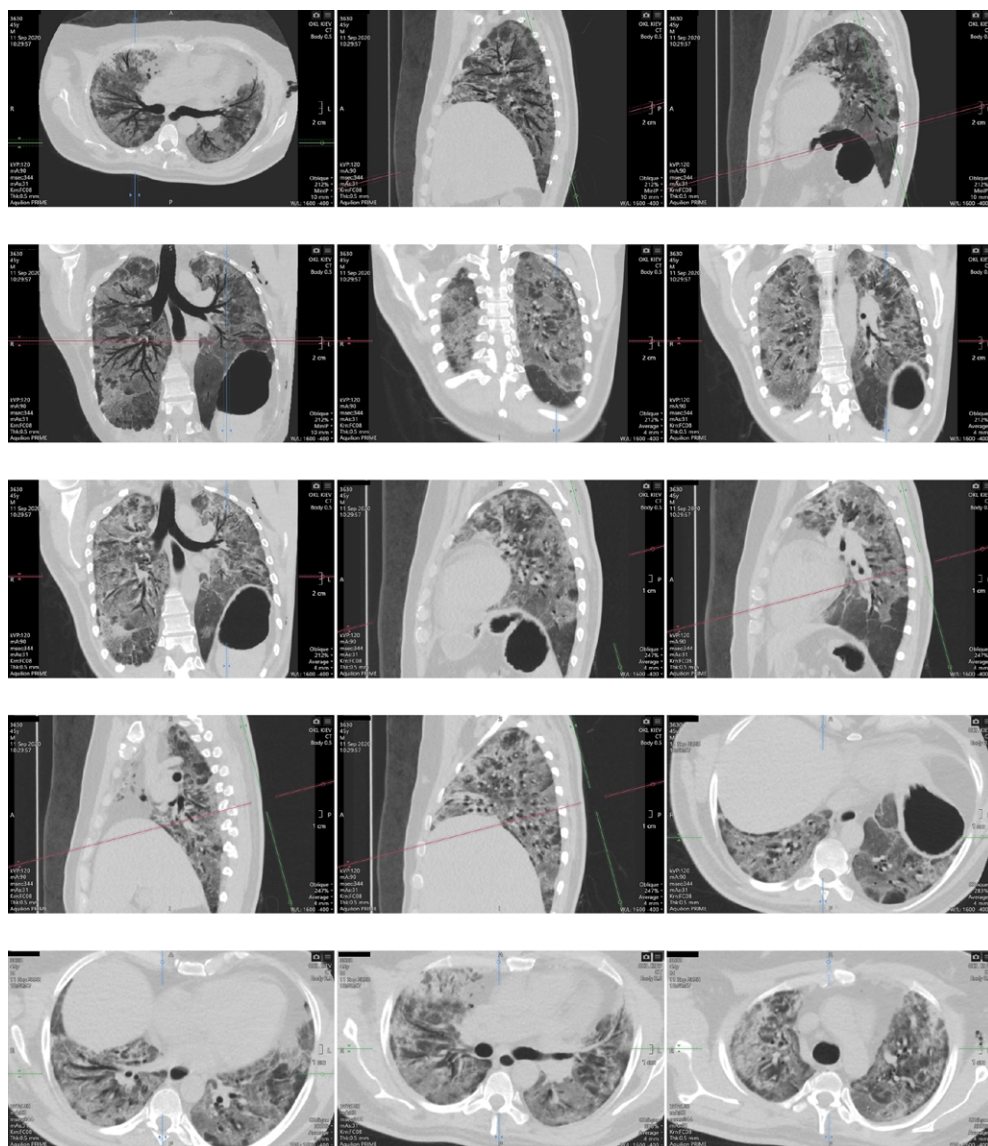


Рис. 3. Рентгенография органов грудной клетки пациента В. от 15.09.2020

Fig. 3. Chest X-ray of patient B. on 15.09.2020

15.09.2020 (рис. 3) рентгенография органов грудной клетки в положении лежа – очагово-сливные тени с обеих сторон. Корни инфильтрированы. Границы сердца расширены. Диафрагма расположена обычно. Заключение: двусторонняя пневмония.

В состоянии пациента появилась положительная динамика, ИВЛ проводилась с 14.09 по 17.09, а 18.09 он переведен на НИВЛ в режиме

СРАР, SpO₂ 96–97%. С 20.09 отмечается значительное улучшение состояния, одышки нет, дыхание самостоятельное через лицевую маску увлажненным кислородом с сатурацией SpO₂ 96% и стабильной гемодинамикой – АД 130/80 мм рт. ст., Ps 80/минуту. 22.09.2020 КТ грудной клетки. Отмечена относительно 11.09 положительная динамика – повышение воздушности передних отделов легких. В задних отделах с обеих сторон на всем протяжении, субплеврально и перибронхиально определяется снижение пневматизации за счет интерстициальных изменений легочной ткани сливного характера (утолщение междолькового интерстиция и изменения по типу «матового стекла»), расширение сегментарных и субсегментарных бронхов. Заключение: МСКТ признаки двусторонних полисегментарных поражений легочной ткани интерстициального характера, характерных для пневмонита вирусного генеза, тяжелой степени (вовлечение паренхимы до 70%) с уменьшением объема легких на фоне умеренного альвеолярного отека.

На фоне проводимого лечения состояние пациента стало удовлетворительным, температура нормализовалась, дыхание самостоятельное, хрипы над легкими не выслушиваются, ЧД 18 в минуту, SpO₂ 98–99%, АД 130/80 мм рт. ст., Ps – 82/минуту. Общий анализ крови и биохимические показатели в норме, СРБ 8,3 mg/l, IL6 в норме. По данным КТ – выраженная положительная динамика, сохраняется перибронхиальная инфильтрация. Двусторонняя полисегментарная пневмония в стадии разрешения. Выписан из отделения в удовлетворительном состоянии.

В данном клиническом случае представленный опыт комплексного лечения, в составе которого применен ВИГ (биовен), тяжелого течения коронавирусной болезни 2019 с двусторонней полисегментарной пневмонией, ДН 2–3 ст., ОРДС. Применение ВИГ (биовен) сыграло весомую роль в устранении лимфопении, восстановлении иммунных показателей и предупреждении бактериальных и септических осложнений, приводящих к фатальным последствиям при этом заболевании. Хорошая переносимость и эффективность ВИГ продемонстрированы в ряде исследований, что согласуется с нашими данными, и ВИГ могут быть рекомендованы для тяжелых случаев течения коронавирусных пневмоний. Учитывая эффективность ВИГ в повышении пассивного иммунитета и модуляции иммунного воспаления, а также в общем профиле безопасности, высокие дозы ВИГ можно считать многообещающим вариантом на ранней стадии клинического ухудшения у пациентов с COVID-19.

■ ЛИТЕРАТУРА

1. Wiersinga W.J., Rhodes A., Cheng A.C. (2020) Pathophysiology, transmission, diagnosis, and treatment of Coronavirus Disease 2019 (COVID 19): a review. *JAMA*, 324, pp. 782–793.
2. Bonam S.R., Kaveri S.V., Sakuntabhai A (2020) Adjunct immunotherapies for the management of severely ill COVID 19 Patients. *Cell Rep Med*; 1, pp. 100016.
3. Perez E.E., Orange J.S., Bonilla F. (2017) Update on the use of immunoglobulin in human disease: a review of evidence. *J Allergy Clin Immunol*; 139, pp. S1–S46
4. Galeotti C., Kaveri S.V., Bayry J. (2017) IVIG mediated effector functions in autoimmune and inflammatory diseases. *Int Immunol*; 29, pp. 491–498
5. Shao Z., Feng Y., Zhong L. (2020) Clinical efficacy of intravenous immunoglobulin therapy in critical ill patients with COVID 19: a multicenter retrospective cohort study. *Clin Transl Immunology*; 9, pp. e1192

6. Xie Y., Cao S., Dong H. (2020) Effect of regular intravenous immunoglobulin therapy on prognosis of severe pneumonia in patients with COVID 19. *J Infect*; 81, pp. 318–356
7. Zhou Z G, Xie S M, Zhang J (2020) *Short term moderate dose corticosteroid plus immunoglobulin effectively reverses COVID 19 patients who have failed low dose therapy*. Preprints; 2020030065
8. Sakoulas G., Geriak M., Kullar R. (2020) *Intravenous immunoglobulin (IVIg) significantly reduces respiratory morbidity in COVID 19 pneumonia: a prospective randomized trial*. medRxiv. <https://doi.org/10.1101/2020.07.20.20157891>
9. Zantah M., Castillo E.D., Gangemi A.J. (2020) *Anakinra and intravenous IgG versus tocilizumab in the treatment of COVID 19 pneumonia*. medRxiv. <https://doi.org/10.1101/2020.09.11.20192401>
10. Schwaiger J., Karbiener M., Aberham C. (2020) No SARS CoV 2 neutralization by intravenous immunoglobulins produced from plasma collected before the 2020 pandemic. *J. Infect Dis*; jiaa593: <https://doi.org/10.1093/infdis/jiaa593>. (epub ahead of print).
11. Diez J.M., Romero C., Gajardo R. (2020) Currently available intravenous immunoglobulin contains antibodies reacting against severe acute respiratory syndrome coronavirus 2 antigens. *Immunotherapy*; 12, pp. 571–576
12. Pouletty M., Borocco C., Ouldali N. (2020) Paediatric multisystem inflammatory syndrome temporally associated with SARS CoV 2 mimicking Kawasaki disease (Kawa COVID 19): a multicentre cohort. *Ann Rheum Dis*; 79, pp. 999–1006
13. Golubovskaya O.A. (2017) *Primenenie standartnyh vnutrivennyh immunoglobulinov dlya lecheniya tyazhelyh form grippa [The usage of standard immunoglobulin intravenous administration for treatment of severe forms of flu]*. *Klinicheskaya infektologiya i parazitologiya*, vol. 6, no 1, pp. 38–44

Поступила/Received: 09.12.2020
Контакты/Contacts: ogolubovska@gmail.com