

УДК 616.33–006.6–089.87–089.843

П.В. Іванчов, С.Г. Гичка, О.Б. Пруднікова, Є.Є. Переш

# Езофагодуоденостомія за методом Накаяма як реконструктивний етап після гастректомії з приводу раку шлунка, ускладненого гострою кровотечею та метастазами Крукенберга. Клінічний випадок

Національний медичний університет імені О.О. Богомольця, м. Київ, Україна

Paediatric Surgery(Ukraine).2023.2(79):105-110; doi 10.15574/PS.2023.79.105

**For citation:** Ivanchov PV, Hychka SH, Prudnikova OB, Peresh YeYe. (2023). Nakayama esophagoduodenostomy as a reconstructive stage after gastrectomy for gastric cancer complicated by acute bleeding and Krukenberg metastases. Clinical case. Paediatric Surgery (Ukraine). 2(79): 105-110. doi: 10.15574/PS.2023.79.105.

**Мета** – на основі клінічного випадку обґрунтувати технічні аспекти накладання езофагодуоденостомії за методом Накаяма як реконструктивного етапу після гастректомії з приводу раку шлунка, ускладненого гострою кровотечею та метастазами Крукенберга.

**Клінічний випадок.** У відділенні хірургії № 3 КНП «Київська міська клінічна лікарня швидкої медичної допомоги» перебувала на лікуванні пацієнтка О., 1975 р.н., з приводу раку шлунка, ускладненого гострою кровотечею середнього ступеня тяжкості та метастазами Крукенберга. Хворій виконано загальноклінічні, спеціальні лабораторні та інструментальні методи дослідження (електрокардіографія, езофагогастроуденоскопія, ультразвукове дослідження органів черевної порожнини та малого таза, комп'ютерна томографія органів черевної порожнини та малого таза із внутрішньовенним контрастуванням).

У пацієнтки виявлено рак кардіального відділу шлунка, ускладнений шлунково-кишковою кровотечею середнього ступеня тяжкості з наявністю метастазів Крукенберга, у зв'язку з чим пацієнтці виконано оперативне втручання в ранньому відтермінованому періоді за унікальним методом – гастректомія з лімфодисекцією в обсязі D2+ та накладанням езофагодуоденоанастомозу за типом Накаяма в модифікації клініки. Пацієнтку виписано в задовільному стані на 10-ту добу після оперативного втручання під нагляд онколога та хірурга за місцем проживання. При динамічному спостереженні протягом 12 місяців почувалася задовільно.

**Висновки.** На основі клінічного випадку обґрунтовано технічні аспекти накладання езофагодуоденостомії за методом Накаяма як реконструктивного етапу після гастректомії з приводу раку шлунка, ускладненого гострою кровотечею та метастазами Крукенберга.

Дослідження виконано відповідно до принципів Гельсінської декларації. На проведення досліджень отримано інформовану згоду жінки.

Автори заявляють про відсутність конфлікту інтересів.

**Ключові слова:** рак шлунка, кровотеча, гастректомія, езофагодуоденоанастомоз.

**Nakayama esophagoduodenostomy as a reconstructive stage after gastrectomy for gastric cancer complicated by acute bleeding and Krukenberg metastases. Clinical case**

**P.V. Ivanchov, S.H. Hychka, O.B. Prudnikova, Ye.Ye. Peresh**

*Bogomolets National Medical University, Kyiv, Ukraine*

**Purpose** – on a clinical case to justify the technical aspects of applying the Nakayama esophago-duodenostomy as a reconstructive stage after gastrectomy for gastric cancer complicated by acute bleeding and Krukenberg metastases.

## Клінічний випадок

**Clinical case.** Patient O., born in 1975, was being treated for stomach cancer complicated by moderate acute bleeding and Krukenberg metastases in the surgery department No. 3 of the Kyiv City Emergency Clinical Hospital. The patient general clinical, special laboratory and instrumental research methods were carried out (electrocardiography, esophagogastroduodenoscopy, ultrasound examination of the organs of the abdominal cavity and small pelvis, computer tomography of the organs of the abdominal cavity and small pelvis with intravenous contrast). The patient had cancer of the cardiac part of the stomach, complicated by moderate gastrointestinal bleeding with the presence of Krukenberg metastases, in connection with which the patient underwent surgery in the early delayed period according to a unique method – gastrectomy with lymphodissection in the volume of D2+ and overlapping esophageal-duodenal anastomosis according to the Nakayama type in the modification of the clinic. The patient was discharged in a satisfactory condition on the 10th day after surgery under the supervision of an oncologist and a surgeon at her place of residence. During the dynamic observation for 12 months, she felt satisfactory.

**Conclusions.** Using the example of a clinical case, the technical aspects of applying the Nakayama esophagoduodenostomy as a reconstructive stage after gastrectomy for gastric cancer complicated by acute bleeding and Krukenberg metastases are substantiated.

The research was carried out in accordance with the principles of the Helsinki Declaration. The informed consent of the patient was obtained for conducting the studies.

No conflict of interests was declared by the authors.

**Keywords:** stomach cancer, bleeding, gastrectomy, esophagoduodenoanastomosis.

Рак шлунка, незважаючи на стрімкий розвиток сучасної медицини, залишається важливою проблемою. За статистичними даними, щорічно у світі реєструється понад 800 тис. випадків раку шлунка [4,9,11]. За даними Національного канцер-реєстру України, у структурі захворюваності та смертності серед злоякісних новоутворень рак шлунка стабільно посідає одне з чотирьох рангових місць із частотою виявлення близько 21 на 100 тис. населення, займаючи друге місце серед причин смертності від раку як у світі, так і в Україні [1,2,5–7].

Перед хірургами постає складне завдання вибору оптимального методу оперативного втручання для пацієнта з метою досягнення максимальної радикалізації, гладкого перебігу раннього післяопераційного періоду та забезпечення належної якості життя і гарних відділених результатів, що особливо актуально для пацієнтів, яким виконано гастректомію. Реалізація поставлених завдань досягається шляхом створення тонкокишкових резервуарів, запобігання розвитку рефлюкс-езофагіту, включення, за можливості, у травний процес дванадцятипалої кишки [3,6,8,10].

Зазвичай після виконання гастректомії формування стравохідно-кишкового анастомозу проводять на виключеній петлі тонкої кишки, дистальніше зв'язки Трейца за Брауном або за Ру. На противагу цим методикам, у 1954 р. Накаяма зі співавторами запропонував методику формування езофагодуоденостомії, інтерпозицію сегмента порожньої кишки між стравоходом і дванадцятипалою кишкою та накладення тонкокишкового співустя у вигляді бета-анастомозу: накладають стравохідно-кишковий анастомоз кінець у бік дво- або трирядними швами, привідну петлю анастомозують за Ру, кінець пересіченої кишки не вшивають, а з'єднують із цією ж петлею кінець у бік.

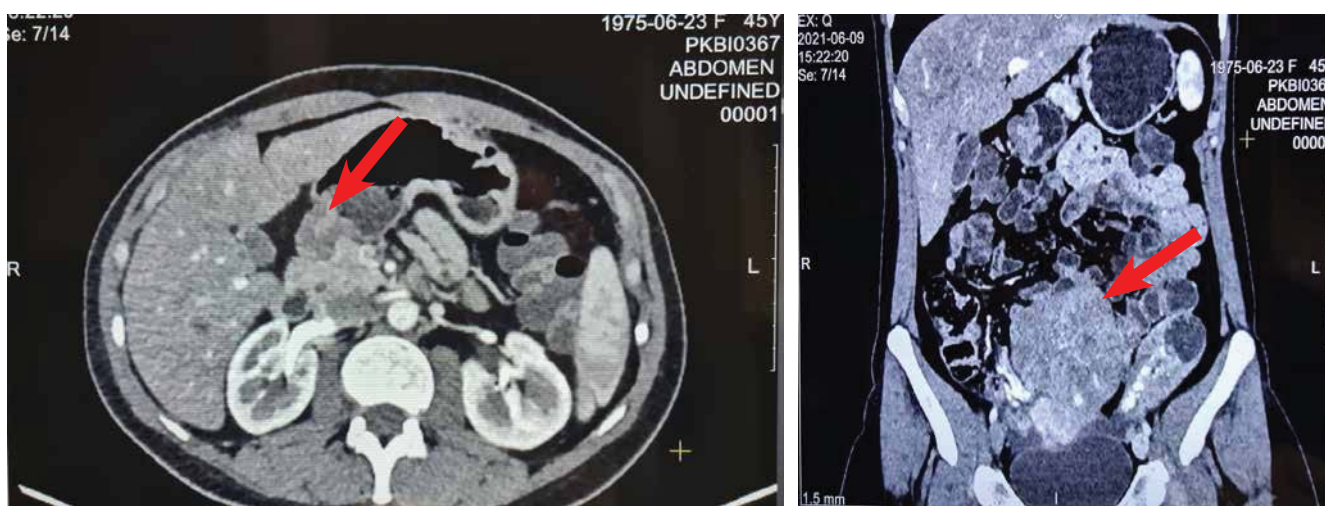Накаяма зазначив, що застосування таких методів реконструкції після гастректомії можливе лише в пацієнтів монголоїдної раси, завдяки особливостям їхніх антропометричних даних, що передусім пов'язано з амфіморфним типом тілобудови і, відповідно, частими анатомічними варіантами близькості розташування гастродуоденального переходу до абдомінального відділу стравоходу та високою мобільністю гепато-панкреато-дуоденального комплексу.

У європеїдної раси переважає доліхоморфний тип тілобудови, за якого гастродуоденальний перехід розташований нижче та латеральніше абдомінального відділу стравоходу, а мобільність гепато-панкреато-дуоденального комплексу суттєво обмежена. За такого варіанту абдомінальної анатомії формування езофагодуоденостомії супроводжується максимальним натягом анастомозованих сегментів, що призводить до великого навантаження на сформоване співустя і, як наслідок, до розвитку неспроможності швів анастомозу, що і є основною причиною уникання більшістю хірургів запропонованого Накаяма варіанта реконструкції після гастректомії [11].

**Мета** дослідження – обґрунтувати технічні аспекти накладання езофагодуоденостомії за методом Накаяма як реконструктивного етапу після гастректомії з приводу раку шлунка, ускладненого гострою кровотечею та метастазами Крукенберга.

## Клінічний випадок

У відділенні хірургії № 3 КНП «Київська міська клінічна лікарня швидкої медичної допомоги» перебувала на лікуванні *пацієнтка О.*, 1975 р.н., з приводу раку шлунка, ускладненого гострою кровотечею середнього ступеня тяжкості та метастазами Крукенберга.



**Рис. 1.** Мультиспіральна комп'ютерна томографія органів черевної порожнини та малого таза з в/в контрастним підсиленням (стрілками вказано пухлину шлунка та метастази Крукенберга)

Хворій проведено загальноклінічні (розгорнутий загальний аналіз крові, загальний аналіз сечі, біохімічний аналіз крові, дослідження коагулограми, визначення групи крові, Rh-фактора) та спеціальні лабораторні дослідження (визначення онкомаркерів: СА 72 – 4, СА 125, раково-ембріонального антигена, антиген плоскоклітинної карциноми, електрокардіографія), інструментальні методи дослідження (езофагогастродуоденоскопія (ендоскоп «OLYMPUS GIF H170»), ультразвукове дослідження органів черевної порожнини та малого таза (апарат марки «Philips HD11XE»), комп'ютерна томографія органів черевної порожнини та малого таза). Комп'ютерну томографію виконано з внутрішньовенним (в/в) контрастуванням препаратом Томогексол 350 з розрахунку 1 мл/кг маси тіла та пероральним контрастуванням шлунка нейтральним середовищем (вода). Дослідження проведено на 16-зрізовому комп'ютерному томографі «Aquilion-16 (TSX-101A)», виробництва «Toshiba», Японія.

Під час дослідження використано методи статистичного спостереження, метод складання і групування первинного статистичного матеріалу та визначення узагальнених зведених показників.

Дослідження погоджено та затверджено на засіданні комісії з біоетики Національного медичного університету імені О.О. Богомольця. На проведення досліджень отримано інформовану згоду пацієнтки.

На момент госпіталізації до клініки (09.06.2021) пацієнтка мала скарги на блювання кров'ю, нудоту, випорожнення чорного кольору, біль у верхніх відділах черева, загальну слабкість, запаморочення. Хворіла дві доби, коли вперше з'явилася мелена. Раніше подібних скарг не відмічала, по медичну допомогу не зверталася. Об'єктивно на момент госпіта-

лізації пацієнтка була у свідомості, шкірні покриви та видимі слизові бліді, гіпотензія не відмічалася, при пальпації живіт правильної форми, брав участь в акті дихання, м'який, значно болісний в епігастральній ділянці, де в положенні на лівому боці нечітко пальпувалося пухлиноподібне утворення з нечіткими контурами, малорухоме.

Одразу після госпіталізації хворій виконано екстрену езофагогастродуоденоскопію: стравохід вільно прохідний, округлої форми, легко розправляється повітрям, слизова оболонка блідо-рожева, гладка, палісадні судини візуалізуються, хіатальне звуження визначається на 38 см, «розетка» нижнього стравохідного сфінктера змикається повністю, кардіальна складка нещільно охоплює ендоскоп. Шлунок звичайних розмірів та форми, вільно та рівномірно розправляється повітрям, містить слиз, прозорий секрет, перистальтика активна, слизова оболонка рожева, гладка, блискуча, на межі середньої та верхньої третини на відстані 41 см від різців (3,0 см від кардії) – глибокий виразковий дефект 5,0×5,0 см у діаметрі з вираженою інфільтрацією та набряком країв. При біопсії тканина фрагментується, у дні, що вкрите фібрином, визначається велика тромбована судина – F ІА, пілорус округлої форми, не деформований, змикається; цибулина дванадцятипалої кишки – без патології. За результатами патоморфологічного дослідження ендоскопічного біопсійного матеріалу – низькодиференційована аденокарцинома.

На 4-ту добу госпіталізації пацієнтці проведено комп'ютерну томографію (рис. 1) органів черевної порожнини, малого таза, органів грудної клітки з в/в контрастуванням: при тугому заповненні шлунка рідиною по передній стінці середньої третини тіла з

## Клінічний випадок

переходом на малу кривизну визначається стійке потовщення стінки до 12 мм довжиною до 30×35 мм із помірним контрастуванням усіх шарів стінки, перигастрально на рівні малої кривизни візуалізуються п'ять одиничних лімфатичних вузлів до 4–7 мм з інтенсивним підсиленням. У малому тазу, походючи з правого яєчника та щільно прилягаючи до поверхні тіла матки, відмічається чітко окреслене округло-овоїдної форми кістозно-солідне об'ємне утворення, розмірами 89×50×86 мм, із наявністю зовнішньої капсули, неоднорідної, переважно м'якотканинної структури, при подвійному контрастуванні в артеріальну фазу відмічається ранне підсилення тканини, утворення з більш інтенсивним підсиленням у пізні фази; простежується наявність множинних власних судин. Утворення тісно прилягає до задньої поверхні тіла/шийки матки, компресує ампулу прямої кишки без ознак інвазії, тісно прилягає до здухвинних судин, без інвазії. Ознак вторинного ураження інших паренхіматозних органів черевної порожнини, органів грудної порожнини не виявлено.

Хвору, враховуючи клінічну симптоматику та дані додаткових методів обстеження, прооперовано за життєвими показаннями в ранньому віддаленому періоді після належної передопераційної підготовки, максимальної стабілізації загального стану та компенсації усіх показників гомеостазу.

18.06.2021 пацієнтці проведено верхньо-середню лапаротомію. Під час ревізії черевної порожнини в кардіальному відділі шлунка візуалізується та пальпується щільна пухлина, неправильної форми, розміром 10×8 см по малій кривизні. Правий та лівий яєчники збільшені в розмірах – 10×15 см та 10×8 см відповідно, щільні при пальпації, неправильної форми, бугристі. Матка – без патології. Асцити немає, поширення пухлинного процесу по очеревині не виявлено. Печінка, підшлункова залоза, селезінка, тонка, товста кишка – без патології.

Операцію розпочату з широкої мобілізації дванадцятипалої кишки за Кохером до повної візуалізації аорто-кавального проміжку та *a. et v. mesenterica superior* з одномоментною дисекцією 13-ї групи лімфатичних вузлів. Наступним етапом проведено дисекцію гепатодуоденальної зв'язки, *a. hepatica communis et propria, tr. coeliacus* з перев'язкою і пересіченням *a. et v. gastrica dextra* та *a. et v. gastrica sinistra* з видаленням відповідних груп лімфатичних вузлів: 12a, 12p, 7, 8a, 9.

Виділено на препарат малий та великий чепці з перев'язкою і пересіченням *a. et v. gastroepiploica dextra* та *a. et v. gastroepiploica sinistra* з дисекцією 6,

14v, 4sb груп лімфатичних вузлів. Дванадцятипалу кишку пересічено дистальніше пілоруса. Продовжено дисекцію 11p і 11d груп лімфатичних вузлів уздовж верхнього краю підшлункової залози по ходу *a. et v. lienalis* із завершенням дисекції 10-ї групи лімфатичних вузлів у воротах селезінки з її збереженням та пересіченням *aa. gastrici brevis* з дисекцією 4sa групи лімфатичних вузлів. Під час виконання лімфодисекції сформовано тунель під підшлунковою залозою в проекції тіла та хвоста, що в поєднанні з широкою мобілізацією дванадцятипалої кишки за Кохером та бурсектомією додає значної мобільності дуодено-панкреатичному комплексу.

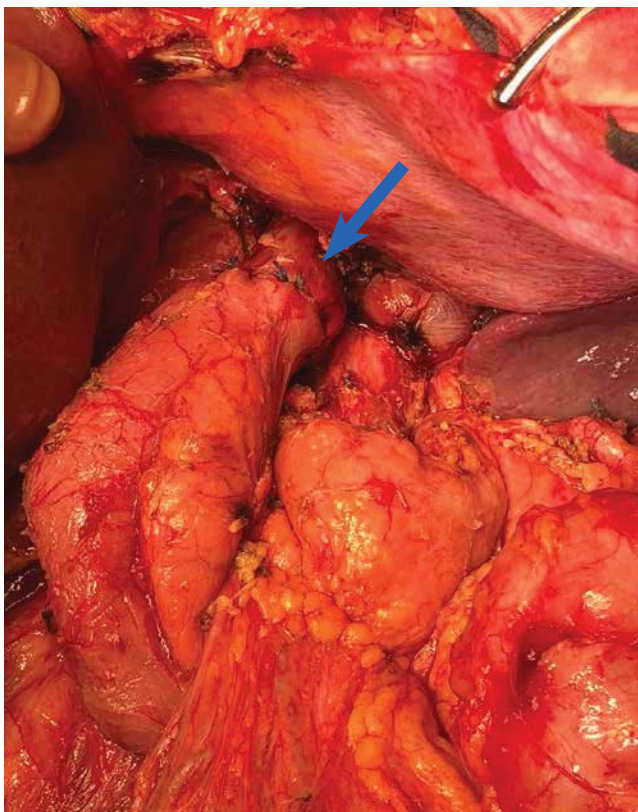
Наступним етапом виконано передню сагітальну діафрагмокуротомію, трункулярну ваготомію з мобілізацією нижньогрудного та кардіального відділу стравоходу з одномоментною лімфодисекцією нижніх медіастинальних 110, 111, 112 та хітальних 19, 20 груп лімфатичних вузлів. Такий хірургічний прийом дозволив мобілізувати дистальну частину стравоходу на 12–14 см і тим самим створив умови для максимального його зближення з куксою дванадцятипалої кишки.

Трансекція стравоходу на 2 см проксимальніше стравохідно-шлункового переходу – гастректомія «en-bloc» із групами перигастральних – 1, 2, 3, 4sa, 4sb, 4b, 5, 6, 7 та регіональних – 8a, 9, 10, 11p, 11d, 12a, 12p, 13, 19, 20, 110, 111, 112, що визначає обсяг лімфодисекції як D2+.

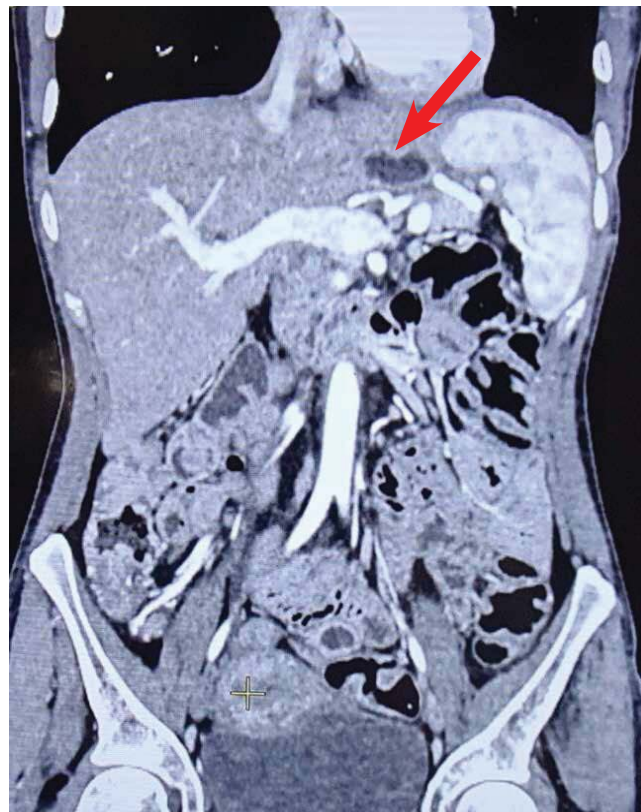Куксу дванадцятипалої кишки разом із голівкою підшлункової залози ротовано за годинниковою стрілкою на 90°, після чого сформовано езофагодуоденоанастомоз «кінець у кінець» дворядним швом без натягу анастомозованих сегментів за типом Накаяма в модифікації клініки (рис. 2). Симультанно виконано двобічну аднексектомію та холецистектомію. Силіконові дренажі підведено до зони езофагодуоденоанастомозу, підпечінковий простір, піддіафрагмально зліва та порожнину малого таза. Об'єм інтраопераційної крововтрати не перевищив 70 мл.

Периопераційна терапія – за принципами та відповідно до протоколу ERAS. Налагодження пасажу по кишечнику – на 2-гу добу. Дренажі видалено на 4 і 6-ту добу. Післяопераційний період – без ускладнень. Рана загоїлася первинним натягом, шви знято на 10-ту добу.

Патогістологічне дослідження видаленого шлунка з пухлиною від 05.07.2021: низькодиференційована аденокарцинома до серозного прошарку стінки шлунка з метастатичним ураженням регіонарних лімфатичних вузлів, обох яєчників.



**Рис. 2.** Езофагодуоденоанастомоз за типом Накаяма (інтраопераційний фотоматеріал, стрілкою позначено зону езофагодуоденоанастомозу)



**Рис. 3.** Мультиспіральна комп'ютерна томографія органів черевної порожнини та малого таза з в/в контрастним підсиленням (стрілкою позначено зону езофагодуоденоанастомозу)

Враховуючи дані патоморфологічного дослідження, проведено імуногістохімічне дослідження видаленого шлунка з пухлиною (14.06.2021): СК AE1/AE3 (clone AE1/AE3, Dako) – позитивна цитоплазматична реакція в 90% пухлинних клітин і позитивна реакція в 95% епітелію інтактних залоз слизової оболонки шлунка. CDX-2 (Vitro Clone EP25) – позитивна реакція в 50% пухлинних клітин і негативна в епітелії інтактних залоз слизової оболонки. СК45 (Dako Clone GV809) – негативна реакція в пухлинних клітинах і позитивна мембранна реакція в нечисленних клітинах запального інфільтрату. Ki-67 (Vitro Clone SP6) – реакція позитивна в 40% пухлинних клітин та позитивна в 5% епітелію інтактних залоз. Висновок: морфологічна картина та результати проведеного імуногістохімічного дослідження свідчать на користь дифузної низькодиференційованої (G3) карциноми шлунка з високою проліферативною активністю (індекс проліферації Ki-67 – 40%).

Починаючи з 4-го тижня післяопераційного періоду, розпочато проведення ад'ювантної хіміотерапії за схемою FLOX – 6 курсів з інтервалом 4 тижні. Ускладнень і побічних постхімотерапевтичних реакцій не відмічено.

Таким чином, у пацієнтки виявлено рак кардіального відділу шлунка, ускладнений шлунково-киш-

ковою кровотечею середнього ступеня тяжкості з метастазами Крукенберга, у зв'язку з чим пацієнтці виконано оперативне втручання в ранньому відтермінованому періоді за унікальним методом – гастректомія з лімфодисекцією в обсязі D2+ та накладанням езофагодуоденоанастомозу за типом Накаяма в модифікації клініки.

Пацієнтку виписано в задовільному стані на 10-ту добу після оперативного втручання під нагляд онколога та хірурга за місцем проживання. За результатами динамічного спостереження протягом 12 місяців почувалася задовільно. Контрольну комп'ютерну томографію (рис. 3) органів грудної клітки, органів черевної порожнини та малого таза з в/в контрастним підсиленням виконано 27.04.2022.

*Висновок:* стан після оперативного втручання – гастректомії з приводу раку кардіального відділу шлунка, ускладненого шлунково-кишковою кровотечею – на всьому протязі локального рецидиву вторинного ураження або лімфаденопатії з боку досліджуваних відділів не виявлено.

Уперше успішно виконано радикальну гастректомію з лімфодисекцією в обсязі D2+ з накладанням езофагодуоденостомії за типом Накаяма та двобічною аднексектомією з приводу раку шлунка, усклад-

## Клінічний випадок

неного шлунково-кишковою кровотечею середнього ступеня тяжкості та метастазами Крукенберга пацієнтці європеїдної раси. Пацієнтка на даний час почувається задовільно. Приріст маси тіла – 5 кг. Суттєвих скарг із боку органів травлення немає. Харчується повноцінно з дотриманням дієтичного режиму. Продовжує активно працювати за основним місцем роботи.

### Висновки

На прикладі клінічного випадку обґрунтовано технічні аспекти накладання езофагодуоденостомії за методом Накаяма як реконструктивного етапу після гастректомії з приводу раку шлунка, ускладненого гострою кровотечею та метастазами Крукенберга.

Уперше успішно виконано радикальну гастректомію з лімфодисекцією в обсязі D2+ з накладанням езофагодуоденостомії за типом Накаяма та двобічною аднексектомією з приводу раку шлунка, ускладненого шлунково-кишковою кровотечею середнього ступеня тяжкості та метастазами Крукенберга пацієнтці європеїдної раси.

Технічні передумови формування езофагодуоденостомії полягають у трьох послідовних етапах. На першому етапі проводять широку мобілізацію дванадцятипалої кишки за Кохером, лімфодисекцію зони гепатодуоденальної зв'язки, бурсектомію, формування ретропанкреатичного тунелю в ділянці тіла та хвоста підшлункової залози в ході проведення лімфодисекції, що додає значної мобільності дуодено-панкреатичному комплексу. На другому етапі виконують передню сагітальну діафрагмокруротомію, тункулярну ваготомію з мобілізацією нижньогрудного та кардіального відділу стравоходу з одноментною лімфодисекцією нижніх медіастинальних та хіатальних лімфатичних вузлів, що дає змогу мобілізувати дистальну частину стравоходу на 12–14 см і тим самим створити умови для максимального його зближення з куксою дванадцятипалої кишки. На третьому етапі здійснюють накладання езофагодуоденостомії за Накаяма в модифікації клініки «кінець у кінець», після попередньої ротації по осі на 90° за годинниковою стрілкою кукси дванадцятипалої киш-

ки з голівкою підшлункової залози, без натягу анастомозованих сегментів.

*Автори заявляють про відсутність конфлікту інтересів.*

### References/Література

- Chen S, Li YF, Feng XY et al. (2012, Dec). Significance of palliative gastrectomy for late-stage gastric cancer patients. *J Surg Oncol.* 106 (7): 862–71. doi: 10.1002/jso.23158.
- Choi YY, Noh SH, Cheong JH. (2015, Sep). Evolution of gastric cancer treatment: from the golden age of surgery to an era of precision medicine. *Yonsei Med J.* 56 (5): 1177–1185. doi: 10.3349/ymj.2015.56.5.1177.
- Cowling J, Gorman B, Riaz A, Bundred JR, Kamarajah SK, Evans RPT et al. (2021). Peri-operative outcomes and survival following palliative gastrectomy for gastric cancer: a systematic review and meta-analysis. *J Gastrointest Cancer.* 52 (1): 41–56. doi: 10.1007/s12029-020-00519-4.
- Fedorenko ZP, Hulak LO, Mykhailovych YuI ta in. (2021). Rak v Ukraini, 2019–2020. *Zakhvoriuvanist, smertnist, pokaznyky diialnosti onkologichnoi sluzhby, Biul. nats. kantser-reiestru Ukrainy.* 22: 123. [Федоренко ЗП, Гулак ЛО, Михайлович ЮІ та ін. (2021). Рак в Україні, 2019–2020. Захворюваність, смертність, показники діяльності онкологічної служби, Бюл. нац. канцер-реєстру України. 22: 123].
- Li J. (2020, Mar 2). Gastric cancer in young adults: A different clinical entity from carcinogenesis to prognosis. *gastroenterol Res Pract:* 9512707. doi: 10.1155/2020/9512707.
- Marano L, Polom K, Patrini A et al. (2016, Jan). Surgical management of advanced gastric cancer: An evolving issue. *Eur J Surg Oncol.* 42 (1): 18–27. doi: 10.1016/j.ejso.2015.10.016.
- Price TJ, Shapiro JD, Segelov E et al. (2012, Apr). Management of advanced gastric cancer. *Expert Rev Gastroenterol Hepatol.* 6 (2): 199–208; quiz 209. doi: 10.1586/egh.11.103.
- Shiozaki H, Shimodaira Y, Elimova E, Wadhwa R, Sudo K, Harada K et al. (2016). Evolution of gastric surgery techniques and outcomes. *Chin J Cancer.* 35 (1): 69. doi: 10.1186/s40880-016-0134-y.
- Thakur B, Devkota M, Sharma A. (2019, Aug 4). Evidence based surgical approach to locally advanced gastric cancer. *J Nepal Health Res Counc.* 17 (2): 133–140. doi: 10.33314/jnhrc.v0i0.2055.
- Wang SY, Hsu CH, Liao CH, Fu CY, Ouyang CH, Cheng CT et al. (2017). Surgical outcome evaluation of perforated gastric cancer: from the aspects of both acute care surgery and surgical oncology. *Scand J Gastroenterol.* 52 (12): 1371–1376. doi: 10.1080/00365521.2017.1369562.
- Yuldoshev RZ. (2010). *Khyrurhicheskoe lechenye nekotorykh oslozhnennikh y rasprostranennikh form raka zheludka. Avtoreferat dySSERTatsyy. Byshkek: Kirhizsko-ros. slavian. un-t: 45.* [Юлдошев РЗ. (2010). Хирургическое лечение некоторых осложненных и распространенных форм рака желудка. Автореферат диссертации. Бишкек: Кыргызско-рос. славян. un-t: 45].

### Відомості про авторів:

**Іванчов Павло Васильович** – д.мед.н., д.ек.н., проф., зав. каф. хірургії № 3 імені О.О. Богомольця. Адреса: м. Київ, бульвар Т. Шевченка, 13. <https://orcid.org/0000-0001-6201-4203>.

**Гичка Сергій Григорович** – д.мед.н., проф., зав. каф. патологічної анатомії НМУ імені О.О. Богомольця. Адреса: м. Київ, 01601, бульвар Т. Шевченка, 13. <https://orcid.org/0000-0002-6821-0085>.

**Пруднікова Оксана Борисівна** – асистент каф. хірургії № 3 імені О.О. Богомольця. Адреса: м. Київ, бульвар Т. Шевченка, 13. <https://orcid.org/0000-0002-0607-2166>.

**Переш Євген Євгенович** – к.мед.н., асистент каф. хірургії № 3 імені О.О. Богомольця. Адреса: м. Київ, бульвар Т. Шевченка, 13. <https://orcid.org/0000-0003-0941-3349>.

Стаття надійшла до редакції 04.03.2023 р., прийнята до друку 14.06.2023 р.

## Правила подачі та оформлення статей

Авторська стаття направляється до редакції електронною поштою у форматі MS Word. Стаття супроводжується офіційним направленням від установи, в якій була виконана робота, з візою керівництва (наукового керівника), завіреним круглою печаткою установи, експертним висновком про можливість відкритої публікації, висновком етичного комітету установи або національної комісії з біоетики. На останній сторінці статті мають бути власноручні підписи всіх авторів та інформація про відсотковий внесок у роботу кожного з авторів.

Приймаються оригінали супровідних документів з примірником рукопису, підписаного автором(ами), надіслані поштою, або скановані копії вищезазначених документів і першої (титульної) сторінки статті з візою керівництва, печаткою установи і підписами всіх авторів у форматі Adobe Acrobat (\*.pdf), надіслані на електронну адресу редакції.

Статті приймаються українською, російською або англійською мовами.

**Структура матеріалу:** вступ (стан проблеми за даними літератури не більше ніж 5–7-річної давності); мета, завдання, матеріали та методи; результати дослідження та їх обговорення (висвітлення статистично опрацьованих результатів дослідження); висновки; перспективи подальших досліджень у даному напрямку; список літератури (два варіанти); реферати українською, російською та англійською мовами.

**Реферат** є незалежним від статті джерелом інформації, коротким і послідовним викладенням матеріалу публікації за основними розділами і має бути зрозумілим без самої публікації. Його обсяг не повинен перевищувати 200–250 слів. Обов'язково подаються ключові слова (від 3 до 8 слів) у порядку значущості, що сприятиме індексуванню статті в інформаційно-пошукових системах.

Реферат до оригінальної статті повинен мати структуру, що повторює структуру статті: мета дослідження; матеріали і методи; результати; висновки; ключові слова. Усі розділи у рефераті мають бути виділені в тексті жирним шрифтом.

Для інших статей (огляд, лекція, клінічний випадок тощо) реферат повинен включати короткий виклад основної концепції статті та ключові слова.

**Оформлення** статті. На першій сторінці зазначаються: індекс УДК ліворуч, ініціали та прізвища авторів, назва статті, назва установ, де працюють автори та виконувалось дослідження, місто, країна.

За умови проведення досліджень із залученням будь-яких матеріалів людського походження, в розділі «Матеріали і методи» автори повинні зазначати, що дослідження проводилися відповідно до стандартів біоетики, були схвалені етичним комітетом установи або національною комісією з біоетики. Те саме стосується і досліджень за участю лабораторних тварин.

**Наприклад:** «Дослідження виконані відповідно до принципів Гельсінської Декларації. Протокол дослідження ухвалений Локальним етичним комітетом (ЛЕК) всіх зазначених у роботі установ. На проведення досліджень було отримано поінформовану згоду батьків дітей (або їхніх опікунів)».

«Під час проведення експериментів із лабораторними тваринами всі біоетичні норми та рекомендації були дотримані».

Кількість ілюстрацій (рисунки, схеми, діаграми, фото) має бути мінімальною. Діаграми, графіки, схеми будуються у програмах Word або Excel; фотографії повинні мати один із наступних форматів: PDF, TIFF, PSD, EPS, AI, CDR, QXD, INDD, JPG (150–600 dpi).

Таблиці та рисунки розташовують у тексті статті відразу після першого згадування. У підпису до рисунку наводять його назву, розшифровують усі умовні позначки (цифри, літери, криві тощо). Таблиці мають бути оформлені відповідно до вимог ДАК, бути компактними, пронумерованими, мати назву. Номери таблиць, їхні заголовки і цифрові дані, оброблені статистично, повинні точно відповідати наведеним у тексті статті.

Посилання на літературні джерела у тексті позначаються цифрами у квадратних дужках та відповідають нумерації у списку літератури. **Статті зі списком літературних джерел у вигляді посилань на кожній сторінці або кінцевих посилань не приймаються.**

Необхідно подавати два варіанти списку літератури.

**Перший варіант** подається відразу після тексту статті, джерела розташовуються за алфавітом (спочатку праці, опубліковані українською або російською мовами, далі – іншими мовами).

**Другий варіант** повністю відповідає першому, але джерела українською та російською мовами **ПЕРЕКЛАДАЮТЬСЯ!** на англійську мову. Цей варіант необхідний для сайту, підвищення індексу цитування та аналізу статті у міжнародних наукометричних базах даних.

Обидва варіанти оформлюються за стилем APA (American Psychological Association style), який використовується у дисертаційних роботах.

**Приклад оформлення для обох варіантів:**

Автор АА, Автор ВВ, Автор СС. (2005). Назва статті. Назва журналу. 10(2); 3: 49-53.

Автор АА, Автор ВВ, Автор СС. (2006). Назва книги. Місто: Видавництво: 256.

У тексті статті допускаються загальноприйняті скорочення, а також авторські скорочення, які обов'язково розшифровуються у тексті при першому згадуванні та залишаються незмінними по всьому тексту.

У кінці статті автори мають заявити про наявність будь-яких конкуруючих фінансових інтересів щодо написання статті. Зазначення конфлікту інтересів або його відсутності у статті є **обов'язковим**.

**Приклад:** «Автори заявляють про відсутність конфлікту інтересів» або «Матеріал підготовлений за підтримки компанії...»

Стаття закінчується відомостями про **усіх авторів**. Зазначаються прізвище, ім'я, по батькові (повністю), вчений ступінь, вчене звання, посада в установі/установах, робоча адреса з поштовим індексом, робочий телефон і адреса електронної пошти; ідентифікатор ORCID (<https://orcid.org/register>). Автор, відповідальний за зв'язок із редакцією, надає свій мобільний/контактний номер телефона.

Відповідальність за достовірність та оригінальність наданих матеріалів (фактів, цитат, прізвищ, імен, результатів досліджень тощо) несуть автори.

Редакція забезпечує рецензування статей, виконує спеціальне та літературне редагування, залишає за собою право скорочувати обсяг статей. Відмова авторам у публікації статті може здійснюватись без пояснення причин і не вважається негативним висновком щодо наукової та практичної значущості роботи.

**Статті, оформлені без дотримання правил, не розглядаються і не повертаються авторам.**

Редколегія



**WORLD THROMBOSIS DAY**  
**13 OCTOBER**

**#Ukraine\_support WTD 2023**

## **Шановний колего!**

Ми прагнемо підвищити обізнаність про тромбоз, включаючи його причини, фактори ризику, симптоми та доказову профілактику і лікування. Зрештою, ми прагнемо зменшити смертність та інвалідність, спричинену цим станом.

Наша місія підтримує глобальну ціль Всесвітньої Асамблеї охорони здоров'я щодо скорочення передчасної смертності від неінфекційних захворювань на 25 відсотків до 2025 року.

**Долучайтесь! Збережемо здоров'я нації!  
Обізнаний сьогодні — врятований завтра!  
Разом ми сила!**

**EYES OPEN TO THROMBOSIS**

**wtd-ukraine.org**



V МІЖНАРОДНИЙ КОНГРЕС  
18–19 листопада 2023 on-line

# Antibiotic resistance STOP!

*Стійкість до антибіотиків зростає до загрозово високих рівнів у всьому світі. Нові механізми стійкості з'являються і поширюються всюди, створюючи перешкоди для лікування розповсюджених інфекційних захворювань*

- World Health Organization

## ANTIBIOTIC RESISTANCE



Розвиток нових антибіотиків має надзвичайне значення, оскільки еволюція мікробів продовжуватиметься безперервно, а резистентність до лікарських засобів зростає.

Проблема антибіотикорезистентності стала глобальним викликом сьогодення. Головною його причиною вважають нераціональне застосування антибактеріальної терапії.

Тож під час Всесвітнього тижня поінформованості про антибіотики, в Україні традиційно буде проведено

**V міжнародний конгрес «Antibiotic resistance STOP!»,**  
який об'єднає провідних спеціалістів медичної галузі для розробки стратегії контролю розвитку антибіотикорезистентності

[antibiotic-congress.com](http://antibiotic-congress.com)