

**НАУКОВО-ПРАКТИЧНИЙ ЖУРНАЛ  
ВІСНИК СТОМАТОЛОГІЇ**  
**SCIENTIFIC AND PRACTICAL JOURNAL**  
**“BULLETIN OF DENTISTRY”**

**№ 2(123) Т48 2023**

• Заснований у грудні 1994 року

• Виходить 4 рази на рік

• Державна установа «Інститут стоматології та щелепно-лицевої хірургії  
Національної академії медичних наук України»

УДК 616.31(05)

DOI 10/35220

ISSN 2078-8916

**Редакційна колегія:**

**Шнайдер С. А. (Одеса)** – головний редактор  
**Левицький А. П. (Одеса)** – науковий редактор  
**Рейзвіх О. Е. (Одеса)** – відповідальний секретар редакції  
**Гулюк А. Г. (Одеса)**  
**Ковач І. В. (Дніпро)**  
**Горохівський В. Н. (Одеса)**  
**Дєньга О. В. (Одеса)**  
**Пашаєв А. Ч. (Азербайджан)**  
**Копчак А. В. (Київ)**  
**Савичук Н. О. (Київ)**  
**Пиндус Т. О. (Словацька Республіка)**  
**Скиба В. Я. (Одеса)**  
**Скрипніков П. М. (Полтава)**  
**Удод О. А. (Кропивницький)**

**Адреса редакції**

65026, Одеса,  
вул. Рішельєвська, 11  
тел. +38 (068) 487 28 83,  
Державна установа «Інститут стоматології ЩЛХ НАМН»  
E-mail: info@visnyk.od.ua  
www.visnyk.od.ua

**Передплатний індекс 74108**

**Засновники журналу**

Державна установа «Інститут стоматології та щелепно-лицевої хірургії  
Національної академії медичних наук України»  
Громадська організація «Асоціація стоматологів України»  
Комунальне неприбуткове підприємство  
«Одеська обласна стоматологічна поліклініка  
Одеської обласної ради»

**Журнал засновано** 7 грудня 1994 року  
Свідоцтво про реєстрацію: серія KB, № 23891-13731ПР  
від 03.04.2019 р.

**Мова видання**

Українська та англійська

Журнал включено до Переліку наукових фахових видань України категорії Б, в яких можуть публікуватись основні результати дисертаційних робіт, зі спеціальності 221 «Стоматологія» (Наказ МОН України № 886 від 02.07.2020 р. (додаток 4)).

Журнал «Вісник стоматології» реферується Інститутом проблем реєстрації інформації НАН України

Журнал обробляється та відображається в Українському реферативному журналі «Джерело»

Журнал індексується в системі Google Scholar, Ulrichsweb, ExLibris, CrossRef

Електронна версія журналу представлена на сайті НБУ ім. В. І. Вернадського

Рекомендовано до друку рішенням Вченої ради ДУ «ІСЩЛХ НАМН» від 02.06.2023 р. протокол № 9

Відповідальність за достовірність наведених у наукових публікаціях фактів, цитат, статистичних та інших даних несуть автори

**Технічний редактор**

**Н. С. Кузнєцова**  
Коректура  
**Н. С. Ігнатова**  
Макет і комп'ютерна верстка  
**Н. С. Кузнєцова**

**Науково-практичне видання  
ВІСНИК СТОМАТОЛОГІЇ**

Науково-практичний журнал  
№ 2 (123) Т 48 2023

© Державна установа «Інститут стоматології та щелепно-лицевої хірургії Національної академії медичних наук України» • 2023

Підписано до друку 05.06.2023. Формат 60x84/8. Папір офсетний. Гарнітура Times. Друк офсетний. Ум. друк. арк. 21,86. Обл.-вид.арк. 20,92. Зам. № 0823/488. Надруковано з готового оригінал-макета: ВД «Гельветика» м. Одеса, 65101, вул. Інглезі, 6/1. Тел. +38 (095) 934 48 28, +38 (097) 723 06 08 E-mail: mailbox@helvetica.ua Одеса • Державна установа «Інститут стоматології та щелепно-лицевої хірургії Національної академії медичних наук України» • 2023

УДК 616.315-007.254-053.2/.6

DOI <https://doi.org/10.35220/2078-8916-2023-48-2.29>**Л.М. Яковенко,**

доктор медичних наук, професор кафедри хірургічної стоматології та щелепно-лицевої хірургії дитячого віку, Національний медичний університет імені О.О. Богомольця, бульвар Тараса Шевченка, 13, м. Київ, Україна, індекс 01601

**Н.В. Біденко,**

доктор медичних наук, професор кафедри дитячої терапевтичної стоматології та профілактики стоматологічних захворювань, Національний медичний університет імені О.О. Богомольця, бульвар Тараса Шевченка, 13, м. Київ, Україна, індекс 01601

**В.П. Єфименко,**

кандидат медичних наук, доцент кафедри хірургічної стоматології та щелепно-лицевої хірургії дитячого віку, Національний медичний університет імені О.О. Богомольця, бульвар Тараса Шевченка, 13, м. Київ, Україна, індекс 01601

## СУПУТНЯ ТА СТОМАТОЛОГІЧНА ЗАХВОРЮВАНІСТЬ У ДІТЕЙ ІЗ ВРОДЖЕНИМ НЕЗРОЦЕННЯМ ГУБИ ТА ПІДНЕБІННЯ

**Актуальність.** В останні роки в Україні у дітей віком від 0 до 14 років реєструється висока захворюваність. Серед них щорічно народжується 500-600 дітей вродженими незроцненнями губи та піднебіння (ВНГП). Ця категорія пацієнтів, за даними різних авторів, мають різні супутні захворювання. Останні впливають на перебіг основного захворювання, змінюють тканини порожнини рота. **Матеріал та методи.** Обстежено 134 пацієнта з ВНГП. Проведена клінічна та лабораторна оцінка соматичного та стоматологічного статусу, статистична обробка в програмному забезпеченні MedStat 5.4. **Результати та їх обговорення.** Серед досліджених 134 дітей з ВНГП вроджені супутні захворювання виявлені у 24% (n=32). Вади серцево-судинної системи склали 75% (n=24). Хірургічне втручання на серці з приводу цих вад було проведено у 50% (n=12) випадків до хейлоринопластики. Вади розвитку опорно-рухового апарату серед вроджених були виявлені у 22% (n=7) пацієнтів. Найчастіше у пацієнтів з ВНГП зустрічалися: полі- та синдактилії, гіпермобільність суглобів, кілеподібна грудна клітка, астенічний тип конституції. Діти з ВНГП у 23% (n=33) випадках мали збільшений тимус, за звичай, 1-2 ступеню. У всіх дітей, які були обстежені, виявлено від одного до трьох набутих захворювань. Лідуючу позицію займали гострі респіраторні захворювання – 45% (n=60) дітей. Таке положення можна пояснити тим, що резистентність організму при ВНГП у 40% (n=53) була зниженою. Набуті захворювання дихальних шляхів та Лор-органів склали 30% і були виявлені у 40 пацієнтів. Наступним за кількістю випадків серед супутніх захворювань у дітей з ВНГП є анемії, які виявлялися у 23% (n=30) випадків. Такі умови також сприяють розвитку захворювань шлунково-кишкового тракту, дисбактеріозу. Останній у дітей з ВНГП виявлявся у 16% (n=23) випадків. Обстеження стоматологічного статусу дітей з ВНГП

виявило у 93,7% (n=134) патологічні зміни як твердих тканин зубів, так і тканин пародонта. Порушення прорізування зубів (непослідовне, непарне, несвоєчасне прорізування) було виявлено у переважній кількості дітей з ВНГП. Ураження твердих тканин зубів некаріозного походження у даного контингенту дітей зустрічались частіше, ніж в середньому у здорових, їх частота складала 34% (n=49). В тимчасовому прикусі було виявлено випадки неонатальної, дуже рідко – пренатальної гіпоплазії емалі зубів, в постійному – системної гіпоплазії (хронологічної її форми або різцево-молярної гіпомінералізації), а також місцевої гіпоплазії емалі. Захворювання тканин пародонта у дітей з ВНГП переважно обмежувались генералізованим або локалізованим хронічним катаральним гінгівітом, зумовленим найчастіше незадовільною гігієною порожнини рота, порушенням функції жування, наявністю ортодонтичної патології, травмуючого прикусу та знімних ортодонтичних апаратів. Частота генералізованого і локалізованого гінгівіту у обстежених дітей складала 61% (n=88). **Висновки.** Супутні вроджені захворювання серцево-судинної системи та опорно-рухового апарату у дітей із ВНГП визначають черговість хірургічних втручань та потребують консультації кардіохірурга, ортопеда. Серед набутих захворювань у дітей з ВНГП превалюють гострі респіраторні та захворювання ЛОР-органів на фоні зниженого імунітету, що обумовлює необхідність лікування їх до та після хірургічних втручань на незроцнених тканинах верхньої губи та піднебіння. Високий ступінь ураження зубів карієсом та тканин пародонту у такої категорії дітей вимагає постійного супроводу з боку терапевта стоматолога. При лікуванні дітей із ВНГП повинна бути комунікація лікарів різного профілю для визначення етапності та об'єму проведення діагностично-лікувальних заходів. **Ключові слова:** стоматологічна захворюваність, ортодонтичні апарати, незроцнення губи та піднебіння.

**Л.М. Iakovenko,**

Doctor of Medical Sciences, Professor at the Department of Surgical Dentistry And Maxillofacial Surgery of Children, Bogomolets National Medical University, 13 Taras Shevchenko Blvd, Kyiv, Ukraine, postal code 01601

**N.V. Bidenko,**

Doctor of Medical Sciences, Professor at the Department of Pediatric Therapeutic Dentistry and Prevention of Dental Disease, Bogomolets National Medical University, 13 Taras Shevchenko Blvd, Kyiv, Ukraine, postal code 01601

**V.P. Yefymenko,**

candidate of Medical Sciences, Associate Professor at the Department of Surgical Dentistry And Maxillofacial Surgery of Children, Bogomolets National Medical University, 13 Taras Shevchenko Blvd, Kyiv, Ukraine, postal code 01601

## ACCOMPANYING AND DENTAL DISEASE IN CHILDREN WITH CLEFT LIP AND PALATE

**Relevance.** In recent years in Ukraine, children aged 0 to 14 years have a high incidence. Among them, 500-600 children are born annually with cleft lip and palate (CLP). This category of patients, according to

various authors, have various comorbidities. The latter affect the course of the underlying disease, change the tissues of the oral cavity. **Material and methods.** 134 patients with CLP were examined. Clinical and laboratory assessment of somatic and dental status, statistical processing in MedStat software 5.4. **Results and discussion.** Among the 134 children with CLP, congenital comorbidities were found in 24% (n=32). Defects of the cardiovascular system were 75% (n=24). Cardiac surgery for these defects was performed in 50% (n=12) of cases before cheilorhynoplasty. Defects of the musculoskeletal system among congenital were found in 22% (n=7) of patients. The most common patients with CLP were: poly- and syndactyly, hypermobility of the joints, wedge-shaped chest, asthenic type of constitution. Children with CLP in 23% (n = 33) cases had an enlarged thymus, usually 1–2 degrees. One to three acquired diseases were found in all children examined. The leading position was occupied by acute respiratory diseases – 45% (n=60) of children. This situation can be explained by the fact that the body's resistance to CLP in 40% (n=53) was reduced. Acquired respiratory and ENT diseases accounted for 30% and were detected in 40 patients. The next most common comorbidity in children with CLP is anemia, which occurred in 23% (n=30) of cases. Such conditions also contribute to the development of diseases of the gastrointestinal tract, dysbacteriosis. The latter was found in 16% (n=23) of children with CLP. Examination of the dental status of children with CLP revealed in 93.7% (n=134) pathological changes in both the hard tissues of the teeth and periodontal tissues. Teething disorders (inconsistent, odd, untimely eruption) were found in the vast majority of children with CLP. Lesions of hard tissues of teeth of non-carious origin in this group of children were more common than the average in healthy, their frequency was 34% (n=49). In the temporary occlusion cases of neonatal, very rarely – prenatal hypoplasia of tooth enamel, in permanent – systemic hypoplasia (chronological form or incisal-molar hypomineralization), as well as local hypoplasia of the enamel. Periodontal disease in children with CLP was mainly limited to generalized or localized chronic catarrhal gingivitis, often due to poor oral hygiene, masticatory disorders, orthodontic pathology, traumatic occlusion and removable orthodontic appliances. The frequency of generalized and localized gingivitis in the examined children was 61% (n=88). **Conclusions.** Concomitant congenital diseases of the cardiovascular system and musculoskeletal system in children with CLP determine the sequence of surgical interventions and require consultation with a cardiac surgeon, orthopedist. Acquired respiratory and ENT diseases predominate among the acquired diseases in children with CLP against the background of reduced immunity, which necessitates their treatment before and after surgical interventions on unfused tissues of the upper lip and palate. The high degree of caries and periodontal disease in this category of children requires constant support from a dentist. When treating children with CLP, there should be communication between doctors of various profiles to determine the stages and scope of diagnostic and therapeutic measures. **Key words:** dental morbidity, orthodontic devices, non-fusion of the lip and palate.

**Актуальність.** В останні роки в Україні у дітей віком від 0 до 14 років реєструється висока захворюваність. Серед них щорічно народжується 500–600 дітей вродженими незрощеннями губи та піднебіння (ВНГП) [1, 2]. Ця категорія пацієн-

тів, за даними різних авторів, мають різні супутні захворювання [2, 3]. Останні впливають на перебіг основного захворювання, змінюють тканини порожнини рота.

**Мета роботи.** Вивчити спектр вроджених та набутих захворювань та їх взаємозв'язок з ВНГП.

**Матеріал та методи.** Обстежено 134 пацієнта з ВНГП. Проведена клінічна та лабораторна оцінка соматичного та стоматологічного статусу, статистична обробка в програмному забезпеченні MedStat 5.4.

**Результати та їх обговорення.** Серед досліджених 134 дітей з ВНГП вроджені супутні захворювання виявлені у 24% (n=32).

Вади серцево-судинної системи склали 75% (n=24), серед них в 21% (n=5) випадків була діагностовано вада міжпередсердної перетинки та відкрите овальне вікно. Хірургічне втручання на серці з приводу цих вад було проведено у 50% (n=12) випадків до хейлоринопластики, у інших відбулися компенсаторні зміни, які не потребували операції. Вади розвитку опорно-рухового апарату серед вроджених були виявлені у 22% (n=7) пацієнтів. Найчастіше у пацієнтів з ВНГП зустрічалися: полі- та синдактилії, гіпермобільність суглобів, кілеподібна грудна клітка, астеничний тип конституції. Ці стигми підтверджують єдиний механізм розвитку вад, які є наслідком дисплазії сполучної тканини. Відповідно до теорії розвитку дефектів лица за R. Stark (1958) злиття 5-ти відростків обличчя відбувається за рахунок накопичення мезодерми навколо них у терміни 12 тижнів ембріогенезу. Затримка вrostання мезодерми призводить до формування недостатнього обсягу щільного змикання, у результаті утворюється незрощення. У ці ж терміни в організмі зародка з 8-го тижня починає проходити диференціювання мезенхіми: скелетогенної, стінки серця і великих кровоносних судин [4]. Таким чином тератогенний фактор, що діє в одному часовому проміжку, впливає на утворення вродженого дефекту лица, патології серцево-судинної системи і опорно-рухового апарату.

Діти з ВНГП у 23% (n=33) випадках мали збільшений тимус, за звичай, 1–2 ступеню. Розрізняють: фізіологічну – маса тимусу збільшена не більше ніж на 50% від вікової норми; вроджену та набуту. За останніми даними наукової літератури збільшення тимусу на 50% від вікової норми у дітей до року, за умови нормального фізичного розвитку, є свідченням конституціональної гіперплазії його та не потребує лікування. З віком у разі виявлення збільшеного тимусу необхідним є виключення таких діагнозів, як тимома, кіста,

лімфома та тератогенного новоутворення. Крім того, на сьогодні під час операції та в післяопераційному періоді передбачається введення дексаметазону, що є запобіжником розвитку неузгоджених дій тимусу та кори наднирників.

У всіх дітей, які були обстежені, виявлено від одного до трьох набутих захворювань. Лідуючу позицію займали гострі респіраторні захворювання – 45% (n=60) дітей (рис. 1).

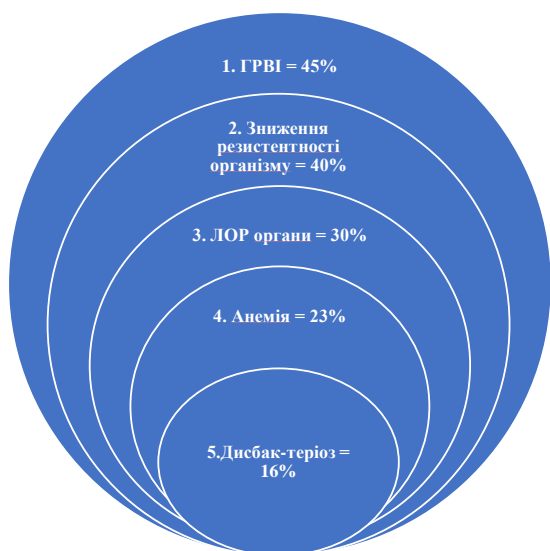


Рис. 1. Супутні набуті захворювання дітей з ВНГП

Таке положення можна пояснити тим, що резистентність організму при ВНГП у 40% (n=53) була зниженою. Антигенне навантаження приводить до сенсibiliзації організму. Така довготривала циркуляція антигенів формує умови для ураження тканин мішень. Дослідженнями проведеними Л.В. Харьковим встановили, що діти різних вікових груп мають різний вміст імуноглобулінів класів G, A, M [5]. Особливу увагу звертає на себе паралелізм коливань рівнів IgA та IgM в залежності від віку. Вміст імуноглобулінів з віком збільшується, але їх співвідношення практично не змінюється (рис. 2).

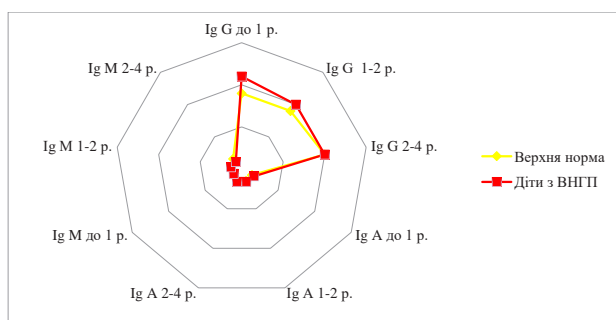


Рис. 2. Зміст Ig у сироватці крові у дітей із ВНГП (Харьков Л.В., 1992)

Набуті захворювання дихальних шляхів та Лор-органів склали 30% і були виявлені у 40 пацієнтів. Тригером цього причинно-наслідкового ланцюга є наявність первинного дефекту верхньої губи та піднебіння, який призводить до гіпертрофії хоан, лімфоїдного кільця, зміщенню носової перетинки (рис. 3).

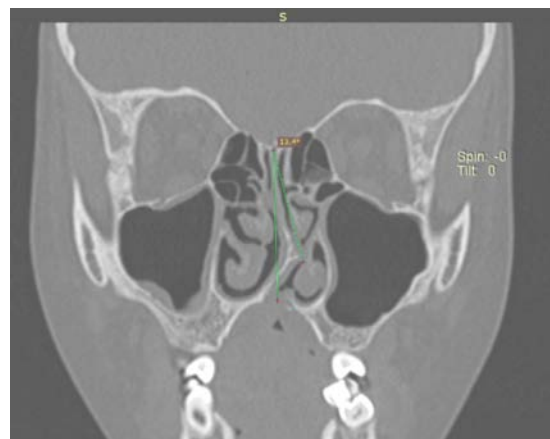


Рис. 3. Зміщення носової перетинки у дитини з ВНГП

Відсутність природнього анатомічного бар'єру між ротовою та носовою порожнинами, що сприяє формуванню змішаного носо-ротового дихання та порушенню зігрівання повітря. При цьому спостерігається обмеження активності дихальних м'язів та зменшення екскурсії грудної клітини, а це, в свою чергу, призводить до порушення легеневої вентиляції та газообміну. Як наслідок розвиваються пневмонія, бронхіт, ангіна, отит. На розвиток останнього впливає розширене вустя евстахієвої труби.

Наступним за кількістю випадків серед супутніх захворювань у дітей з ВНГП є анемії, які виявлялися у 23% (n=30) випадків. За даними ВООЗ на анемію щорічно хворіють біля 2 млн людей. Серед новонароджених і підлітків вона зустрічається від 25 до 40%, причиною її у більшості випадків є недостатність заліза. Ця проблема при вадах губи та піднебіння пов'язана з неможливістю здійснення природнього ссання та ковтання. Під час харчування їжа потрапляє в ніс, дитина ковтає багато повітря, часто зригує, що призводить до порушення її засвоєння. Такі умови також сприяють розвитку захворювань шлунково-кишкового тракту, дисбактеріозу. Останній у дітей з ВНГП виявлявся у 16% (n=23) випадків.

Обстеження стоматологічного статусу дітей з ВНГП виявило у 93,7% (n=134) патологічні зміни як твердих тканин зубів, так і тканин пародонта. Наведемо основні стоматологічні проблемами у даного контингенту дітей.

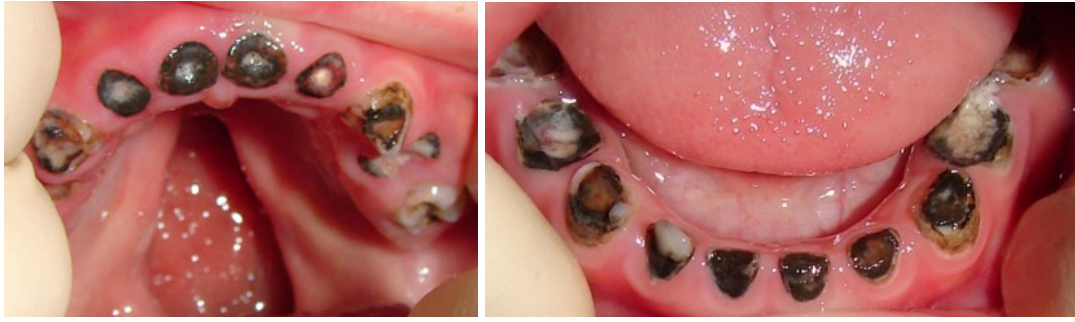

Рис. 4. Тяжкий ранній карієс тимчасових зубів у дитини з ВНГП

Порушення прорізування зубів (непослідовне, непарне, несвоєчасне прорізування) було виявлено у переважній кількості дітей з ВНГП. Значною мірою даний стан може бути зумовлений морфологічними порушеннями, пов'язаними з вадою розвитку, і надалі поглиблювати аномалії прикусу у дітей, створюючи потребу у більш тривалому ортодонтичному лікуванні. Зустрічались випадки часткової адентії та ретенції як тимчасових, так і постійних зубів.

Карієс тимчасових і постійних зубів було виявлено у 89% (n=127) всіх обстежених дітей з ВНГП. Тяжкість каріозного ураження варіювала від поодиноких уражених зубів до руйнування усіх зубів, що прорізалась. У значній кількості дітей (45%, n=44) розвивався так званий тяжкий карієс раннього дитячого віку (severe early childhood caries) (рис. 4).

Особливістю цієї форми карієсу тимчасових зубів була первинна локалізація патологічного процесу в ділянці природної гіпомінералізації емалі – по неонатальній лінії з подальшим розвитком циркулярного карієсу і швидким руйнуванням зуба. Це зрозуміло з огляду на те, що неонатальна лінія утворюється внаслідок метаболічного стресу амелобластів у період пологів, а загальний порушений стан дітей, що народились з ВНГП, більш тривалий, порівняно зі здоровими. Поширення демінералізації та руйнування тканин зуба у напрямку від неонатальної лінії до різального краю або жувальної поверхні зуба, а також ураження не тільки верхніх, але й нижніх різців, які зазвичай більше захищені від впливу місцевих карієсогенних чинників язиком та інтенсивним омиванням секретом під'язикових і піднижньощелепних слинних залоз, могло свідчити про наявність внутрішньоутробної гіпокальцифікації емалі. Не виключено, що вона певною мірою може спричинятись особливими умовами формування ембріона за наявності незрощення піднебіння та альвеолярного відростка.

Суттєвими чинниками, що зумовлюють розвиток карієсу тимчасових і постійних зубів у дітей з ВНГП, можуть бути якісні зміни складу слини зі зменшенням рівня захисних компонентів у ротовій рідині, порушення самоочищення зубів через аномалії їх розташування та зниження функції жування, раннє і тривале ортодонтичне лікування з використанням знімних апаратів, що погіршує якість індивідуального догляду за порожниною рота. У значній кількості дітей виявлено незадовільний рівень індивідуальної гігієни порожнини рота, що підтверджувалось високими значеннями гігієнічних індексів (середнє значення гігієнічного індексу Silness-Loe 1,9+0,3, незадовільний рівень гігієни порожнини рота згідно з даним індексом зустрічався у 48% обстежених) (рис. 5).

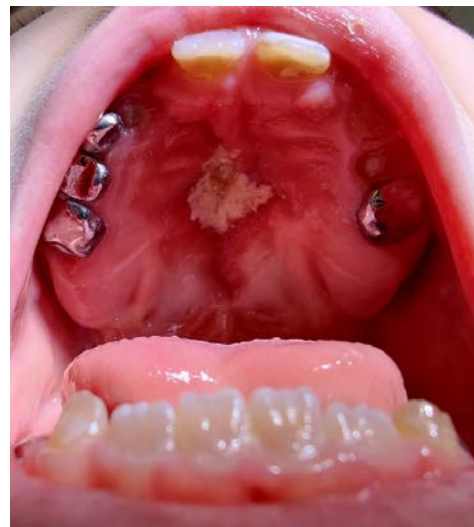

Рис. 5. Катаральне запалення слизової оболонки піднебіння у дитини з ВНГП, викликане хронічним подразненням

Розвитку дисбіозу порожнини рота із активацією карієсогенної мікрофлори може також сприяти постійне потрапляння до порожнини рота мікроорганізмів з носової порожнини. Швидкий розвиток і ускладнення карієсу додатково

посилюються незадовільним рівнем санації порожнини рота через технічні складнощі здійснення якісного терапевтичного лікування зубів.

Ураження твердих тканин зубів некаріозного походження у даного контингенту дітей зустрічались частіше, ніж в середньому у здорових, їх частота склала 34% (n=49). В тимчасовому прикусі було виявлено випадки неонатальної, дуже рідко – пренатальної гіпоплазії емалі зубів, в постійному – системної гіпоплазії (хронологічної її форми або різцево-молярної гіпомінералізації), а також місцевої гіпоплазії емалі (рис. 6).

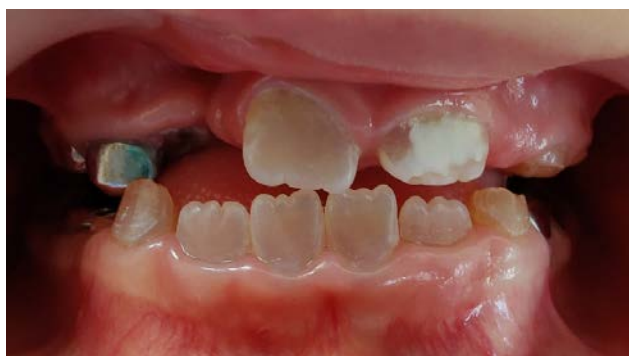

Рис. 6. Рідкісне поєднання недосконалого дентиногенезу другого типу і місцевої гіпоплазії емалі зуба 21 у дитини з ВНГП

Розвиток ВНГП та формування безпосередньо тимчасових і постійних зубів не збігаються за часом, тому можна припустити, що на процес розвитку зубів негативно впливають не стільки чинники, що могли зумовити ВНГП, скільки загалом відмінні від нормальних умови розвитку щелепно-лицевої ділянки, а також висока загальна захворюваність перших років життя. Не виключена також хірургічна травма або механічний вплив на зачатки тимчасових зубів при інтубації в ранній період життя дитини.

Спадкові ураження твердих тканин зубів (недосконалий амелогенез і недосконалий дентиногенез) було діагностовано у двох обстежених (1,4%).

Захворювання тканин пародонта у дітей з ВНГП переважно обмежувались генералізованим або локалізованим хронічним катаральним гінгівітом, зумовленим найчастіше незадовільною гігієною порожнини рота, порушенням функції жування,

наявністю ортодонтичної патології, травмуючого прикусу та знімних ортодонтичних апаратів. Частота генералізованого і локалізованого гінгівіту у обстежених дітей склала 61% (n=88). Ураження слизової оболонки порожнини рота у вигляді катарального стоматиту, травматичних ушкоджень, хронічного рецидивуючого афтозного стоматиту було діагностовано у 11% (n=15).

**Висновки.** Супутні вроджені захворювання серцево-судинної системи та опорно-рухового апарату у дітей із ВНГП визначають черговість хірургічних втручань та потребують консультації кардіохірурга, ортопеда. Серед набутих захворювань у дітей з ВНГП превалюють гострі респіраторні та захворювання ЛОР-органів на фоні зниженого імунітету, що обумовлює необхідність лікування їх до та після хірургічних втручань на незрощених тканинах верхньої губи та піднебіння. Високий ступінь ураження зубів карієсом та тканин пародонта у такої категорії дітей вимагає постійного супроводу з боку терапевта стоматолога. При лікуванні дітей із ВНГП повинна бути комунікація лікарів різного профілю для визначення етапності та об'єму проведення діагностично-лікувальних заходів.

#### Література:

1. Crockett, D.J., & Goudy, S.L. (2014). Cleft lip and palate. *Facial Plast Surg Clin North Am.* 22(4), 573-86. doi: 10.1016/j.fsc.2014.07.002.
2. Taib, B.G., Taib, A.G., Swift, A.C., & van Eeden, S. (2015). Cleft lip and palate: diagnosis and management. *Br J Hosp Med (Lond)*, 76(10), 584-5, 588-91. doi: 10.12968/hmed.2015.76.10.584.
3. Rodman, R.E., & Tatum, S. (2016). Controversies in the Management of Patients with Cleft Lip and Palate. *Facial Plast Surg Clin North Am.*, 24(3), 255-64. doi: 10.1016/j.fsc.2016.03.004.
4. Tan, C.M.J., & Lewandowski, A.J. (2020). The Transitional Heart: From Early Embryonic and Fetal Development to Neonatal Life. *Fetal Diagn Ther.*, 47(5), 373-386. doi: 10.1159/000501906.
5. Morselli, C., Mancini, P., Cirullo, A., Mangiavini, L., & Bassani, R. (2022). Congenital instability of cervical spine in a pediatric patient with cleft lip and palate *Interdisciplinary Neurosurgery: Advanced Techniques and Case Management*, 27, 101413