ISSN 2786-6661
eISSN 2786-667X

UDC: 616.349-007.64-002.3-06:616.94]-085:[616.98-036.22:578.834COVID19
https://doi.org/10.32345/USMYJ.4(142).2023.42-47

Received: May 15, 2023
Accepted: September 12, 2023

Клінічний випадок успішного лікування пацієнта з перфорацією дивертикула сигмовидної кишки, ускладненого сепсисом на тлі COVID-19

Мартинюк Нікіта[1], Бик Павло[2]

[1]Студент, Національний медичний університет імені О.О. Богомольця, м. Київ, Україна

[2]Асистент, к.мед.н., кафедра хірургії з курсом невідкладної та судинної хірургії, Національний медичний університет імені О.О. Богомольця, м. Київ, Україна

Address for correspondence:

Martyniuk Nikita

E-mail: martuniuk2017@gmail.com

Анотація: *описано випадок успішного лікування пацієнта, у якого після перенесеного COVID-19 виникла перфорація дивертикула сигмовидної кишки, що ускладнилась перитонітом та сепсисом, спочатку бактеріальним, потім грибковим. На фоні проведеної консервативної терапії в перед і післяопераційному періоді та частого застосування нестероїдних протизапальних препаратів, зокрема метамізолу натрію у хворого розвинулась важка лейкопенія та тромбоцитопенія, що були частково рефрактерними до глюкокортикоїдів. Через відсутності можливості призначення рекомбінантних факторів росту у даного пацієнта був застосований нестандартний підхід який полягав у призначенні ціанокобаламіну в комбінації з фолієвою кислотою, що в комплексі з іншими заходами дозволили нормалізувати рівень лейкоцитів та тромбоцитів.*

Ключові слова: дивертикуліт, фолієва кислота, лейкопенія, SARS-CoV-2, сепсис, тромбоцитопенія, вітамін В 12.

Вступ

Внаслідок перенесеної коронавірусної хвороби можуть загострюватись хронічні захворювання а також хірургічна патологія, що в певних випадках закінчується сепсисом (Deng, 2022). Лікування сепсису у хірургічних хворих після перенесеного COVID-19 на фоні важкої тромбоцитопенії та лейкопенії є непростою клінічною задачею, що потребує нестандартних підходів, особливо в тих випадках, коли немає можливості застосувати препарати рекомбінантних факторів росту (Liu, 2023).

Мета

Проаналізувати випадок успішного лікування пацієнта з перфорацією дивертикула сигмовидної кишки бактеріальним та грибковим сепсисом, тромбоцитопенією та лейкопенією важкого ступеню на тлі COVID-19.

Опис випадку

Пацієнт Г., 60 р., хворіє з 28.08.22, коли з'явилось загальне нездужання, багаторазова діарея, підвищення температури тіла. Наступні дні температура тіла утримувалась на високих цифрах, зберігалась діарея. З 23.08.22 і по 26.09.22 знаходився в ЦРЛ з діагнозом «Панколіт Хвороба Крона? НВК?» 26.09.22 при переводі до іншого стаціонару був виявлений позитивний тест на covid-19, після чого направлений в інфекційне відділення ОКЛ м. Києва. З анамнезу відомо про наявність супутньої паталогії: ІХС: постінфарктний кардіосклероз. Стенозуючий атеросклероз ко-

ISSN 2786-6661
eISSN 2786-667X

ронарних артерій (КВГ 22.06.22). Стан після стентування ЗМШГ. ЛК(04.04.22). Фібриляція передсердь, пароксизмальна форма від 26.09.22. CHA2DS2-VASc – 2б, HAS-BLED – 2б. СН ІІА ФК ІІ. Гіпертонічна хвороба ІІІст., 3ст, ризик 4. Також відомо, що 02.08.22 внаслідок ДТП був перелом кісток обох нижніх кінцівок.

При поступленні скарги на болі в животі, здуття та діарею (дефекація до 8 р/д), температуру 38.2. 30.09.22 після консультації з гастроентерологом призначено ванкоміцин 500 4р/д, метранідазол 500 3р/д, смекту. 01.10.22 викликано чергового хірурга в зв'язку з позитивними перитонеальними симптомами. Була виконана КТ органів черевної порожнини (ОЧП) за результатами якої запідозрено перфорацію порожнистого органу, хворого переведено до хірургічного відділення для оперативного лікування. Операція 01.10.2022: резекція сигмоподібної кишки з місцем перфорації, виведенням кінцевої сигмостоми. Встановлено діагноз після операції: «Дивертикулярна хвороба товстої кишки, ускладненою перфорацією дивертикулу сигмоподібної кишки; розлитий фібринозно-гнійний перитоніт». Після проведення оперативного втручання хворого переведено до ВРІТ інфекційного відділення де хворий перебував до 03.10.22, коли було викликано хірурга для повторної консультації (перистальтика відсутня, гази не відходять, стома не функціонує, живіт піддутий, перитонеальні симптоми позитивні). Після консультації з хірургом прийнято рішення про проведення екстреного оперативного втручання. Операція 03.10.2022: релапаротомія, санація та дренування черевної порожнини, вісцероліз, інтубація тонкого кишечника. Слід зазначити що в цей момент згідно аналізів а саме загального аналізу крові (ЗАК) та бактеріологічного дослідження: 2.10.22: WBC – 7.7 ч10^9/л, HB – 102 г/л, PLT – 140 х 10^9/л. Бактеріологічне дослідження вмісту черевної порожнини 03.10.22: 1) C.freundii 10^6 чутлива до амікацину, меропенему. 2) K.pneumoniae чутлива до амікацину, гатіфлоксацину, меропенему, цефтріаксону.

Виконано 3 планові санації черевної порожнини з інтервалом у 2 доби, за результатами бактеріологічного дослідження з черевної порожнини 05.10.22: 1) C.freundii 10^7 чутлива до амікацину, меропенему. 2) K.pneumoniae чутлива до амікацину, гатіфлоксацину, меропенему, цефтріаксону.

Наступна планова санація 07.10.2022: Вісцероліз, планова санація-2 та дренування черевної порожнини. До 10.10.22 хворий перебував у ВРІТ для хірургічних хворих, після переведений до х/в. З 8.10.22 відмічалась негативна лабораторна динаміка, яка полягала у наростаючій лейкопенії з 6,2 х 10^9/л до 1 х 10^9/л (17.10.22) та тромбоцитопенії з 111 х 10^9/л (3.10.22) до 39 х 109/л (5.10.22) і 4 х 10^9/л (17.10.22). При чому в пацієнта не було ніяких ознак геморагічного синдрому.

На огляді 13.10.22 прийнято рішення про зміну тактики лікування : заміна антибактеріальної терапії згідно чутливості на браксон 2 р/д в/в, враховуючи низьку кількість тромбоцитів відмінити фленокс та додати дексаметазон 8 мг 1р/д в/в. Медперсоналу було категорично заборонено вводити анальгін для зниження температури у зв'язку з лейкопенією.

14.10.22 пацієнту на рану встановлено ВАК-систему, та консультовано гематологом, після чого внесені зміни щодо листка призначення та встановлено діагноз (вторинна тромбоцитопенія важкого ступеню токсичного генезу): відмінити кейвер, збільшити дозування дексаметазону до 12 мг в/в 1 р/д вранці, додати до лікування етамзилат 2мл в/в 3 р/д.

16.10.22 П/о рана: Визначаються фібринові нашарування та некротично-гнійні ділянки апоневрозу та підшкірно-жирова клітковина (ПЖК).

17.10.22 проведено заміну ВАК-системи. ЗАК 17.10.22 – WBC 1,06 х 10^9/л, PLT 4 х 10^9/л (16,14 х 10^9/л за Фоніо); прокальцитонін 0,591; СРБ - 44,19; Після отримання результатів антибіотикограми від 7.10.22 хворому проведено заміну антибіотикотерапії на колістин 2 млн. ОД х 3р/д в/в.

19.10.22 прийнято рішення: зважаючи на зниження кількості ретикулоцитів, тромбоцитів у хворого та неможливість застосувати препарати рекомбінантного лейкопоетину та тромбопоетину призначити ціанокоболамін 0,05% 1 мл в/в та фолієву кислоту, хоча ерит-

ISSN 2786-6661
eISSN 2786-667X

роцитарні показники не вказували на дефіцит цих вітамінів. Прокальцитонін від 19.10.22 – 4.45 – що свідчить про початок сепсису.

20.10.22 ВАК-апарат знято. Після консультації з гематологом рекомендовано відмінити етамзилат та дексаметазон, продовжити антибіотикотерапію коломіцином (колістином), переливання еритроцитів та ПСЗ по 1 дозі 20.10.22 та 21.10.22 24.10.22: ЗАК: WBC 8,55 x 10^9/л, PLT 45 x 10^9/л, ретикулоцити 0,3%, ШОЕ 65; Прокальцитонін: 0,351; СРБ: 122;.

На момент 24.10.22 надійшли результати бактеріального дослідження крові від 17.10.22 – Kl.pneumoniae чутлива до поліміксину-В, колістину, - встановлено діагноз бактеріальний сепсис.

28.10.22: нормалізація рівня лейкоцитів 7,87 x 10^9/л, та тромбоцитів до 172 x 10^9/л, ретикулоцити 0,3%, але знову зріс рівень прокальцитоніну до 3.46 нг/мл і СРБ до 92.13 мг/л; 28.10.22: Через зростання рівню прокальцитоніну вирішено зробити бактеріальне дослідження крові, результат якого – Candida spp; НЕ дивлячись на це спостерігаємо нормалізацію рівнів тромбоцитів. Враховуючи системну грибкову інфекцію прийнято рішення додати до лікування флуконазол 100 мг в/в 1 р/д. До 03.11.22 стан пацієнта залишався стабільно важким з позитивною динамікою, поки черговим хірургом не було помічено зміни в післяопераційній рані, а саме: розходження країв апоневрозу. Петлі тонкої кишки спаяні єдиним конгломератом між собою та краями апоневрозу. Після чого хворому рекомендовано оперативне втручання через наявність евентерації. Операція від 03.11.22 - накладання вторинних швів. До 11.11.22 спостерігалося загальне покращення самопочуття хворого, з п/о рани помірні серозні виділення. У зв'язку із результатами бактеріального дослідження крові від 09.11.22: – Candida spp. До лікування додавався ітраконазол 100 мг 2 р/д, ністатин 1 табл. 3 р/д.

З 17.11.22 стан пацієнта продовжував стабільно покращуватись, в тому числі і по результатам аналізів RBC 2,67 x 10^{11}/л, WBC 12,95 x 10^9/л , PLT-378 x 10^9/л тому 21.11.22 хворого виписано на амбулаторне лікування в середньому ступеню тяжкості з позитивною динамікою.

Результати та обговорення

Хворий поступив в хірургічне відділення в тяжкому стані, що пов'язано з інтоксикацією. Спричиненою каловим перитонітом внаслідок перфорації дивертикула сигмовидної кишки на фоні супутньої патології: ІХС: постінфарктний кардіосклероз. Стенозуючий атеросклероз коронарних артерій (КВГ 22.06.22). Стан після стентування ЗМШГ. ЛК(04.04.22). Фібриляція передсердь, пароксизмальна форма від 26.09.22. CHA2DS2-VASc – 2б, HAS-BLED – 2б. СН ІІА ФК ІІ. Гіпертонічна хвороба ІІІст., 3ст, ризик 4. Коронавірусна хвороба тяжкого перебігу, з приводу якої пацієнт і знаходився в інфекційній реанімації. Перфорація дивертикула сигмовидної кишки у хворих з коронавірусною хворобою є важким ускладненням, яке за літературними даними має високу летальність внаслідок збільшення ризику розвитку сепсису та тромбоемболічних ускладнень в післяопераційному періоді (Cirocchi, 2021; Deng, 2022; Patel, 2020).

В ранньому післяопераційному періоді після перфорації дивертикула товстої кишки та послідуючих операцій, стан пацієнта залишався важким, клінічно це проявлялось гектичною лихоманкою до 38,6°С, тому медперсонал для зниження температури робив ін'єкції анальгіну з димедролом, вже 03.10.2022 можемо бачити наростаючу лейкопенію та тромбоцитопенію, що в даному випадку свідчить про мієлотоксичний ефект метамізолу натрію та початок розвитку сепсису. Мієлотоксичний ефект метамізолу спричиняє летальність в 16% випадків і є тим ускладенням, яке спричинило обмеження його використання в більшості європейських країн (Hoffmann, 2020) Ванкоміцин і метранідазол замінено на браксон, згідно останнім результатам бактеріологічних досліджень, фленокс що був призначений для профілактики тромбоемболічних ускладнень був відмінений відмінити через тромбоцитопенію. Для стимуляції лейкопоезу був доданий дексаметазон 8 мг 1р/д в/в ефект якого при метамізол-індукованому агранулоцитозі описаний в літературі (Hamada, 1981; Liu, 2023). 14.10.22 пацієнту на рану встановлено ВАК-систему, та консультовано гематологом, після чого внесені зміни щодо листка призна-

ISSN 2786-6661
eISSN 2786-667X

чення та встановлено діагноз (вторинна тромбоцитопенія важкого ступеню токсичного генезу): відмінити кейвер, збільшити дозування дексаметазону до 12мг в/в 1 р/д вранці, додати до л/п етамзилат 2мл в/в 3 р/д. Дана терапія не дала швидкого та достатнього ефекту, наростала лейкопенія і тромбоцитопенія, антибіотикотерапію було замінено на колістин, згідно останнього бактеріалогічного дослідження. Але слід зазначити що станом на 19.10.22 спостерігається позитивна динаміка у наростанні лейкоцитів, з 1 х10^9/л (17.10.22) до 6,87 х 10^9/л (19.10.22), що з одного боку свідчить про успішне стимулювання паростку кісткового мозку дексаметазоном, а з іншого після аналізу на прокальцитонін та СРБ, проведеного дослідження крові, стає зрозуміло, що це підвищення пов'язане з намаганнями організму подолати сепсис, викликаний Kl.pneumoniae, що чутлива до поліміксину В, колістину, міноцикліну, цефтазідиму/авібактаму. 19.10.22 прийнято рішення зважаючи на зниження кількості ретикулоцитів, додати до л/п ціанокоболамін 0,05% 1 мл в/в та фолієву кислоту, що є прикладом нестандартного підходу, оскільки подібних даних про застосування ціанокобаломіну в літературі ми не знайшли. Показами до застосування цих препаратів є мегалобласна анемія, що є наслідком гіповітамінозу. Однак відомо що В12 активно приймає участь в синтезі ДНК (Moll, R., & Davis, B. 2017), тому припустили, що разом з стимулюванням еритроцитарного паростку буде стимулюватись і мієлопоез а також утворення тромбоцитів. В кінцевому результаті це дало позитивний ефект. Варто зазначити, що для лікування лейкопенії і тромбоцитопенії доцільно застосовувати препарати рекомбінантного лейкопоетину та тромбопоетину (González-López & Provan, 2022; Lorenzo-Villalba, 2020), але в нашому випадку для даного пацієнта вони були недоступними. Динаміка зміни рівня лейкоцитів та тромбоцитів відображена на рис.1 та рис. 2.

Загальний стан пацієнта покращився та вже не був критичним, при цьому слід зазначити, що різкі підйоми температури продовжували турбувати пацієнта тому 24.10.22 аналізи взяли повторно – виявлено ріст Candida spp. в крові,

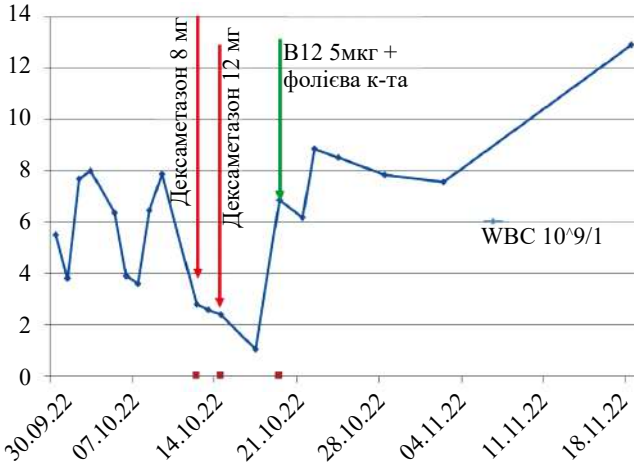

Рис. 1. Динаміка рівня лейкоцитів на фоні лікування

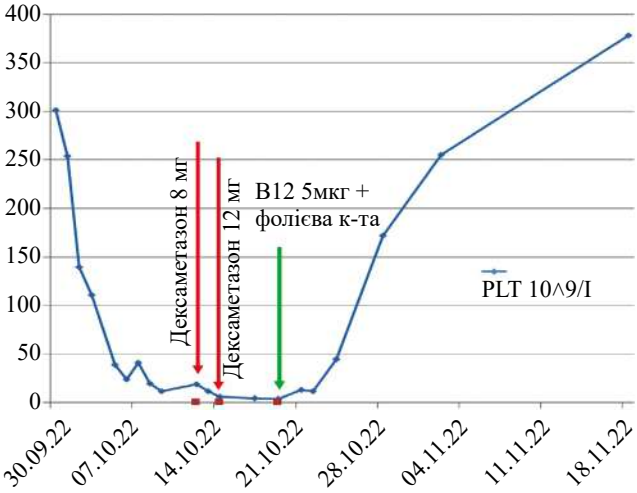

Рис. 2. Динаміка рівня тромбоцитів на фоні лікування

встановлено діагноз «грибковий сепсис» призначено флуконазол 100 мг в/в кр 1 р/д. В цей час післяопераційні рани хворого вже протягом останніх 2 тижнів не загоювались, не дивлячись на ВАК терапію, ПЖК та апоневроз некротизувались, проведені некроектомії не допомогли, а 03.11.22 виникло ускладнення – евентерація. Після повторного ушивання передньої черевної стінки почалось заживлення рани. Також дала позитивний ефект протигрибкова терапія, спостерігалося загальне покращення самопочуття хворого, нормалізувалась температура тіла. У зв'язку із результатами бактеріального дослідження крові від 09.11.22: – Candida spp., але в меншій кількості, до лікування додали ітраконазол 100 мг 2р/д, ністатин 1 табл. 3 р/д.

ISSN 2786-6661
eISSN 2786-667X

Після чого стан пацієнта впродовж 2 тижнів покращився, і його було виписано на амбулаторне лікування.

Таким чином у даного пацієнта на тлі COVID-19 виникла перфорація дивертикула сигмовидної кишки, що ускладнилась перитонітом та сепсисом, спочатку бактеріальним, потім грибковим. На фоні проведеної консервативної терапії в перед і післяопераційному періоді та частого застосування нестероїдних протизапальних препаратів, зокрема метамізолу натрію у хворого розвинулась важка лейкопенія та тромбоцитопенія, що були частково рефрактерними до глюкокортикоїдів. Наявність сепсису також обмежувала застосування глюкокортикоїдів, тому ми відмовились від подальшого їх застосування та для стимуляції гемопоезу призначили ціанокобаламін в комбінації з фолієвою кислотою, що в комплексі з іншими заходами дозволили нормалізувати рівень лейкоцитів та тромбоцитів.

Висновки

Коронавірусна хвороба спричиняє вкрай важкий перебіг післяопераційного періоду в хірургічних хворих, що в нашому випадку закінчився бактеріальним та грибковим сепсисом.

Сепсис у пацієнта спричинив вкрай важку лейкопенію та тромбоцитопенію, лікування якої вимагало нестандартного підходу – а саме стимулювання кісткового мозку за допомогою ціанокобаламіну та фолієвої кислоти при відсутності ознак B12 – фолієводефіцитної анемії.

Фінансування

Дане дослідження не отримало зовнішнього фінансування

Конфлікт інтересів

Конфлікту інтересів у будь-якій формі відсутній.

Згода на публікацію

Згоду на публікацію від пацієнта отримано.

ORCID ID та внесок авторів

0000-0002-0458-8441(A, B, C, D) Nikita Martyniuk

0000-0002-2215-3978 (A, C, E, F) Pavlo Byk

A – Research concept and design, B – Collection and/or assembly of data, C – Data analysis and interpretation, D – Writing the article, E – Critical revision of the article, F – Final approval of article

ЛІТЕРАТУРА:

Cirocchi, R., Nascimbeni, R., Burini, G., Boselli, C., Barberini, F., Davies, J., ... & Bassotti, G. (2021). The management of acute colonic diverticulitis in the COVID-19 era: a scoping review. Medicina, 57(10), 1127. https://doi.org/10.3390/medicina57101127

Deng, J. Z., Chan, J. S., Potter, A. L., Chen, Y. W., Sandhu, H. S., Panda, N., ... & Yang, C. F. J. (2022). The risk of postoperative complications after major elective surgery in active or resolved COVID-19 in the United States. Annals of surgery, 275(2), 242. doi: 10.1097/SLA.0000000000005308

González-López, T. J., & Provan, D. (2022). Proposal for a New Protocol for the Management of Immune Thrombocytopenia (ITP). Advances in Therapy, 39(6), 2287-2291. https://doi.org/10.1007/s12325-022-02133-1

Hamada, N., ITOH, K., MOTOTANI, N., NISHIKAWA, Y., MIMURA, T., & MORII, H. (1981). Effect of corticosteroids in 10 cases of methimazole-induced agranulocytosis. Endocrinologia Japonica, 28(6), 823-827.https://doi.org/10.1507/endocrj1954.28.823

Hoffmann, F., Bantel, C., & Jobski, K. (2020). Agranulocytosis attributed to metamizole: An analysis of spontaneous reports in EudraVigilance 1985-2017. Basic & clinical pharmacology & toxicology, 126(2), 116-125.https://doi.org/10.1111/bcpt.13310

Liu, X. G., Hou, Y., & Hou, M. (2023). How we treat primary immune thrombocytopenia in adults. Journal of Hematology & Oncology, 16(1), 1-20. https://doi.org/10.1186/s13045-023-01401-z

Lorenzo-Villalba, N., Alonso-Ortiz, M. B., Maouche, Y., Zulfiqar, A. A., & Andrès, E. (2020). Idiosyncratic drug-induced neutropenia and agranulocytosis in elderly patients. Journal of Clinical Medicine, 9(6), 1808.https://doi.org/10.3390/jcm9061808

Moll, R., & Davis, B. (2017). Iron, vitamin B12 and folate. Medicine, 45(4), 198-203. https://doi.org/10.1016/j.mpmed.2017.01.007

Patel, P., Phan, E., Pona, A., & Mao, Y. (2020). S1625 Acute Perforated Diverticulitis as a Potential Complication of SARS-CoV-2 (COVID-19). Official journal of the American College of Gastroenterology| ACG, 115, S834. https://doi.org/10.14309/01.ajg.0000708548.90106.60

Ukrainian Scientific Medical Youth Journal
Issue 4 (142), 2023
Creative Commons «Attribution» 4.0

ISSN 2786-6661
eISSN 2786-667X

Case of successful treatment of a patient suffering from diverticulitis of sigmoid intestine with perforation, bacterial and fungal sepsis, severe Thrombocytopenia and Leukopenia as complication of Covid-19

Martyniuk Nikita[1], Byk Pavlo[2]

[1]Student, Bogomolets National Medical University, Kyiv, Ukraine

[2]Assistant Professor of Department of Surgery with a course of emergency and vascular surgery, Bogomolets National Medical University, Kyiv, Ukraine

Address for correspondence:

Martyniuk Nikita

E-mail: martuniuk2017@gmail.com

Abstract: *described here is a case of successful treatment of a patient, previously ill with Covid-19, suffering from diverticular disease of sigmoid intestine with perforation that was later complicated by peritonitis, bacterial sepsis and candidal sepsis. Due to the conservative therapy in the preoperational and postoperative period and frequent usage of non-steroid anti-inflammatory drug Metamizole, patient has developed a severe case of Leukopenia and Thrombocytopenia which were partially refractory towards glucocorticoids. In lieu of lack of patient's capability to afford treatment with recombinant human growth factors drugs, an alternative non-standard method of treatment was utilized. It included usage of Vitamin B12 + Folic Acid and other types of therapy, which allowed us to normalize leukocyte and thrombocyte levels.*

Ключові слова: Diverticulitis, Folic Acid, Leukopenia, SARS-Cov-2, Sepsis, Thrombocytopenia, Vitamin B 12.

Copyright: © 2022 by the authors; licensee USMYJ, Kyiv, Ukraine. This article is an **open access** article distributed under the terms and conditions of the Creative Commons Attribution License (http://creativecommons.org/licenses/by/4.0/)