

© Анастасій І. А., Голубовська О. А., Дудар Д. М., Ряба О. В., 2023  
УДК 616.98:579.834]:616.24-002-008.87]-06-071  
DOI 10.11603/1681-2727.2023.1.13927

І. А. Анастасій, О. А. Голубовська, Д. М. Дудар, О. В. Ряба  
**КЛІНІЧНІ АСПЕКТИ УРАЖЕННЯ ЛЕГЕНЬ  
ПРИ ЛЕПТОСПІРОЗІ**

Національний медичний університет імені О. О. Богомольця

*Наведені клінічні випадки лептоспірозу з акцентом на ураженні легень у пацієнтів за період 2021-2022 рр., які лікувалися в інфекційному відділенні КМКЛ № 4, ВАІТ для інфекційних хворих КМКЛ № 4 та КМКЛ № 9. Наші спостереження свідчать про можливу високу ефективність використання УЗД в діагностиці ураження легень при лептоспірозі. Зрозуміло, що обмежена кількість спостережень не дає можливості робити категоричні висновки, але, на нашу думку, УЗД легень має вищу чутливість, порівняно зі стандартними фізикальними та рентгенологічними методами. У представлених випадках пневмонії супроводжувались мізерними фізикальними змінами, не призводили до розвитку дихальної недостатності та не потребували респіраторної підтримки.*

**Ключові слова:** лептоспіроз, пневмонія, УЗД легень, реакція мікроаглютинації і лізису лептоспір.

Лептоспіроз – це повсюдно поширене і потенційно смертельно-небезпечне зоонозне захворювання, яке є ендемічним у багатьох тропічних регіонах і спричиняє великі епідемії після сильних опадів і повеней. Інфекція виникає в результаті прямого або непрямого контакту з інфікованими тваринами, які переносять збудник у своїх ниркових каналцях і виділяють патогенні бактерії із сечею.

На основі глобальних даних, зібраних за результатами опитувань Міжнародного товариства з вивчення лептоспірозу, захворюваність оцінювалася в 350 000 – 500 000 випадків тяжкого лептоспірозу на рік [1]. Актуальність проблеми лептоспірозу підтверджується кількістю наукових публікацій на цю тематику – в пошуковій системі PubMed за останні 5 років є 1 763 публікації, пов'язані з пошуковим запитом «лептоспіроз». Незважаючи на ці дослідження, глобальний тягар лептоспірозу вважався значною мірою недооцінений з ряду причин, включаючи той факт, що в більшості країн або немає системи сповіщення, або повідомлення про випадки лептоспірозу не обов'язкові [1]. Щоб усунути ці недоліки, ВООЗ створила Довідкову групу з вивчення проблем

епідеміології лептоспірозу (*Leptospirosis Burden Epidemiology Reference Group*) [2]. Результативний звіт LERG включав систематичний огляд літератури, в якому оцінено загальну глобальну щорічну захворюваність на ендемічний та епідемічний лептоспіроз у людей у 5 і 14 випадків на 100 000 населення відповідно (ВООЗ 2011). Показники ендемічного лептоспірозу людини варіювали, залежно від регіону, від 0,5/100 000 населення в Європі до 95/100 000 населення в Африці.

В Україні захворюваність на лептоспіроз сезонна і зростає навесні й влітку, коли люди більше часу проводять біля водойм. Так, за даними звіту Центру громадського здоров'я, в 2021 р. в Україні зареєстрували 122 випадки лептоспірозу, в 2022 – 144 випадки, за три місяці 2023 – 15 випадків, що свідчить про актуальність проблеми лептоспірозу для України у весняно-літній період [3].

Лептоспіроз варіює за ступенем тяжкості від легкого, самолімітувального гарячкового захворювання до такого, що загрожує життю. При виникненні захворювання може бути залучений широкий спектр систем органів, що відображає системний характер інфекції. Як наслідок, ознаки та симптоми лептоспірозу неспецифічні, тож їх часто помилково приймають за інші причини гострого фебрильного синдрому [4].

Тяжкий перебіг лептоспірозу характеризується дисфункцією багатьох органів, включаючи печінку, нирки, легені та мозок. Комбінація жовтяниці та ниркової недостатності, відома як хвороба Вейля, була вперше описана у 1886 р. і залишається однією з найбільш клінічно відомих форм лептоспірозу [4]. Клінічна картина класичного лептоспірозу з розвитком печінково-ниркової недостатності добре відома лікарям, тому його діагностика, як правило, не викликає складнощів. Однак, в перші дні хвороби, до розвитку жовтяниці, та при розвитку безжовтяничної форми лептоспірозу діагностика цієї нозології може бути утруднена. Крім того, заслуговують на увагу форми лептоспірозу, які супроводжуються ураженням легень, що в умовах пандемії COVID-19 теж може призвести до проблем з диференційною діагностикою.

За літературними даними, частота уражень легень при лептоспірозі складає від 20 до 70 % [5]. Клінічні прояви таких уражень варіюють від субклінічних до тяжких з розвитком дихальної недостатності та фатальних легеневих кровотеч [6, 7]. У бразильському дослідженні 2002 р. пацієнтам із гострим легенеvim геморагічним синдромом (SPHS) було здійснено імуногістохімічне дослідження легеневої тканини та виявлено дрібнозернистий матеріал, що є лептоспірозним антигеном у макрофагах перегородок і альвеол [8]. Петехії та крововиливи спостерігаються в ряді різних органів, крім легень, і можуть бути пов'язані, принаймні частково, з порушеннями коагуляції, які часто виникають при тяжкому лептоспірозі [9]. Концепція, згідно з якою SPHS є проявом тяжкого системного захворювання, а не суто легеневої проблеми, корелює з висновком про те, що фактори ризику для SPHS включають не лише частоту дихання, але й гіпокаліємію, підвищений рівень креатиніну в сироватці крові, шок і оцінку за шкалою коми Глазго [10].

Непродуктивний кашель був відзначений у 20–57 % хворих на лептоспіроз і потенційно може спонукати клініцистів до неправильної діагностики у пацієнта грипу чи іншого респіраторного захворювання.

Прогресування тяжкого лептоспірозу та циркуляторного колапсу може супроводжуватися гострим респіраторним дистрес-синдромом (ГРДС). Як і в інших випадках ГРДС, лептоспіроз спричиняє дифузне ураження легень, що характеризується порушенням газообміну та необхідністю штучної вентиляції. SHPS, пов'язаний з лептоспірозом, може виникати спорадично або у вигляді спалахів, які клінічно можна сплутати з вірусним пневмонітом [11], що є актуальним в умовах пандемії COVID-19. Наприклад, спалах SPHS у 1995 р., який стався після сильних опадів і повені в Нікарагуа, спочатку вважався спричиненим гантавірусним легенеvim синдромом, доки фарбування сріблом та імуногістохімія легеневої тканини не виявили лептоспір [12].

За період 2021-2022 рр. ми спостерігали 8 пацієнтів, які лікувалися в інфекційному відділенні КМКЛ № 4, ВАІТ для інфекційних хворих КМКЛ №4 та КМКЛ № 9. На підставі клініко-епідеміологічних даних, у всіх пацієнтів був запідозрений лептоспіроз, у 6 хворих діагноз підтверджено серологічно за допомогою РМАЛ. Ураження легень у вигляді двобічної полісегментарної пневмонії було зафіксоване у 7 з 8 хворих, та підтверджено рентгенологічно або при УЗД органів грудної порожнини (ОГП). Далі наводимо три найбільш показові клінічні випадки, що ілюструють особливості ураження легень при лептоспірозі.

#### Клінічні випадки

1. Жінка 66 років. 05.05.22 р.-23.05.22 р., 18 днів стаціонарного лікування

*Ушпиталена зі скаргами на значну загальну слабкість, запаморочення, сильні болі в литкових м'язах. З анамнезу відомо, що захворювання почалось гостро 15.05.22 р. з підвищенням температури тіла до 38,5 °С, слабкості, болей у литках. Самостійно не лікувалась. 05.05.22 р. звернулась до сімейного лікаря. Скерована на госпіталізацію з діагнозом: «Лептоспіроз?». Доставлена КШД до приймального інфекційного відділення КМКЛ №4. Оглянута черговим інфекціоністом. Госпіталізована у відділення ВАІТ для інфекційних хворих з попереднім діагнозом: Лептоспіроз клініко-епідеміологічно, Гостра ниркова недостатність.*

*Алергологічний анамнез не обтяжений (зі слів хворої). Наявність хронічної патології – ІХС. Гіпертонічна хвороба ІІ ст.*

*З епідеміологічного анамнезу встановлено, що пацієнтка проживала на дачі, де є багато гризунів. Розладів випорожнень, контакту з інфекційними хворими за останні 3 тижні не було.*

*Загальний стан хворої тяжкий за рахунок інтоксикаційного синдрому, гострого пошкодження нирок. Свідомість ясна, 15 балів за ШКГ, орієнтована всебічно. Шкірні покриви природного кольору, чисті, вологі, теплі. Видимі слизові оболонки блідо-рожеві. Геморагій немає. Температура тіла 37,4 °С. Гемодинамічно стабільна. АТ 120/60 мм рт. ст., пульс ритмічний, задовільного наповнення, 98 уд./хв. Тони серця ритмічні, приглушені. Дихання самостійне, везикулярне, дещо ослаблене у нижніх відділах. SpO<sub>2</sub> 98 %. Живіт симетричний, при пальпації безболісний, м'який. Печінка +2 см з-під краю реберної дуги. Селезінка не пальпується. Темп діурезу знижений.*

*УЗД ОГП: інтерстиціальні зміни в обох легенях із субплевральними консолидаціями.*

*УЗД ОЧП: печінка +1 см, селезінка не збільшена. Ознаки жирового гепатозу та хронічного панкреатиту.*

*Мазок із носоглотки на виявлення РНК SARS-CoV-2 методом ПЛР: не виявлено.*

*Результат серологічного дослідження на виявлення маркерів ВІЛ: негативний.*

*Серологічне дослідження на лептоспіроз методом РМАЛ не здійснювали через відсутність реактивів у лабораторії ОНІ.*

*При лабораторних дослідженнях було виявлено анемію, лейкоцитоз, нейтрофіліоз, тромбоцитопенію, збільшення ШОЕ, протеїнурію, підвищення концентрації креатиніну, АЛТ, АСТ у сироватці крові. Відзначали різноспрямовані зміни коагулограми, що вказувало на можливість розвитку ДВЗ-синдрому.*

*При рентгенографії ОГП виявлено двобічну полісегментарну пневмонію (мал. 1).*

## КОРОТКІ ПОВІДОМЛЕННЯ

### Результати лабораторних та інструментальних досліджень Загальний аналіз крові

Дата	Нв, г/л	Ер., Т/л	Тр., Г/л	Л., Г/л	еоз., %	пал., %	сегм., %	лімф., %	мон., %	ШОЕ, мм/год
05.05	130	4,40	199	11,4	0	11	83	4	2	38
07.05	117	3,96	217	13,1	0	12	77	3	8	48
10.05	124	3,55	337	18,1	0	2	79	17	2	22
14.05	127	3,76	250	10,3	0	4	70	14	10	21
16.05	104	3,60	244	8,7	0	2	80	12	6	20
18.05	106	3,69	215	6,0	2	5	73	16	4	48
20.05	98	3,45	253	5,9	2	2	74	12	10	47

### Біохімічний аналіз крові

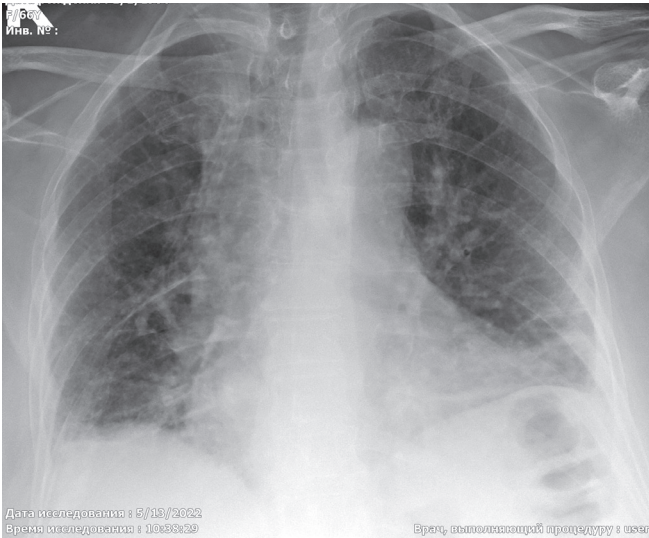
Показник	Дата						
	05.05	07.05	10.05	14.05	16.05	18.05	20.05
АЛТ, МО/л	94	89	70	47	31	20	20
АСТ, МО/л	85	47	46	19	18,4	12	16
Загальний білірубін, мкмоль/л	14,6	12	13	9,0	10	11	10,8
Прямий білірубін, мкмоль/л	0	0	0	0	0	0	90
Загальний білок, г/л	68	53	41	58	55	57	55
Глюкоза, г/л	4,8	6,7	6,9	6,6	6,0	3,2	6,1
Креатинін, мкмоль/л	358	282	81	69	49	59	78
Сечовина, ммоль/л	18,4	70,1	5,7	4,6	3,3	3,8	3,3
К, ммоль/л	3,5	3,4	3,1	3,3	3,7	3,5	3,8
Na, ммоль/л	137	144	132	142	140	141	142

### Коагулограма

Показник	Дата						
	05.05	07.05	10.05	14.05	16.05	18.05	20.05
АЧТЧ, с	37	26	26	30	23	29	29
ПТІ, %	73	59	89	84	80	80	89
Фібриноген, г/л	9,9	4,8	4,2	5,9	6,4	5,7	5,3
Фібриноген β	+++	+++	+++	+++	+++	+++	+++

### Загальний аналіз сечі

Показник	Дата	
	05.05	10.05
Білок, г/л	0,066	0,033
Лейкоцити, в полі зору	15-20	5-7
Еритроцити, в полі зору	Поод.	Поод.
Питома вага	1016	1016



Мал. 1. Рентгенографія ОГП: двобічна полісегментарна пневмонія.

**Клінічний діагноз:** Лептоспіроз (клініко-епідеміологічно), безжовтянична форма, тяжкий перебіг. Гостра ниркова недостатність. Негоспітальна двобічна полісегментарна пневмонія. ЛН 0 ст. Анемія. ГХ II ст. ІХС. Хронічний панкреатит.

**Лікування:** цефтріаксон по 2 г/добу з 05.05.22 р. по 08.05.22 р., потім цефепім 4 г/добу, левофлоксацин 0,5 двічі/добу внутрішньовенно до 21.05.22 р., інфузійна терапія у рестриктивному режимі, дексаметазон, преднізолон, атоксил, омепразол, еноксипарин, лактувіт, фуросемід, дротаверин.

У результаті лікування стан хворої покращився. Пацієнтка відмовилася від подальшого стаціонарного лікування та обстеження. Враховуючи клінічне покращення, тенденцію до нормалізації аналізів, була виписана в задовільному, стабільному стані, з покращенням для подальшого закінчення лікування в амбулаторних умовах під наглядом сімейного лікаря.

2. Чоловік 33 роки. 10.08.22 р.-30.08.22 р., 20 днів стаціонарного лікування

Ушпиталений зі скаргами на значну загальну слабкість, підвищення температури тіла до 40,0 °С, сильні болі в литкових м'язах, нудоту, багаторазове блювання, діарею. З анамнезу відомо, що захворювання почалося гостро 08.08.22 р. з підвищення температури тіла до 38,5 °С, слабкості, болей у м'язах. Приймав жарознижувальні препарати, стан не покращувався. 09.08. з'явилися скарги на нудоту, блювання, діарею. 10.08.22 р. звернувся до сімейного лікаря. Спрямований на госпіталізацію з діагнозом: «Гострий інфекційний

гастроентероколіт». У приймальному інфекційному відділенні КМКЛ №4 оглянутий черговим інфекціоністом. Госпіталізований до інфекційного відділення з попереднім діагнозом: «Лептоспіроз?». 12.08.22 р. у зв'язку з погіршенням стану та наростанням явищ печінково-ниркової недостатності переведений до відділення інтенсивної терапії для інфекційних хворих.

Алергологічний анамнез не обтяжений (зі слів хворого). Наявність хронічної патології – хронічний гепатит С.

З епідеміологічного анамнезу встановлено, що пацієнт 31.07. ловив рибу у водоймі зі стоячою водою. Розладів випорожнень, контакту з інфекційними хворими за останні 3 тижні не було.

Загальний стан хворого наближений до тяжкого за рахунок інтоксикаційного синдрому. Свідомість ясна, 15 балів за ШКГ, орієнтований всебічно. Шкірні покриви природного кольору, вологі, теплі. На шкірі рук множинні садна та подряпини. Яскраві явища кон'юнктивіту. Геморагій немає. Температура тіла 40 °С. Гемодинамічно стабільний. АТ 115/70 мм рт. ст., пульс ритмічний, задовільного наповнення 112 уд./хв. Тони серця ритмічні, приглушені. Дихання самостійне, везикулярне, хрипи не вислуховуються. SpO<sub>2</sub> 97 %. Живіт симетричний, при пальпації безболісний, м'який. Печінка +2 см з-під краю реберної дуги. Селезінка не пальпується. Темп діурезу знижений. Діарея до 5 разів на добу. Значна чутливість литкових м'язів при пальпації.

УЗД ОГП: помірні інтерстиційні зміни в обох легенях.

УЗД ОЧП: ознаки гепатолієнального синдрому.

Мазок із носоглотки на виявлення РНК SARS-CoV-2 методом ПЛР: не виявлено.

Результат серологічного дослідження на виявлення маркерів ВІЛ: негативний.

Результат серологічного обстеження від 15.08.22 р. РМА у крові з лептоспірами виявлено *L. icterohaemorrhagiae* 1:100.

При лабораторних дослідженнях було виявлено лейкопенію, яку змінив помірний лейкоцитоз, нейтрофілоз, значну тромбоцитопенію, збільшення ШОЕ, протеїнурію, підвищення концентрації креатиніну, АЛТ, АСТ, білірубіну у сироватці крові.

При рентгенографії ОГП виявлено двобічну полісегментарну пневмонію (мал. 2).

**Клінічний діагноз:** Лептоспіроз (*L. icterohaemorrhagiae* 1:100), жовтянична форма, тяжкий перебіг. Гостра печінково-ниркова недостатність. Негоспітальна двобічна полісегментарна пневмонія. ЛН 0 ст. Тромбоцитопенія. Хронічний гепатит С.

**Лікування:** цефтріаксон по 2 г/добу з 10.08.22 р. по 12.08.22 р., потім цефоперазон/сульбактам 2,0/добу

## КОРОТКІ ПОВІДОМЛЕННЯ

### Результати лабораторних та інструментальних досліджень Загальний аналіз крові

Дата	Нв, г/л	Ер., Т/л	Тр., Г/л	Л., Г/л	еоз., %	пал., %	сегм., %	лімф., %	мон., %	ШОЕ, мм/год
10.08	138	4,26	25	2,4	0	-	-	-	-	-
11.08	131	3,95	12	3,5	0	3	85	8	4	40
14.08	128	4,09	36	6,5	0	7	63	33	3	25
17.08	130	3,98	104	13,1	0	7	68	27	5	17
19.08	119	3,58	132	13,5	0	2	48	40	4	14
22.08	118	3,58	146	9,5	0	2	48	46	4	16
25.08	133	3,99	159	6,4	1	3	51	40	5	9

### Біохімічний аналіз крові

Показник	Дата						
	10.08	11.08	14.08	17.08	19.08	22.08	25.08
АЛТ, МО/л	121	121	95	65	90	32	116
АСТ, МО/л	-	161	83	27	39	44	47
Загальний білірубін, мкмоль/л	20,5	52	148	83	68	33,6	25,4
Прямий білірубін, мкмоль/л	0	22	53	33	35	20,6	7,3
Загальний білок, г/л	59	61	52	57	65	64	66
Глюкоза, г/л	4,8	9,5	9,6	18,0	5,0	5,9	8,9
Креатинін, мкмоль/л	131	160	50	60	50	70	67
Сечовина, ммоль/л	6,7	9,2	4,3	4,6	6,3	4,9	2,7
К, ммоль/л	3,7	-	3,7	5,2	4,2	4,0	-
Na, ммоль/л	135	-	139	133	139	136	-

### Коагулограма

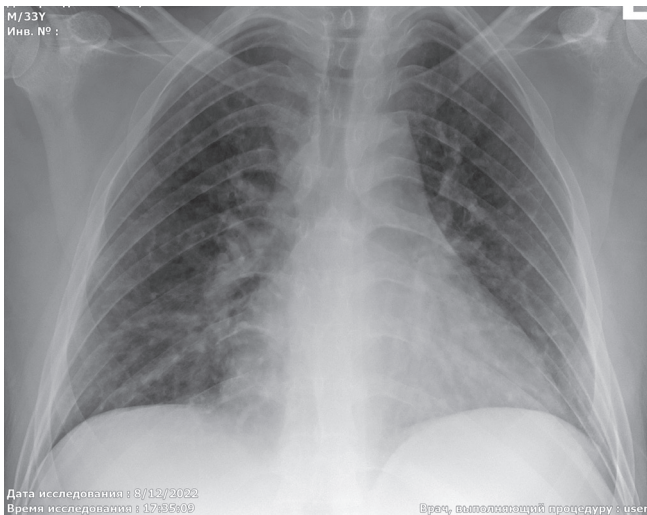
Показник	Дата						
	10.08	11.08	14.08	17.08	19.08	22.08	25.08
АЧТЧ, с	-	-	31	30	27	39	-
ПТІ, %	89	107	80	85	84	80	100
Фібриноген, г/л	5,5	3,33	7,3	4,3	3,7	3,1	2,66
Фібриноген β	+++	-	+	+++	-	+++	-
D-димер, мкг FEU/мл	1,17	-					0,441

### Загальний аналіз сечі

Показник	Дата	
	11.08	25.08
Білок, г/л	0,165	-
Лейкоцити, в полі зору	35-40	2-3
Еритроцити, в полі зору	Поод.	Поод.
Питома вага	1010	1014

## КОРОТКІ ПОВІДОМЛЕННЯ

внутрішньовенно до 23.08.22 р. інфузійна терапія у рестриктивному режимі, дексаметазон, преднізолон, атоксил, омепразол, арікстра, канавіт, етамзилат натрію, леспеприл, урсохол, лактувіт, фуросемід, дротаверин.



Мал. 2. Рентгенографія ОГП: двобічна полісегментарна пневмонія.

У результаті лікування стан хворого значно покращився: нормалізувалась температура тіла, регресував інтоксикаційний синдром, покращились показники біохімічних тестів. Хворий був виписаний для подальшого амбулаторного спостереження сімейним лікарем.

3. Чоловік, 63 роки. 15.07.21 р.-09.08.21 р., 25 днів стаціонарного лікування.

Ушпиталений зі скаргами на загальну слабкість, підвищення температури тіла до 40 °С, біль у литкових м'язах. З анамнезу відомо, що захворювання почалось гостро 06.07.21 р. з підвищення температури тіла до 40 °С, втрати свідомості. 06.07.21 р. КШД доставлений у приймальне відділення КМКЛ №8. Стан при госпіталізації тяжкий, хворий без свідомості, фіксувались судомні напади. З епідеміологічного анамнезу встановлено, що пацієнт відпочивав в Одесі, купався в Чорному морі. Розладів випорожнень, контакту з інфекційними хворими за останні 3 тижні не було. З 06.07.21 р. по 15.07.21 р. лікувався в КМКЛ № 8. 14.07.21 р. лептоспіроз підтверджено методом РМА (виявлено *L. tarassovi* 1:100). 15.07.21 р. переведений для подальшого лікування у відділення ВАІТ для інфекційних хворих КМКЛ № 9 з діагнозом: Лептоспіроз, тяжкий перебіг.

Гостра печінково-ниркова недостатність. Токсична енцефалопатія. Ерозивно-геморагічна гастропатія. ІХС: дифузний кардіосклероз, СН II ст. Двобічна гіпостатична пневмонія.

Алергологічний анамнез: поліноз.

Загальний стан хворого тяжкий за рахунок інтоксикаційного синдрому, гострого пошкодження нирок, порушення свідомості. Свідомість порушена за типом помірного оглушення, 14 балів за ШКГ, хворий неадекватний, галюцинує. Шкірні покриви жовтявого кольору, вологі, теплі. Видимі слизові оболонки іктеричні, геморагії на кон'юнктивах. Температура 37,2 °С. Гемодинамічно – схильність до гіпертензії. АТ 178/83 мм рт. ст., пульс ритмічний, задовільного наповнення 94 уд./хв. Тони серця ритмічні, приглушені. Дихання самостійне, в нижніх відділах аускультативно вислуховується ослаблене жорстке дихання, періодично вологі хрипи. Живіт симетричний, при пальпації безболісний, м'який. Печінка +4 см з-під краю реберної дуги. Селезінка не пальпується. Темп діурезу знижений.

Консультація нефролога: Лептоспіроз, тяжкий перебіг. Гостре ураження нирок F RIFLE (потребує ниркової замісної терапії), фаза анурії.

Рентгенографія ОГП: постзапальні зміни в нижніх відділах правої легені.

УЗД ОЧП: печінка +2 см, селезінка не збільшена. Дифузне збільшення паренхіми нирок.

Мазок із носоглотки на виявлення РНК SARS-CoV-2 методом ПЛР: не виявлено.

Результат серологічного обстеження від 14.07.2021 р.: РМА у крові з лептоспірами (виявлено *L. tarassovi* 1:100).

При лабораторних дослідженнях було виявлено анемію, лейкоцитоз, нейтрофіліоз, тромбоцитопенію, збільшення ШОЕ, протеїнурію, гіпопротеїнемію, підвищення концентрації креатиніну, АЛТ, АСТ, білірубину в сироватці крові.

Клінічний діагноз: Лептоспіроз (виявлено *L. tarassovi* 1:100), жовтянична форма, тяжкий перебіг. Гостра нирково-печінкова недостатність (F RIFLE (потребував ниркової замісної терапії)). Токсична енцефалопатія. Ерозивно-геморагічна гастропатія. ІХС: дифузний кардіосклероз, СН II ст. Правобічна гіпостатична пневмонія. Анемія неуточнена.

Лікування: меронем 500 мг 2 рази/добу з 15.07.21 р. по 21.07.21 р., інфузійна терапія у рестриктивному режимі, дексаметазон, гепарин, контролок, лактіале, омнік, гептрал, солу-медрол, етамзилат натрію, альбумін 20 %, еритроцитарна маса, замісна ниркова терапія.

## КОРОТКІ ПОВІДОМЛЕННЯ

### Результати лабораторних та інструментальних досліджень Загальний аналіз крові

Дата	Нв, г/л	Ер., Т/л	Тр., Г/л	Л., Г/л	еоз., %	пал., %	сегм., %	лімф., %	мон., %	ШОЕ, мм/год
15.07	104	3,32	118	12,9	1	3	88	5	3	25
18.07	92	2,94	132	10,6	1	1	87	9	2	15
21.07	80	2,87	110	7,3	1	1	85	10	3	15
26.07	66	2,32	80	5,1	1	1	74	20	4	9
30.07	78	2,82	142	6,8	1	2	71	17	9	18
02.08	72	2,62	173	6	2	3	60	30	5	18
06.08	80	2,92	183	6	1	1	52	35	11	25
09.08	83	2,98	196	5,6	1	2	57	30	10	16

### Біохімічний аналіз крові

Показник	Дата								
	15.07	18.07	21.07	26.07	30.07	02.08	06.08	09.08	
АЛТ, МО/л	4,75	3,5	103	118,7	132,3	121,5	130,5	115	
АСТ, МО/л	2,53	1,4	84	71,5	62,5	57,2	68	57,8	
Загальний білірубін, мкмоль/л	143,7	230	85	48,2	33,2	27,6	22,2	21,6	
Прямий білірубін, мкмоль/л	78,2	120	81	39,8	10	24,5	21,1	19,3	
Загальний білок, г/л	55,7	59,5	53	53	59	59,5	60,4	59,9	
Глюкоза, г/л	5,9	6,4	6,1	5,6	4,78	4,2	4,7	5	
Креатинін, мкмоль/л	1121	950	740	127	102	108	97	98	
Сечовина, ммоль/л	41,5	50,7	53	15,4	10,1	9	9,5	8,6	
К, ммоль/л	5,03	4,74	4,72	3,88	4,57	4,5	4,98	-	
Na, ммоль/л	139	139,1	137	138,5	139	132	141,3	-	

### Коагулограма

Показник	Дата						
	15.07	19.07	22.07	26.07	30.07	06.08	
АЧТЧ, с	30	33	19,4	17,4	17,9	29,1	
Протромб. час, с	15	13	10,2	14,5	11,3	10	
ПТІ, %	75,3	84,6	98	75,8	97,3	110	
МНВ	1,27	1,18	1	1,4	1	0,91	

### Загальний аналіз сечі

Показник	Дата							
	16.07	19.07	22.07	26.07	30.07	02.08	09.08	
Білок, г/л	0,326	0,18	0,111	0,106	Сліди	0,033	0,065	
Лейкоцити, в полі зору	18-21	20-24	8-11	45-55	10-12	20-25	10-13	
Еритроцити, в полі зору	густо п/з	густо п/з	54-58	65-85	-	2-3	поод.	

Внаслідок лікування стан хворого покращився. Виписаний під динамічний нагляд сімейного лікаря, кардіолога, нефролога за місцем проживання.

### Висновки

1. Діагностика лептоспірозу в умовах воєнного часу утруднена, що пов'язано з рядом об'єктивних причин – логістичні труднощі при транспортуванні зразків крові,

відсутність тест-систем для специфічної діагностики.

2. Ураження легень встановлено у більшості хворих на лептоспіроз (за результатами наших спостережень – у 7 з 8 пацієнтів).

3. Використання УЗД є перспективним методом для візуалізації уражень легень при лептоспірозі та потребує подальшого вивчення.

### Література

- Ahmed, A., Grobusch, M. P., Klatser, P. R., & Hartskeerl, R. A. (2012). Molecular approaches in the detection and characterization of Leptospira. *J Bacteriol Parasitol*, 3(2), 1-12.
- Abela-Ridder, B., Sikkema, R., & Hartskeerl, R. A. (2010). Estimating the burden of human leptospirosis. *International journal of antimicrobial agents*, 36, S5-S7.
- Public Health Center of the Ministry of Health of Ukraine. (2023). Infectious disease in the population of Ukraine. *phc.org.ua/kontrol-zakhvoryuvan*. Retrieved from <https://phc.org.ua/kontrol-zakhvoryuvan/inshi-infekciyni-zakhvoryuvannya/infekciyna-zakhvoryuvanist-naselennya-ukraini> [in Ukrainian].
- Vasylieva, N. A., Andreychyn M. A. (2016). *Leptospirosis: A Monograph*. Ternopil: TDMU [in Ukrainian].
- Duda, O. K., Kolesnyk, R. O., Sydorenko, V. V., Boyko, V. O., Vovk, I. O., Chegusov, P. V., Marunchak O. V. (2013). Pathogenetic aspects of lung damage in leptospirosis: a modern view. *Semeynaya medytsyna – Family medicine*, 5, 96-101 [in Ukrainian].
- Dolhnikoff, M., Mauad, T., Bethlem, E. P., & Carvalho, C. R. (2007). Leptospiral pneumonias. *Current opinion in pulmonary medicine*, 13(3), 230-235.
- Chawalparit, O., Charoensak, A., Niwattayakul, K., Suttinont, C., Losuwanaluk, K., Silpasakorn, S., & Suputtamongkol, Y. (2007). Radiographic chest findings and clinical correlations in leptospirosis. *JOURNAL-MEDICAL ASSOCIATION OF THAILAND*, 90(5), 918.
- Silva, J. J. P. D., Dalston, M. O., Carvalho, J. E. M. D., Setúbal, S., Oliveira, J. M. C. D., & Pereira, M. M. (2002). Clinicopathological and immunohistochemical features of the severe pulmonary form of leptospirosis. *Revista da Sociedade Brasileira de Medicina Tropical*, 35, 395-399.
- Wagenaar, J. F. P., Goris, M. G. A., Partiningrum, D. L., Isbandrio, B., Hartskeerl, R. A., Brandjes, D. P. M., ... & Van Gorp, E. C. M. (2010). Coagulation disorders in patients with severe leptospirosis are associated with severe bleeding and mortality. *Tropical Medicine & International Health*, 15(2), 152-159.
- Marotto, P. C., Ko, A. I., Murta-Nascimento, C., Seguro, A. C., Prado, R. R., Barbosa, M. C., ... & Eluf-Neto, J. (2010). Early identification of leptospirosis-associated pulmonary hemorrhage syndrome by use of a validated prediction model. *Journal of Infection*, 60(3), 218-223.
- Sehgal, S. C., Murhekar, M. V., & Sugunan, A. P. (1995). Outbreak of leptospirosis with pulmonary involvement in north Andaman. *The Indian journal of medical research*, 102, 9-12.
- Treveje, R. T., Rigau-Pérez, J. G., Ashford, D. A., McClure, E. M., Jarquín-González, C., Amador, J. J., ... & Spiegel, R. A. (1998). Epidemic leptospirosis associated with pulmonary hemorrhage–Nicaragua, 1995. *The Journal of infectious diseases*, 178(5), 1457-1463.

## CLINICAL ASPECTS OF LUNG DAMAGE IN LEPTOSPIROSIS

I. A. Anastasiy, O. A. Golubovska, D. M. Dudar, O. V. Riaba  
O. O. Bogomolets National Medical University

**SUMMARY.** The article presents clinical cases of leptospirosis with an emphasis on lung lesions in patients treated in the infectious diseases department of Kyiv City Clinical Hospital 4, the intensive care unit for infectious patients of Kyiv City Clinical Hospital 4 and Kyiv City Clinical Hospital 9 in 2021–2022. Our observations indicate the possible high efficiency of

using ultrasound in the diagnosis of lung lesions in leptospirosis. It is clear that the limited number of observations does not allow us to draw categorical conclusions, but in our opinion, lung ultrasound has a higher sensitivity compared to standard physical and radiological methods. In these cases, the pneumonia was accompanied by negligible physical changes, did not lead to respiratory failure, and did not require respiratory support.

**Key word:** leptospirosis; pneumonia; lung ultrasound; MAT.



**Відомості про авторів:**

Анастасій І. А. – канд. мед. наук, доцент кафедри інфекційних хвороб Національного медичного університету імені О. О. Богомольця; e-mail: likar93@gmail.com

Голубовська О. А. – докт. мед. наук, професорка, завідувачка кафедри інфекційних хвороб Національного медичного університету імені О. О. Богомольця; e-mail: ogolubovska@gmail.com

Дудар Д. М. – асистент кафедри інфекційних хвороб Національного медичного університету імені О. О. Богомольця; e-mail: evgraf1976@gmail.com

Ряба О. В. – аспірантка кафедри інфекційних хвороб Національного медичного університету імені О. О. Богомольця; e-mail: riabaola@gmail.com

**Information about the authors:**

Anastasiy I. A. – PhD, Associate professor of the Infectious Diseases Department, O. O. Bogomolets National Medical University; e-mail: likar93@gmail.com

Golubovska O. A. – MD, PhD, Professor, Head of the Infectious Diseases Department, O. O. Bogomolets National Medical University; e-mail:

Dudar D. M. – Assistant of the Infectious Diseases Department, O. O. Bogomolets National Medical University; e-mail: evgraf1976@gmail.com

Riaba O. V. – PhD student, assistant of the Infectious Diseases Department, O. O. Bogomolets National Medical University; e-mail: riabaola@gmail.com

Конфлікт інтересів: немає.

Authors have no conflict of interest to declare.

Отримано 18.03.2023 р.