

УДК 616.366-089.87-008.6:[616.36+616.361]-073:57.088.6

РАДІОНУКЛІДНА ДІАГНОСТИКА ПРИ ДОСЛІДЖЕННІ СТАНУ ГЕПАТОБІЛІАРНОЇ СИСТЕМИ ПІСЛЯ ОПЕРАТИВНОГО ВИДАЛЕННЯ ЖОВЧНОГО МІХУРА. ПОСТХОЛЕЦИСТЕКТОМІЧНИЙ СИНДРОМ

Адамович Ю.С., Романенко Г.О., Ткаченко М.М.

Національний медичний університет імені О.О. Богомольця, м. Київ, Україна

У статті показані можливості динамічної гепатобілісцинтиграфії для виявлення і динамічного спостереження при постхолецистектомічному синдромі. За даними наших спостережень було виявлено, що у пацієнтів з калькулезним холециститом після проведеної холецистектомії, самостійно функція паренхіми печінки повністю не відновлюється. Ступінь остаточного ураження гепатобіліарної системи знаходиться в прямій залежності від активності перебігу основного процесу, його тривалості, додержання рекомендацій лікаря та призначеної подальшої медикаментозної терапії. Методику ДГБСЦ доцільно більш широко застосовувати в практиці радіологічних відділень, особливо в спеціалізованих клініках для оцінки проведеного лікування та призначення подальшої медикаментозної терапії.

Ключові слова: холецистектомія, постхолецистектомічний синдром, жовчовивідні шляхи, динамічна гепатобілісцинтиграфія.

Вступ. Постхолецистектомічний синдром (ПХЕС) – збірне поняття, що прямо, або побічно пов'язано з операцією по видаленню жовчного міхура (Дадвани, Ветшев і Шулуто, 2000). Хворобливі зміни, що відбуваються в організмі після холецистектомії, різноманітні і далеко не завжди обмежуються жовчовивідними шляхами. Вважається, що основною причиною ПХЕС є порушення циркуляції жовчі. Видалення жовчного міхура, що виконує резервуарну функцію, порушує реологію жовчі і її кишково-печінкову циркуляцію (Шерлок і Дули, 2001). Поширеність ПХЕС, по даним різноманітних джерел, коливається в межах від 5 до 30%, в середньому 10-15%. За даним одного дослідження, у 26% пацієнтів після видалення жовчного міхура залишилися функціональні порушення, у 4% - пептичні язви, в 2,4% виник біль післяопераційної рани, в 1% виявили конкременти у протоках, 0,8% - наявність підпечінкового скупчення рідини, 0,4% - грижа післяопераційного рубця. За даним іншого дослідження було виявлено і доведено, що в 62% хворих симптоми менше виражені, ніж до операції. У 31% пацієнтів – симптоми були подібні за ступенем виразності та у 7% - симптоми стали носити більш сильний характер (Галеев, Тиммербулатов, Гарипов, 2001).

Також були виявлені вікові та статеві особливості виникнення ПХЕС. У пацієнтів віком 20-29 років частота виникнення даного синдрому складає 43%, 30-39 років – 27%, 40-49 років – 21%, 50-59 років – 26%, 60-69 – 31%. Розповсюдженість даного синдрому серед чоловіків становить приблизно 13-15%, серед жінок – 28-30% (Ильченко, 2006). Діагностика ПХЕС включає в себе велику кількість різноманітних візуалізуючих методів діагностики (Галкин, 2001).

Рентгенографія органів грудної клітки та черевної порожнини – дозволяє виявити ураження нижніх відділів легень, діафрагми та середостіння, в деяких випадках також проводять рентгенографію черевної порожнини. Рентгенологічне дослідження з використанням барієвої суміші дозволяє оцінити стан стравоходу (наявність гастроєзофагального рефлюксу), шлунку (наявність виразкового ураження) і тонкої кишки. Однак ці види дослідження в останній час використовуються рідше в зв'язку з кращою діагностикою цих уражень за допомогою фіброгастроуденографії (Галкин, 2001).

Ультразвукове дослідження (УЗД) – являється одним з основних методів діагностики в зв'язку з його неінвазивністю, швидкістю і простотою проведення дослідження, а також відсутністю променевого навантаження. Використовується в даному випадку для анатомічного дослідження печінки, жовчних шляхів, підшлункової залози та оточуючих тканин. Дає змогу достатньо часто виявити дилатацію загальної жовчної протоки (Галкин, 2001, Шерлок і Дули, 2001).

Комп'ютерна томографія може бути використана для виявлення ознак хронічного гепатиту, хронічного панкреатиту або злукової хвороби. Однак цей метод несе велике променеве навантаження і не може використовуватися для довготривалого моніторингу. Можливості магнітно-резонансної томографії схожі, але без променевого навантаження (Галкин, 2001).

Радіонуклідний метод, гепатобілісцинтиграфія (ГБСЦГ), на відміну від перерахованих, метод не тільки анатомо-морфологічний, а і функціональний. Дослідження фізіологічне, вимагає мінімальну підготовку пацієнта.

Розподіл обстеження хворих за статтю

Розподіл хворих за статтю	Хворі після холецистектомії	
	абс.	%
Жінки	9	61,9
Чоловіки	4	38,1
Всього	13	100

ента, і, що дуже важливо, несе низьке променеве навантаження на пацієнта (Кузнецов, Бронтвейн, Аронов, Харитонов і Аккуратова, 2003). Метод дозволяє визначати як поглинальну, так і видільну функції печінки, спостерігати за рухом жовчі по біліарному тракту, виявляти локалізацію «блоку», оцінювати компенсаторний стан загальної жовчної протоки та сфінктерів (Mathur, Soonawalla and Shah, 2000). Застосування ДГБСЦ у комплексі з іншими методами дає можливість отримати чітке уявлення про анатомічні особливості будови ГБС, наявності патологічних змін, у тому числі і функціонального характеру, для своєчасного і адекватного лікування хворих. Нажаль, ДГБСЦ не отримала широкого розповсюдження серед лікарів терапевтичного і хірургічного фаху. Це пов'язано, в першу чергу, із не інформованістю лікарів з можливостями цього методу, а в другу - з відсутністю радіологічних відділень у спеціалізованих клініках (Ткаченко, Романенко, Макаренко і Камінська, 2015)

Мета роботи. Метою нашої роботи було провести аналіз функціонального стану гепатобіліарної системи у хворих після холецистектомії.

Матеріали та методи. На кафедрі радіології та радіаційної медицини НМУ імені О.О. Богомольця було обстежено 13 хворих у віці 32 – 62 років після різних видів холецистектомії (калькульозні холецистити). Розподіл хворих наведено у табл. 1. За планом обстеження хворим проводилась внутрішньовенна динамічна гепатобілісцинтиграфія з радіофармацевтичним препаратом (РФП) Tc^{99m} -МЕЗИДА активністю 1,1 МБк/кг. Положення пацієнта – лежачі на спині, детектор розташовувався паралельно передній поверхні черевної стінки. Збір інформації починали одразу після внутрішньовенного введення РФП. Тривалість обстеження складала 60 хв, на 30 хв дослідження хворим давали жовчогінний сніданок (два сирих куря-

чих жовтка). Запис кадрів проводився щохвилини. Після закінчення дослідження проводили візуальний (якісний) аналіз, для визначення розмірів печінки, ступеню і рівномірності поглинання РФП, деформацій жовчних протоків, своєчасність надходження в кишку. Дані заносили до стандартного протоколу дослідження, розробленого на кафедрі радіології (рис. 1).

Для оцінки функціонального стану обирали зони для обробки інформації: серце, права частка печінки, загальна жовчна протока, сфінктер Одді, далі оцінювали кількісну інформацію про секреторну і екскреторну функцію печінки, стану загальної жовчної протоки, явищ холестазу, порушення діяльності сфінктера Одді.

Результати та обговорення

ДГБСГ, проведена у 13 хворих з видаленим жовчним міхуром показала, що у хворих час максимального накопичення РФП у гепатоцитах залишається уповільненим. Аналогічна тенденція зберігалась і при аналізі часу напіввиведення РФП, що свідчить про взаємозв'язок між секреторною і екскреторною здатністю гепатоцитів при тривалому існуючих запальних процесах і повністю не компенсується, навіть після прибирання чинника запалення. Дані наведені в табл. 2.

У хворих після холецистектомії оцінювався час появи, час максимуму, час латентного періоду по загальній печінковій протоці. Оцінка динамічних процесів позапечінкових жовчних ходів та порушення діяльності сфінктера Одді показала, що явища спазму і холестазу виражені помірно і не у всіх випадках.

Надходження РФП в дванадцятипалу кишку було в межах норми, але у 7-10% спостерігалось прискорене надходження невеликих порцій препаратів в кишку, зв'язане, мабуть, із слабкістю системи сфінктерів великого дуоденального сосочка.

Таблиця 2

Оцінка секреторної та екскреторної функції гепатоцитів

Показник	Параметри
T max. печінки (хв.)	16,1 ± 1,49
T 1/2 печінки (хв.)	44 ± 1,72
Індекс печінкового захвату	3,03 ± 1,04

Таблиця 3

Оцінка евакуаторної здатності жовчовивідних шляхів та сфінктера Одді

Показник	Параметри
T появи загального печінкового протоку (хв.)	11,3 ± 1,44
T max. для загального печінкового протоку (хв.)	34 ± 1,12
T латентного періоду (хв.)	8 ± 2,01
T появи кишечника (хв.)	16 ± 2,11

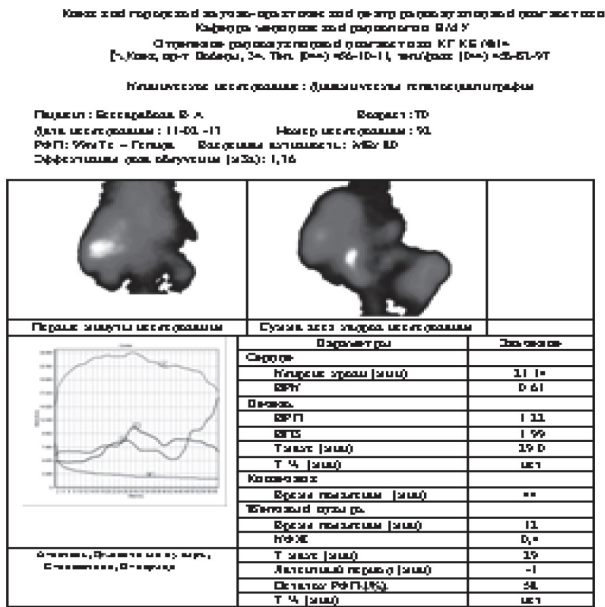


Рис. 1. Стандартний протокол дослідження.

Висновки

1. За даними наших спостережень було виявлено, що у пацієнтів з калькулезним холециститом після проведеної холецистектомії, самостійно функція паренхіми печінки повністю не відновлюється.

2. Ступінь остаточного ураження гепатобілярної системи знаходиться в прямій залежності від активності перебігу основного процесу, його тривалості, додержання ре-

РАДИОНУКЛИДНАЯ ДИАГНОСТИКА ПРИ ИССЛЕДОВАНИИ СОСТОЯНИЯ ГЕПАТОБИЛИАРНОЙ СИСТЕМЫ ПОСЛЕ ОПЕРАТИВНОГО УДАЛЕНИЯ ЖЕЛЧНОГО ПУЗЫРЯ. ПОСТХОЛЕЦИСТЭКТОМИЧЕСКИЙ СИНДРОМ

Адамович Ю.С., Романенко Г.О., Ткаченко М.Н.
 Национальный медицинский университет имени А.А.Богомольца, г. Киев, Украина

В статье показаны возможности динамической гепатобилисцинтиграфии для выявления и динамического наблюдения при постхолецистэктомическом синдроме. Выявлено, что у пациентов с калькулезным холециститом после проведенной холецистэктомии, самостоятельно функция паренхимы печени полностью не восстанавливается. Степень окончательного поражения пищеварительной системы находится в прямой зависимости от активности течения основного процесса, его продолжительности, соблюдения рекомендаций врача и дальнейшей медикаментозной терапии.

Ключевые слова: холецистэктомия, постхолецистэктомический синдром, желчевыводящие пути, динамическая гепатобилисцинтиграфия.

комендацій лікаря та призначеної подальшої медикаментозної терапії.

3. Об'єктивну оцінку стану гепатобілярної системи необхідно застосовувати для уточнення остаточної активності захворювання, ефективності запровадженого лікування, визначення субклінічних ознак хронізації і прогресування патологічного процесу в печінці.

4. Оцінку стану загальної жовчної протоки необхідно застосовувати для уточнення її функціонального стану і прогнозу подальшого перебігу постхолецистектомічного синдрому у пацієнтів.

5. Методику ДГБСЦ доцільно більш широко застосовувати в практиці радіологічних відділень, особливо в спеціалізованих клініках для оцінки проведеного лікування та призначення подальшої медикаментозної терапії.

У даній статті не має конфлікту інтересів.

Це дослідження не отримало ніякої фінансової підтримки від державної, громадської чи комерційної організації.

ЛІТЕРАТУРА

1. Галеев М. А., Тимурбулатов В. М., Гарипов Р. М. и др. Желчнокаменная болезнь и холецистит. М.: МЕДпресс-информ, 2001. 280 с.: ил.
2. Галкин В.А. Современные методы диагностики дискинезий желчного пузыря и некалькулезного холецистита // Тер. Архив. — 2001. - № 8. С. 37-38.
3. Дадвани С. А., Ветшев П. С., Шулуток А. М. и др. Желчнокаменная болезнь. М.: Видар-М, 2000. 139 с.
4. Ильченко А. А. Заболевания желчного пузыря и желчных путей: Рук-во для врачей. М.: Анахарсис. 2006. 448 с.: ил.
5. Кузнецов Н.А., Бронштейн А.Т., Аронов Л.С., Харитонов С.В., Аккуратова А.Ю. Роль динамической гепатобилисцинтиграфии в комплексной оценке состояния желчных протоков у больных острым холециститом. - Российский медицинский журнал. - Москва. - 2003. - № 6. - с. 15-18;
6. Mathur S. K., Soonawalla Z. F., Shah S. R. et al. Role of biliary scintiscan in predicting the need for cholangiography // Br. J. Surg. 2000. № 87 (2). P. 181-185.
7. Ткаченко М.М., Романенко Г.О., Макаренко А.В., Камінська А.Л. Аналіз результатів динамічної гепатобілісцинтиграфії при дискінезіях жовчовивідних шляхів у дітей // Український радіологічний журнал. — 2015. — Т. 23, вип. 3. — С. 63-65.
8. Шерлок Ш., Дули Дж. Заболевания печени и желчных путей. М.: ГЭОТАР-МЕД, 2001. 860 с.

RADIONUCLIDE DIAGNOSTICS TO STUDY OF HEPATOBILIARY SYSTEM AFTER SURGICAL REMOVAL OF THE GALLBLADDER. POSTCHOLECYSTECTOMICAL SYNDROME

Y. Adamovich, G. Romanenko, M. Tkachenko
 Bogomolets National Medical University, Kyiv, Ukraine

This article shows the possibility of dynamic hepatobiliary scintigraphy to identify and follow-up at postcholecystectomy syndrome. It was found that after cholecystectomy in patients with calculous cholecystitis the function of the liver parenchyma not fully recovered independently. The degree of the final defeat of the hepatobiliary system is directly dependent on the activity of the main flow of the process, its duration, adherence to physician recommendations and following prescribed further medication.

Keywords: cholecystectomy, postcholecystectomical syndrome, the biliary tract, the dynamic hepatobiliary scintigraphy.