



Е. Ю. Губская

Национальный медицинский университет имени А. А. Богомольца, Киев

Новый диагноз — микроскопический энтерит: определение, современные подходы к диагностике, дифференциальной диагностике и лечению

Обзор посвящен теме усовершенствования диагностики и лечения энтеропатий. Представлены современные взгляды на микроскопический энтерит, в частности определение понятия, причины формирования, особенности диагностики и подходы к лечению.

Ключевые слова: энтеропатии, микроскопический энтерит, целиакия, диагностика, лечение.

В практической деятельности гастроэнтерологи все чаще сталкиваются с трудно интерпретируемыми результатами гистологического анализа слизистой оболочки (СО) тонкой кишки (ТК). Особенно это касается минимальных изменений СО, сделать заключение по которым иногда крайне сложно. Недавно появился новый диагноз — «Микроскопический энтерит», несколько проясняющий диагностическую ситуацию, связанную с патологией тонкой кишки.

Микроскопические воспалительные изменения пищеварительного канала включают эозинофильный/лимфоцитарный эзофагит, гастрит и/или энтерит, лимфоцитарный и коллагенозный гастроэнтерит [29], колит и другие аутоиммунные заболевания [17, 39]. Микроскопический энтерит (МЭ) — диагностическая категория, предложенная в 2009 г. [25]. Клинически данное патологическое состояние ассоциируется с симптоматической мальабсорбцией [9, 45] или другими микронутриентными дефицитными состояниями. При анализе биоптатов выявляют микроскопические/субмикроскопические изменения СО ТК. Достоверные причины МЭ являются такие патологические состояния: целиакия [2], непереносимость глютена без целиакии

с микроскопическими/субмикроскопическими изменениями [5], болезнь микроворсин [38], общий переменный иммунодефицит, паразитарные и другие инфекции, включая *Helicobacter pylori* [27], состояния, индуцированные лекарственными препаратами (в первую очередь повреждение СО, вызванные нестероидными противовоспалительными препаратами (НПВП)), и воспалительные заболевания кишечника (ВЗК). Сопровождающая упомянутые патологические состояния мальабсорбция вызывается большим количеством этиологических факторов.

Концепция МЭ является попыткой объяснить специфические морфологические, микроскопические изменения СО ТК, потенциально вызывающие мальабсорбцию и другие клинические последствия [12, 32].

Текущее состояние вопроса и предпосылки для появления нового диагноза

Микроскопический энтерит был впервые описан в 2009 г. [25]. Клинически патологическое состояние ассоциируется с симптоматичной мальабсорбцией или микронутриентными дефицитами. Гистологически структура ворсинок СО ТК, как правило, сохранена, а эпителий инфильтрирован лимфоцитами, что часто сопровождается углублением (гиперплазией) крипт. Также мо-

жет иметь место повышение количества плазматических клеток, эозинофилов и других воспалительных элементов, обычно находящихся в собственной пластинке СО.

Первым открыл микроскопические изменения СО ТК и сообщил о них М. Marsh — создатель гистологической классификации целиакии [19]. Эту классификацию поначалу считали золотым стандартом диагностики целиакии, однако со временем пришло понимание ее неспецифичности, что связано с выявлением микроскопических изменений, подобных целиакии, на стадиях Marsh 0, I, II (рисунок), которые не позволяют дифференцировать разные по этиологии, не связанные с глютензависимыми реакциями, изменения СО ТК. Именно сходство микроскопических характеристик стадий изменения СО ТК обусловило появление нового диагноза — МЭ.

Важное значение для оценки гистологической картины СО ТК имеет количество интраэпителиальных лимфоцитов (ИЭЛ). Так, в здоровой СО двенадцатиперстной кишки (ДПК) этот показатель должен составлять не более 25 на 100 энтероцитов [7, 8, 22, 23].

Определение

Микроскопический энтерит — это морфологический диагноз и гистологическая характеристика. Данное состояние подразумевает наличие поражения СО ТК и микроскопических и субмикроскопических изменений, которые могут привести к микронутриентным дефицитам. МЭ является ранней стадией изменений СО при разных воспалительных заболеваниях ТК. При этом интестинальное воспаление дифференцируется от других патологий. Использование иммуногистохимических методик позволяет детальнее исследовать субмикроскопические изменения и улучшает понимание других микроскопических изменений, описанных М. Marsh и другими исследователями [7, 19].

Диагнозом МЭ ранее обозначали «функциональные» и другие неспецифические состояния ДПК и/или ТК, ассоциированные с микронутриентной мальабсорбцией. В качестве примера приведем целиакию с морфологически умеренно выраженной энтеропатией, которая клинически не всегда является действительно умеренной. Корреляция между гистологическими изменениями СО ТК у больных целиакией и ее клиническими проявлениями чаще всего отсутствует. Мальабсорбция возникает задолго до значительных атрофических изменений СО ТК [32].

Известные виды непереносимости глютена и злаков также характеризуются явлениями МЭ,

хотя имеют другие механизмы формирования. Так, возникновение целиакии вследствие употребления глютена обусловлено активацией механизмов естественного иммунитета и ТТГ-опосредованного дезаминирования, образованием HLA-DQ2-иммунных комплексов и активацией Т-лимфоцитов [13, 44]. По сравнению с целиакией аллергия на глютен или пшеницу связана с IgE-опосредованными или клеточными реакциями в ответ на аллерген (интралюминальный глютен и протеины пшеницы) [36]. Непереносимость глютена без целиакии — патологическое состояние, развивающееся у больных, не отвечающих диагностическим критериям целиакии или не имеющим аллергии на глютен/пшеницу, то есть является преимущественно диагнозом исключения.

Инфекции

Хорошо известна ассоциация между пептической язвой, неаутоиммунным хроническим гастритом, мальтомой и раком желудка с *H. pylori*-инфекцией, которая также является доказанной причиной МЭ. S.A. Mirbagheri и соавт. обнаружили, что *H. pylori*-инфицирование ассоциировано с наличием и степенью выраженности микроскопического дуоденита у лиц с функциональной диспепсией [20]. Проспективное исследование 90 больных с лимфоцитарным дуоденитом (ЛД) выявило, что в 24,4% случаев *H. pylori*-инфекция — это единственная причина патологических изменений СО ДПК. *H. pylori*-инфекция также является наиболее частой этиологической причиной ЛД и абдоминальной боли [3, 20].

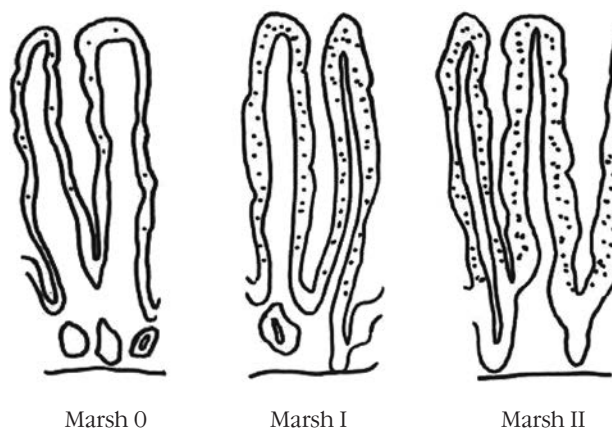


Рисунок. Схематическое изображение микроскопических изменений, свойственных целиакии, согласно классификации М. Marsh при неизменной структуре слизистой оболочки тонкой кишки, и являющихся характерными проявлениями микроскопического энтерита

К инфекционным МЭ принадлежат тропическая спру, постинфекционная мальабсорбция и паразитарные инфекции, включая лямблиоз и острицы.

Медикаментозные поражения слизистой оболочки тонкой кишки

НПВП и ацетилсалициловая кислота — широко известные причины МЭ. Установлено, что ацетилсалициловая кислота была причиной МЭ почти у 14 % больных ЛД [21, 30]. Повреждение СО ТК объясняется как непосредственным местным воздействием энтеротоксичных препаратов, так и энтеогепатической рециркуляцией и/или системным действием упомянутых препаратов. Язвообразованию предшествуют укорочение ворсинок СО ТК и эндотелиальный отек, рассматриваемые как ранние НПВП-индуцированные повреждения [17]. Недавно опубликовано сообщение о том, что олмесартан является причиной тяжелой спру-подобной энтеропатии [24, 41].

Системные воспалительные заболевания

Микроскопические изменения выявляют на ранних стадиях хронических воспалительных заболеваний, включая ВЗК и микроскопический колит. F. Vidal и соавт. (2010) [40] описали микроскопический дуоденит у 26,6 % больных с язвенным колитом.

Аутоиммунные заболевания

Аутоиммунные заболевания — это отдельная группа патологических состояний, ассоциированных с МЭ. К ним принадлежат ревматоидный артрит, псориаз, рассеянный склероз. Изменения СО являются результатом аутоиммунной энтеропатии, характеризующейся выработкой антиэнтероцитарных антител.

Микроскопический энтерит и мальабсорбция

Несмотря на макроскопически не измененную структуру СО ТК, определяемую при рутинных эндоскопических исследованиях как норму, микроскопические и субмикроскопические изменения, сопровождающие МЭ, могут приводить к ассоциированной с данной патологией мальабсорбции. Типичным примером является целиакия, при которой глубина и степень повреждения СО ТК не коррелируют с выраженностью мальабсорбции (Brag и соавт., 2007). В ретроспективном исследовании с участием 499 пациентов с целиакией установлено, что клинические проявления целиакии не коррелируют даже со степенью атрофии ворсинок (Brag и соавт., 2007).

Каковы причины мальабсорбции при микроскопических и субмикроскопических изменениях СО ТК? Воспалительный процесс, сопровождающий разные стадии энтеропатии, сопровождается снижением всасывания микронутриентов. Фактор некроза опухоли α и интерлейкин-1 — ключевые провоспалительные цитокины — оказывают прямое действие на интестинальную СО, что связано с процессами мальабсорбции [6, 10]. Подобные изменения также описаны при негастроэнтерологических опухолях, сопровождающихся системной выработкой цитокинов [6]. Активация интерлейкин-1 может нарушать транспорт железа прямой местной активацией или непрямым действием через выработку гепсидина. Сниженная абсорбция железа и повышенный уровень интерлейкина-6 характерны для пациентов с активной болезнью Крона в отличие от лиц в состоянии ремиссии [35, 37].

Диагностика

Использование термина «микроскопический энтерит» предполагается при выявлении микроскопических изменений СО ТК в соответствии с классификацией Marsh даже при неустановленной этиологии этих изменений по результатам серологических, генетических и гистологических исследований (уровень согласия экспертов — 100 %). Этиологию МЭ часто нельзя установить во время инициального скрининга, поэтому необходимо провести дополнительные исследования, охватывающие широкий спектр известных причин согласно приведенному ниже алгоритму.

Для установления причины МЭ необходимо тщательно провести сбор анамнеза и детально обследовать пациента (уровень согласия экспертов — 93 %). При сборе анамнеза особое внимание уделяют хроническим воспалительным заболеваниям и состояниям, медикаментозному анамнезу и симптоматике, связанной с нутритивными изменениями (уровень согласия экспертов — 100 %). При этом следует помнить, что хроническое воспаление, прием лекарственных препаратов и глютенная непереносимость являются наиболее частыми причинами МЭ. В отношении скрытых хронических воспалительных процессов необходимо выявлять внекишечные проявления последних, особенно артриты, воспалительные заболевания глаз и дерматологические проявления.

При сборе медикаментозного анамнеза особое внимание уделяют приему НПВП, ингибиторов ангиотензина II и других препаратов. Время, необходимое для восстановления СО ТК после приема энтеротоксичных препаратов, не известно.

Часто пациенты при оказании самопомощи прибегают к диете. Симптоматическое улучшение состояния больного на фоне аглиадиновой или безлактозной диеты может косвенно свидетельствовать о наличии разных видов непереносимости, например, непереносимости злаков (целиакия, непереносимость глютена без целиакии) или лактазной недостаточности.

Клиника микроскопического энтерита

Клинические проявления МЭ сходны и не зависят от этиологических факторов заболевания. Как правило, они характеризуются наличием гастроэнтерологической симптоматики — абдоминальным дискомфортом, вздутием, стеатореей, хронической диареей или запором и системными, внекишечными проявлениями по типу сонливости и общей слабости, повышенной утомляемости. Могут иметь место повышение активности печеночных трансаминаз, специфический микронутриентный дефицит и снижение массы тела [33]. Некоторые исследования свидетельствуют о том, что синдром раздраженного кишечника также может сопровождаться умеренно выраженной энтеропатией [27, 34], а A. Fritsher-Ravens и соавт. продемонстрировали, что употребление непереносимой пищи лицам с синдромом раздраженного кишечника может стать причиной как быстрого увеличения содержания ИЭЛ в интестинальной СО, так и повышения межклеточной проницаемости [11].

Обследование лиц с МЭ включает обязательное выполнение рутинных анализов крови, включая печеночные и почечные пробы, определение концентрации ионов кальция, сывороточного железа, витамина В₁₂, фолатов, тиреоидной функции, уровня сывороточных иммуноглобулинов, серологических тестов для диагностики целиакии, исследования на *H. pylori*-инфекцию и НЛА-типирование (уровень согласия экспертов — 100%). Это позволяет выявить этиологию МЭ и оценить микронутриентную недостаточность. У лиц с негативными результатами серологических тестов на наличие целиакии и неустановленной этиологией рекомендуют назначить аглиадиновую диету для выявления потенциальной непереносимости глютена без целиакии [4, 11, 15].

Также выполняют колоноскопию, в идеале — с интубацией терминального отдела подвздошной кишки и множественной биопсией СО толстой и подвздошной кишки. Морфологическое исследование СО толстой кишки необходимо для выявления микроскопического колита (уровень согласия экспертов — 80%). Микроскопический колит имеет клиническую картину, подобную

таковой при МЭ: абдоминальная боль, вздутие, хроническая диарея. Проведение верхней эндоскопии со множественными биопсиями (не менее четырех) из залуковичного отдела ДПК и двумя биопсиями из первой части ДПК необходимо для лиц с высоким риском целиакии. Также выполняют дополнительное исследование на наличие *H. pylori*-инфекции как причины лимфоцитарного гастрита и дуоденита (уровень согласия экспертов — 100%).

Лечение микроскопического энтерита

Из приведенных данных следует, что лечение МЭ зависит от его этиологии (уровень согласия экспертов — 100%).

При целиакии и непереносимости глютена без целиакии в качестве кардинальной меры назначают соответствующую диету с полным или частичным исключением глютена (уровень согласия экспертов — 100%).

При МЭ, связанном с *H. pylori*-инфекцией, проводят ее эрадикацию (уровень согласия экспертов — 93%). Лямблиоз эмпирически лечат метронидазолом. Другие установленные инфекционные этиологические агенты требуют назначения мебендазола или пиперазина.

Насколько это возможно, рекомендуется прекращение приема энтеротоксичных препаратов (НПВП, ацетилсалициловой кислоты, ингибиторов ангиотензина-II) (уровень согласия экспертов — 93%). Необходимо помнить о потенциальной энтеротоксичности олмесартана, прием которого ассоциирован с возникновением тяжелой энтеропатии.

Эозинофильный энтерит, характеризующийся необъяснимой интестинальной эозинофилией, часто ассоциирован с атопией или пищевой аллергией. Является актуальной проблемой гастроэнтерологии и одной из форм МЭ.

Выявление эозинофильного энтерита требует назначения соответствующей диеты (уровень согласия экспертов — 93%). Элиминационная гипоаллергенная диета или назначение элементной аминокислотной диеты может способствовать симптоматическому улучшению у некоторых пациентов, что не исключает необходимости назначения пероральных глюкокортикоидов.

Другие причины МЭ, включая системные воспалительные и аутоиммунные заболевания, нуждаются в лечении, назначаемом соответствующим специалистом.

Важно помнить о необходимости проведения повторных эндоскопических исследований для оценки эффективности назначенного лечения (уровень согласия экспертов — 87%).

Таким образом, этиологически обоснованная терапия необходима для достижения клинико-гистологического улучшения, особенно у больных с несколькими этиологическими факторами, которым предполагается назначение ступенчатого лечения с поэтапной оценкой его эффективности. Длительность неэффективного лечения должна быть минимизирована. При отсутствии эффекта от лечения необходим пересмотр этиологического диагноза. В случае персистенции симптоматики пациенты должны быть повторно обследованы эндоскопически и гистологически (уровень согласия экспертов — 87 %).

Выводы

Микроскопический энтерит — патологическое гистологическое состояние слизистой оболочки тонкой кишки, характеризующееся микроскопическими и субмикроскопическими изменениями, приводящими в микронутриентным дефицитам и соответствующей клинической симптоматике.

Микроскопический энтерит ассоциирован с некоторыми наиболее известными этиологиче-

скими факторами, а именно: всеми видами непереносимости глютена (целиакией, непереносимостью глютена без целиакии и аллергией на пшеницу), гастроинтестинальными инфекциями, аллергией, лекарственной терапией, системными воспалительными, включая воспалительные заболевания кишечника, и аутоиммунными заболеваниями. Постановка диагноза «Микроскопический энтерит» возможна при выявлении морфологических изменений слизистой оболочки тонкой кишки согласно классификации M. Marsh (0—II), особенно сопровождающихся проявлениями мальабсорбции.

К сожалению, новые представления о микроскопическом энтерите не позволяют практикам врачам четко определиться с диагностикой и тактикой ведения пациентов с микроскопическим энтеритом. Большое количество проблем этиологии, патогенеза, а следовательно, и лечения микроскопического энтерита, требуют решения.

Конфликта интересов нет.

Список литературы

1. Aziz I, Evans K.E., Hopper A.D. et al. A prospective study into the aetiology of lymphocytic duodenitis // *Aliment. Pharmacol. Ther.* — 2010. — Vol. 32. — P. 1392—1397.
2. Bhatnagar S., Gupta S.D., Mathur M. et al. Celiac disease with mild to moderate histologic changes is a common cause of chronic diarrhea in Indian children // *J. Pediatr. Gastroenterol. Nutr.* — 2005. — Vol. 41. — P. 204—209.
3. Brown I., Mino-Kenudson M., Deshpande V., Lauwers G.Y. Intraepithelial lymphocytosis in architecturally preserved proximal small intestinal mucosa: an increasing diagnostic problem with wide differential diagnosis // *Arch. Pathol. Lab. Med.* — 200. — Vol. 130. — P. 1020—1025.
4. Catanzaro R., Occhipinti S., Calabrese F. et al. Irritable bowel syndrome: new findings in pathophysiological and therapeutic field // *Minerva Gastroenterol. Dietol.* — 2014. — Vol. 60. — P. 151—163.
5. Catassi C., Bai J.C., Bonaz B. et al. Non-celiac gluten sensitivity: the new frontier of gluten related disorders // *Nutrients.* — 2013. — Vol. 5. — P. 3839—3853.
6. Chen H., Xu H., Dong J. et al. Tumor necrosis factor- α impairs intestinal phosphate absorption in colitis // *Am. J. Physiol. Gastrointest. Liver Physiol.* — 2009. — Vol. 296. — P. G775—G781.
7. Crowe P.T., Marsh M.N. Morphometric analysis of intestinal mucosa. VI—Principles in enumerating intra-epithelial lymphocytes // *Virchows Arch.* — 1994. — Vol. 424. — P. 301—306.
8. Dickson B.C., Streutker C.J., Chetty R. Coeliac disease: an update for pathologists // *J. Clin. Pathol.* — 2006. — Vol. 59. — P. 1008—1016.
9. Fernández-Bañares F., Carrasco A., García-Puig R. et al. Intestinal intraepithelial lymphocyte cytometric pattern is more accurate than subepithelial deposits of anti-tissue transglutaminase IgA for the diagnosis of celiac disease in lymphocytic enteritis // *PLoS One.* — 2014. — 9. — P. e101249.
10. Fiorucci G., Puxeddu E., Colella R. et al. Severe spruelike enteropathy due to olmesartan // *Rev. Esp. Enferm. Dig.* — 2014. — Vol. 10. — P. 142—144.
11. Fritscher-Ravens A., Schuppan D., Ellrichmann M. et al. Confocal endomicroscopy shows food-associated changes in the intestinal mucosa of patients with irritable bowel syndrome // *Gastroenterol.* — 2014. — Vol. 147. — P. 1012—20.e4
12. Galipeau H.J., Verdu E.F. Gut microbes and adverse food reactions: Focus on gluten related disorders // *Gut. Microbes.* — 2014. — Vol. 5. — P. 594—605.
13. Gujral N., Freeman H.J., Thomson A.B. Celiac disease: prevalence, diagnosis, pathogenesis and treatment // *World J. Gastroenterol.* — 2012. — Vol. 18. — P. 6036—6059.
14. Hischenhuber C., Crevel R., Jarry B. et al. Review article: safe amounts of gluten for patients with wheat allergy or coeliac disease // *Aliment. Pharmacol. Ther.* — 2006. — Vol. 23. — P. 559—575.
15. Holmes G. Non coeliac gluten sensitivity // *Gastroenterol. Hepatol. Bed Bench.* — 2013. — Vol. 6. — P. 115—119.
16. Kakar S., Nehra V., Murray J.A. et al. Significance of intraepithelial lymphocytosis in small bowel biopsy samples with normal mucosal architecture // *Am. J. Gastroenterol.* — 2003. — Vol. 98. — P. 2027—2033.
17. Kakar S., Nehra V., Murray J.A. et al. Significance of intraepithelial lymphocytosis in small bowel biopsy samples with normal mucosal architecture // *Am. J. Gastroenterol.* — 2003. — Vol. 98. — P. 2027—2033.
18. Lewis N.R., Holmes G.K. Risk of morbidity in contemporary celiac disease // *Exp. Rev. Gastroenterol. Hepatol.* — 2010. — Vol. 4. — P. 767—780.
19. Marsh M.N. Gluten, major histocompatibility complex, and the small intestine. A molecular and immunobiologic approach to the spectrum of gluten sensitivity («celiac sprue») // *Gastroenterol.* — 1992. — Vol. 102. — P. 330—354.

20. Mirbagheri S.A., Khajavirad N., Rakhshani N. et al. Impact of *Helicobacter pylori* infection and microscopic duodenal histopathological changes on clinical symptoms of patients with functional dyspepsia // *Dig. Dis. Sci.* — 2012. — Vol. 57. — P. 967–972.
21. Molina-Infante J., Santolaria S., Fernandez-Bañares F. et al. Lymphocytic enteropathy, HLA-DQ2/DQ8 genotype and wheat-dependent symptoms: non-celiac wheat sensitivity or Marsh I celiac disease? // *Am. J. Gastroenterol.* — 2013. — Vol. 108. — P. 451.
22. Robert M.E. Gluten sensitive enteropathy and other causes of small intestinal lymphocytosis // *Semin. Diagn. Pathol.* — 2005. — Vol. 22. — P. 284–294.
23. Robert M.E., Ament M.E., Weinstein W.M. The histologic spectrum and clinical outcome of refractory and unclassified sprue // *Am. J. Surg. Pathol.* — 2000. — Vol. 24. — P. 676–687.
24. Rosinach M., Esteve M., González C. et al. Lymphocytic duodenitis: aetiology and longterm response to specific treatment // *Dig. Liver. Dis.* — 2012. — Vol. 44. — P. 643–648.
25. Rostami K., Villanacci V. Microscopic enteritis: novel prospect in coeliac disease clinical and immuno-histogenesis. Evolution in diagnostic and treatment strategies // *Dig. Liver. Dis.* — 2009. — Vol. 41. — P. 245–252.
26. Rostami Nejad M., Rostami K., Yamaoka Y. Clinical and histological presentation of *Helicobacter pylori* and gluten related gastroenteropathy // *Arch. Iran Med.* — 2011. — Vol. 14. — P. 115–118.
27. Rostami-Nejad M., Haldane T., Aldulaimi D. et al. The role of celiac disease in severity of liver disorders and effect of a gluten free diet on diseases improvement // *Hepat. Mon.* — 2013. — Vol. 13. — P. e11893.
28. Rubio-Tapia A., Herman M.L., Ludvigsson J.F. et al. Severe sprue-like enteropathy associated with olmesartan // *Mayo Clin. Proc.* — 2012. — Vol. 87. — P. 732–738.
29. Rustagi T., Rai M., Scholes J.V. Collagenous gastroduodenitis // *J. Clin. Gastroenterol.* — 2011. — Vol. 45. — P. 794–799.
30. Santolaria S., Dominguez M., Alcedo J. et al. Lymphocytic duodenitis: etiological study and clinical presentations // *Gastroenterol. Hepatol.* — 2013. — Vol. 36. — P. 565–573.
31. Sbarbati A., Valletta E., Bertini M. et al. Gluten sensitivity and 'normal' histology: is the intestinal mucosa really normal? // *Dig. Liver Dis.* — 2003. — Vol. 35. — P. 768–773.
32. Sbarbati A., Valletta E., Bertini M. Gluten sensitivity and 'normal' histology: is the intestinal mucosa really normal? // *Dig. Liver. Dis.* — 2003. — Vol. 35. — P. 768–773.
33. Semrin G., Fishman D.S., Bousvaros A. et al. Impaired intestinal iron absorption in Crohn's disease correlates with disease activity and markers of inflammation // *Inflam. Bowel Dis.* — 2006. — Vol. 12. — P. 1101–1106.
34. Shahraki T., Rostami K., Shahraki M. et al. Microscopic Enteritis: clinical features and correlations with symptoms // *Gastroenterol. Hepatol. Bed Bench.* — 2012. — Vol. 5. — P. 146–154.
35. Sharma N., Laftah A.H., Brookes M.J. et al. A role for tumour necrosis factor alpha in human small bowel iron transport // *Biochem. J.* — 2005. — Vol. 390. — P. 437–446.
36. Srivastava A., Yachha S.K., Mathias A. et al. Prevalence, human leukocyte antigen typing and strategy for screening among Asian first-degree relatives of children with celiac disease // *J. Gastroenterol. Hepatol.* — 2010. — Vol. 25. — P. 319–324.
37. Suzuki S., Goncalves C.G., Meguid M.M. Catabolic outcome from non-gastrointestinal malignancy-related malabsorption leading to malnutrition and weight loss // *Curr. Opin. Clin. Nutr. Metab. Care.* — 2005. — Vol. 8. — P. 419–427.
38. Thoeni C.E., Vogel G.F., Tancevski I. et al. Microvillus inclusion disease: loss of Myosin vb disrupts intracellular traffic and cell polarity // *Traffic.* — 2014. — Vol. 15. — P. 22–42.
39. Veress B., Franzén L., Bodin L., Borch K. Duodenal intraepithelial lymphocyte-count revisited // *Scand. J. Gastroenterol.* — 2004. — Vol. 39. — P. 138–144.
40. Vidali F., Di Sabatino A., Broglia F. et al. Increased CD8+intraepithelial lymphocyte infiltration and reduced surface area to volume ratio in the duodenum of patients with ulcerative colitis // *Scand. J. Gastroenterol.* — 2010. — Vol. 45. — P. 684–689.
41. Wallace J.L. Mechanisms, prevention and clinical implications of nonsteroidal anti-inflammatory drug-enteropathy // *World J. Gastroenterol.* — 2013. — Vol. 19. — P. 1861–1876.
42. Whitaker J.K., West J., Holmes G.K., Logan R.F. Patient perceptions of the burden of coeliac disease and its treatment in the UK // *Aliment. Pharmacol. Ther.* — 2009. — Vol. 29. — P. 1131–1136.
43. Yachha S.K., Srivastava A., Mohindra S. et al. Effect of a gluten-free diet on growth and small-bowel histology in children with celiac disease in India // *J. Gastroenterol. Hepatol.* — 2007. — Vol. 22. — P. 1300–1305.
44. Zanini B., Caselani E., Magni A. et al. Celiac disease with mild enteropathy is not mild disease // *Clin. Gastroenterol. Hepatol.* — 2013. — Vol. 11. — P. 253–258.
45. Zanini B., Lanzarotto F., Villanacci V. et al. Clinical expression of lymphocytic duodenitis in «mild enteropathy» celiac disease and in functional gastrointestinal syndromes // *Scand. J. Gastroenterol.* — 2014. — Vol. 49. — P. 794–800.

О. Ю. Губська

Національний медичний університет імені О. О. Богомольця, Київ

Новий діагноз — мікроскопічний ентерит: визначення, сучасні підходи до діагностики, диференціальної діагностики та лікування

Огляд присвячено удосконаленню діагностики та лікування ентеропатій. Представлено сучасні погляди щодо мікроскопічного ентериту, зокрема визначення поняття, причини формування, особливості діагностики та підходи до лікування.

Ключові слова: ентеропатії, мікроскопічний ентерит, целиакія, діагностика, лікування.

O. Yu. Gubska

O. O. Bogomolets National Medical University, Kyiv

A new diagnosis of microscopic enteritis: definition, modern approaches to the diagnosis, differential diagnosis and treatment

The overview is devoted to the improvement of and treatment of enteropathies. The author presented the modern concepts of microscopic enteritis, including its definition, reasons of formation, peculiarities of diagnosis and approaches to its treatment.

Key words: enteropathy, celiac disease, microscopic enteritis, diagnosis, treatment.

Контактна інформація

Губська Олена Юріївна, д. мед. н., проф., зав. кафедри терапії, інфекційних хвороб та дерматовенерології

інституту післядипломної освіти

E-mail: gubskao@gmail.com

Стаття надійшла до редакції 12 квітня 2016 р.