

УДК 616.36-002-053.2:616.36-006.327

**В.С. Березенко<sup>1</sup>, М.Б. Дыба<sup>1</sup>, Х.З. Михайлюк<sup>1</sup>, О.М. Ткалик<sup>1</sup>,  
В.В. Крат<sup>1</sup>, В.Ф. Коробко<sup>2</sup>, Б.А. Тарасюк<sup>2</sup>**

## Можливості поєднання неінвазивних методів для оцінки стадії фіброзу печінки у дітей із хронічним гепатитом С

<sup>1</sup>ДУ «Інститут педіатрії, акушерства і гінекології імені академіка О.М. Лук'янової НАМН України», м. Київ

<sup>2</sup>Інститут променевої діагностики та ядерної медицини НАМН України, м. Київ

SOVREMENNAYA PEDIATRIYA.2018.6(94):14-21; doi 10.15574/SP.2018.94.14

**Мета:** оцінити стадію фіброзу печінки у дітей з хронічним гепатитом С (ХГС) за допомогою комбінації двох неінвазивних методів — інструментального (еластографія зсувної хвилі) та серологічних маркерів фіброзу (APRI, FIB-4).

**Матеріали і методи.** Обстежено 33 дитини віком 3–18 років з ХГС. Стадію фіброзу печінки визначали за індексом APRI, методом еластографії; 15 хворим проведено біопсію печінки. Стадії фіброзу <F2 за METAVIR відповідали показники APRI та еластографії печінки  $\leq 0,42$  та  $\leq 6,1$  кПа відповідно;  $\geq F2$  —  $\geq 0,5$  та  $\geq 6,9$  кПа; F4 (цироз) —  $> 1$  та 11,5 кПа.

**Результати.** Індекс APRI у пацієнтів становив  $0,67 \pm 0,27$ ; еластографії печінки —  $6,7 \pm 2,2$  кПа; індексу FIB-4 —  $0,31 \pm 0,2$  (середнє±стандартне відхилення). Стадію фіброзу <F2 діагностовано у 15% (n=5) хворих за індексом APRI, методом еластографії відповідну стадію фіброзу діагностовано у 45% (n=15); морфологічним дослідженням біоптатів печінки — у 20% (n=3);  $\geq F2$  — у 54% (n=18), у 18% (n=6) та у 60% (n=9) відповідно; F4 — у 15% (n=5), у 6% (n=2) та у 20% (n=3) відповідно. Незважаючи на те, що обрані критерії діагностики стадій фіброзу неінвазивними методами мали досить високу інформативність, при практичному застосуванні дані методи мають розбіжності у прогнозуванні стадії фіброзу печінки у дітей з ХГС.

**Висновки.** Застосування комбінації двох неінвазивних методик для прогнозування стадії фіброзу печінки може забезпечити надійний метод неінвазивного контролю прогресування захворювання печінки у дітей та суттєво зменшити кількість проведених біопсій.

**Ключові слова:** діти, хронічний гепатит С, фіброз, еластографія, APRI, FIB-4.

### Prospects of combining non-invasive techniques for stage estimation of hepatic fibrosis in children with chronic hepatitis C

**V.S. Berezenko<sup>1</sup>, M.B. Dyba<sup>1</sup>, H.Z. Mykhailiuk<sup>1</sup>, O.M. Tkalyk<sup>1</sup>, V.V. Krat<sup>1</sup>, V.F. Korobko<sup>2</sup>, B.A. Tarasyuk<sup>2</sup>**

<sup>1</sup>SI Institute of Pediatrics, Obstetrics and Gynecology named after academician O. Lukyanova of the National Academy of Medical Sciences of Ukraine<sup>1</sup>, Kyiv

<sup>2</sup>SI Institute of Nuclear Medicine and Radiation Diagnosis of NAMS of Ukraine, Kyiv

**Objective:** to estimate the hepatic fibrosis stage in children with chronic hepatitis C (CHC) using a combination of two non-invasive techniques — instrumental (shear-wave elastography) and serological; the latter is in detecting the markers of fibrosis (APRI, FIB-4).

**Materials and methods.** There were 33 children aged 3–18 years with CHC examined. The stage of hepatic fibrosis was diagnosed by the APRI index and elastography; besides, 15 patients underwent liver biopsy. The <F2 fibrosis stage corresponded to such APRI and liver elastography indicators as  $\leq 0.42$  and  $\leq 6.1$  kPa, respectively;  $\geq F2$  —  $\geq 0.5$  and  $\geq 6.9$  kPa; F4 (cirrhosis) —  $> 1$  kPa and 11.5 kPa, respectively.

**Results.** The APRI index in patients was  $0.67 \pm 0.27$ ; liver elastography —  $6.7 \pm 2.2$  kPa; the FIB-4 index was  $0.31 \pm 0.2$  (mean± standard deviation). The <F2 fibrosis stage was diagnosed in 15% (n=5) of patients according to APRI, and the corresponding stage of fibrosis was determined in 45% (n=15) of children via elastography; by means of morphological examination of liver biopsy specimens — in 20% (n=3) of patients;  $\geq F2$  was diagnosed in 54% (n=18), in 18% (n=6) and in 60% (n=9), respectively; F4 — in 15% (n=5), in 6% (n=2) and in 20% (n=3), respectively. Despite the fact that the selected diagnostic criteria of the fibrosis stages by means of non-invasive techniques had a sufficiently high informational value, in practical application these methods have differences in predicting the liver fibrosis stage in children with chronic hepatitis C.

**Conclusions.** Using a combination of two non-invasive techniques to predict the stage of liver fibrosis can provide a reliable method of non-invasive control of the liver disease progression in children and significantly reduce the number of biopsies performed.

**Key words:** children, chronic hepatitis C, fibrosis, elastography, APRI, FIB-4.

### Возможности сочетания неинвазивных методов для оценки стадии фиброза печени у детей с хроническим гепатитом С

**В.С. Березенко<sup>1</sup>, М.Б. Дыба<sup>1</sup>, Х.З. Михайлюк<sup>1</sup>, А.Н. Ткалик<sup>1</sup>, В.В. Крат<sup>1</sup>, В.Ф. Коробко<sup>2</sup>, Б.А. Тарасюк<sup>2</sup>**

<sup>1</sup>ГУ «Інститут педіатрії акушерства і гінекології імені академіка Е.М. Лук'янової НАМН України», г. Київ

<sup>2</sup>ГУ «Інститут лучевої діагностики і ядерної медицини НАМН України», г. Київ

**Цель:** оценить стадию фиброза печени у детей с хроническим гепатитом С (ХГС) при помощи комбинации двух неинвазивных методов — инструментального (эластография сдвиговой волны) и серологических маркеров фиброза (APRI, FIB-4).

**Пациенты и методы.** Обследовано 33 ребенка в возрасте 3–18 лет с ХГС. Стадию фиброза печени определяли по индексу APRI, методом эластографии; 15 больным проведена биопсия печени. Стадии фиброза <F2 по METAVIR отвечали показатели APRI и эластографии печени  $\geq 0,42$  и  $\geq 6,1$  кПа соответственно;  $\geq F2$  —  $\leq 0,5$  и  $\geq 6,9$  кПа; F4 (цироз) —  $> 1$  и 11,5 кПа.

**Результаты.** Индекс APRI у пациентов составлял  $0,67 \pm 0,27$ ; FIB-4 —  $0,31 \pm 0,2$ , эластография печени —  $6,7 \pm 2,2$  кПа (среднее±стандартное отклонение). Стадию фиброза <F2 диагностировали у 15% (n=5) больных по индексу APRI, методом эластографии соответствующую стадию фиброза диагностировали у 45% (n=15); морфологическим исследованием биоптатов печени — у 20% (n=3);  $\geq F2$  — у 54% (n=18), у 18% (n=6) и у 60% (n=9) соответственно; F4 — у 15% (n=5), у 6% (n=2) и у 20% (n=3) соответственно. Несмотря на то, что выбранные критерии диагностики стадий фиброза неинвазивными методами имели достаточно высокую информативность, при практическом применении данные методы имеют различия в прогнозировании стадии фиброза печени у детей с ХГС.

**Выводы.** Применение комбинации двух неинвазивных методик для прогнозирования стадии фиброза печени может обеспечить надежный метод неинвазивного контроля прогрессирования заболевания печени у детей и существенно уменьшить количество проведенных биопсий.

**Ключевые слова:** дети, ХГС, фиброз, эластография, APRI, FIB-4.

## Вступ

Сьогодні в світі головною причиною розвитку хронічних захворювань печінки є інфікування вірусом гепатиту С (ВГС) [17]. За даними Всесвітньої організації охорони здоров'я, 71 млн людей інфіковані ВГС. В Україні, за оціночними даними [16], близько 3% населення країни інфіковано ВГС, водночас, за даними МОЗ України, станом на 2017 рік під диспансерним наглядом перебуває лише 6952 хворих, серед яких 473 дітей.

Протягом останніх 20 років досліджено особливості та прогнозування перебігу ВГС-інфекції, покращилася діагностика та методи лікування. У лікуванні хронічної HCV-інфекції дітей до 12 років використовують комбінацію пегільованого інтерферону (Пег ІФН) з рибавірином, ефективність якої є недостатньо високою і залежить від багатьох факторів (генетичних особливостей вірусу і пацієнта, супутніх захворювань, стану імунної системи та стадії фіброзу печінки). Наявність у пацієнтів стадії фіброзу F2 за METAVIR є критерієм відбору пацієнтів для проведення ПВТ пегільованими інтерферонами в комбінації з рибавірином. Вибір режиму лікування, прогнозування ефективності терапії та розвиток ускладнень у хворих з хронічним гепатитом С (ХГС) залежить від стадії фіброзу печінки.

Із 2013 року у лікуванні ХГС у дорослих використовують високоефективні препарати прямої противірусної дії (ППД). Із 2017 року вони дозволені для лікування дітей старших 12 років. Висока ефективність препаратів ППД (>90%), хороший комплаєнс, незначні побічні явища та можливість лікувати пацієнтів з цирозом печінки дозволяють практично без обмежень призначати препарати ППД усім хворим на ВГС [15]. Тому визначення стадії фіброзу печінки у хворих на ВГС поступово набуває іншого значення. Важливим є виявлення пацієнтів із цирозом печінки та прогресуючим фіброзом (особливо пацієнтів з фіброзом та цирозом печінки, які вже отримали противірусну терапію). Для країн з обмеженим фінансуванням, до яких належить і Україна, принциповим є питання першочерговості отримання противірусної терапії, і саме прогресуючий фіброз є критерієм такого відбору.

Даними багатьох досліджень доведено, що майже 90% інфікованих ВГС дітей не мають клінічних ознак захворювання при стадії фіброзу печінки F1-F2 за METAVIR та 60% — при стадії фіброзу F3. Також у пацієнтів

із виразним фіброзом можуть бути нормальними показники трансаміназ у сироватці крові. Тому, відповідно до сучасних рекомендацій EASL [9], оцінку фіброзу печінки рекомендовано проводити всім пацієнтам до початку терапії незалежно від рівня АЛТ.

Відповідно до міжнародних рекомендацій, для оцінки стадії фіброзу печінки у інфікованих ВГС дітей рекомендується застосовувати неінвазивні методи. Біопсія печінки може бути показана у випадках підозри на змішану етіологію захворювання печінки (метаболічний синдром, автоімунний гепатит, хвороби накопичення). У країнах із низьким та середнім рівнем доходу також рекомендується використовувати неінвазивні серологічні маркери фіброзу (індекс APRI або FIB-4), які є доступними, простими у виконанні та дешевими. З метою підвищення точності визначення стадії фіброзу EASL рекомендує застосовувати комбінацію серологічних маркерів фіброзу з неінвазивною інструментальною методикою визначення фіброзу печінки — еластографією (визначення жорсткості паренхіми печінки). Сьогодні проведена велика кількість досліджень у дорослих та нечисленні дослідження у дітей щодо точності оцінки стадії фіброзу за допомогою таких методів [8,10,12–14,24].

Неінвазивні методи оцінки стадії фіброзу печінки мають високі показники специфічності та чутливості у виявленні двох стадій фіброзу — F0 (відсутність фіброзу печінки) та F4 (цироз печінки) і є менш ефективними для виявлення проміжних стадій фіброзу печінки [9]. Тому сьогодні, з метою підвищення діагностичної точності, у пацієнтів з гепатитом С пропонуються стратегії діагностики стадії фіброзу печінки, що поєднують два методи (серологічні маркери та еластографія печінки). Перевагою комбінування двох методів, таких як еластографія та біомаркери, над комбінацією двох біомаркерів є те, що еластографія забезпечує вимірювання структури печінки, а біомаркери дозволяють оцінити як активність запального процесу, так і фіброз. Також у деяких дослідженнях доведено, що комбінація еластографії та біомаркерів може бути більш ефективною у діагностиці значного фіброзу (>F2 за Metavir) печінки.

**Мета:** вивчити можливість оцінки стадії фіброзу печінки у дітей з ХГС шляхом комбінації двох неінвазивних методів — серологічних маркерів фіброзу (індекс APRI, FIB-4) та інструментального методу (еластографія зсувної хвилі).

### Матеріал і методи дослідження

Обстежено 33 дитини віком 3–18 років з ХГС, які лікувалися у Центрі дитячої гепатології ДУ «ІПАГ НАМН України» у 2015–2017 рр. Верифікація діагнозу, відповідно до сучасних протоколів, проводилася за даними анамнезу, клінічного перебігу хвороби, лабораторних методів (біохімічні дослідження крові, імуноферментний аналіз, полімеразна ланцюгова реакція), інструментальних (ультразвукове обстеження органів черевної порожнини). У всіх пацієнтів були виключені автоімунні захворювання печінки, хвороба Вільсона, хронічний гепатит В. Активність гепатиту визначалася за рівнем АЛТ у сироватці крові (підвищення АЛТ до 3 норм – мінімальна активність, до 5 норм – низька, до 10 – помірна, більше 10 – висока) або за індексом гістологічної активності при морфологічному дослідженні біоптатів печінки [2]. Ультразвукове дослідження органів черевної порожнини проводили за допомогою приладу для ультразвукового дослідження ESAOTE Europe B.V. фірми MyLab Class C.

Стадію фіброзу печінки визначали неінвазивними та інвазивними методами. У всіх дітей було розраховано індекс APRI за загальноприйнятою формулою:  $APRI = (AST / (\text{верхня межа } AST)) \times 100 / \text{тромбоцити} (10^9/\text{л})$ ; індекс FIB-4 ( $FIB-4 = \text{Вік (роки)} \times AST / (\text{тромбоцити} (10^9/\text{л}) \times \text{корінь (АЛТ)})$ ). Усім дітям проведено еластографію печінки та 15 хворим – пункційну біопсію печінки з морфологічним дослідженням біоптатів.

Визначення жорсткості паренхіми печінки проводилось методом еластографії зсувної хвилі на сканері «Радмир ULTIMA» у ділянці правих міжреберних проміжків за допомогою трансабдомінального низькочастотного датчика та високочастотного датчика для поверхневих структур. Медіанне значення отриманих вимірів характеризувало жорсткість паренхіми печінки, результат виражався у кілопаскалях (кПа).

Пункційна біопсія печінки із морфологічним дослідженням біоптату печінки проведена 15 хворим на ХГС. Стадію фіброзу оцінювали за гістологічним індексом склерозу (ГІС) по METAVIR напівкількісно: 1 стадія фіброзу (F1) характеризується розширенням та появою портальних трактів зірчастої форми, друга (F2) – утворенням порто-портальних септ, третя (F3) – утворенням порто-септальних септ, четверта (F4) – псевдодольок.

Дослідження виконані відповідно до принципів Гельсінської Декларації. Протокол дослідження ухвалений Локальним етичним комітетом (ЛЕК) всіх зазначених у роботі установ. На проведення досліджень було отримано поінформовану згоду батьків дітей (або їхніх опікунів).

Незважаючи на велику кількість досліджень, присвячених пошуку точних критеріїв діагностики стадії фіброзу печінки, як методом еластографії, так і методом розрахунку індексів, сьогодні діагностична цінність неінвазивних методів в оцінці проміжних стадій фіброзу (F1, F2, F3) і у дорослих, і у дітей з ВГС є недостатньою. Водночас у багатьох дослідженнях з використанням ROC-аналізу (receiver operating characteristic) встановлено достатньо високий AUROC (англ. area under ROC curve, площа під ROC-кривою) для індексу APRI в оцінці стадії фіброзу  $<F2$ ,  $\geq F2$  та F4 у пацієнтів з ВГС. Однак результати досліджень відрізняються між собою як за показниками діагностичної цінності методик, так і за «точками відсічення» [7,8,10,12–14,21,23,24]. Для виявлення пацієнтів зі значним фіброзом чутливість та специфічність критерія вище 85% вважається достатньою, оскільки відсутні відповідні клінічні наслідки помилкових позитивних або хибних негативних результатів. У дослідженні ми використовували дані метааналізу для діагностики стадії фіброзу  $\geq F2$  (виразний фіброз) та F4 (цироз), за результатами якого AUROC для APRI як маркера фіброзу  $\geq F2$  становив 0,77; оптимальна «точка відсічення» – 0,5 (чутливість – 0,74, специфічність – 0,49); AUROC для APRI як маркера фіброзу F4 становив 0,89; оптимальна «точка відсічення» –  $>1$  (чутливість – 0,76, специфічність – 0,7) [14]. Для прогнозування стадії фіброзу  $<F2$  (низький ризик виразного фіброзу) застосовували показник індексу APRI  $\leq 0,42$  (чутливість – 0,95, специфічність – 0,5), прогностична цінність негативного результату (PV «-») – 95,4% [2].

Для оцінки стадії фіброзу печінки у хворих на ХГС лише в небагатьох наукових дослідженнях використовували індекс FIB-4. У цих публікаціях AUROC для стадії фіброзу  $\leq F2$  становив 0,85. У доступній літературі ми не знайшли валідизованих показників індексу FIB-4 для дітей [21,23].

Валідизація показників еластографії у дитячому віці проведена в небагатьох дослідженнях. Так, для прогнозування фіброзу печінки за METAVIR  $\geq F2$  у дітей рекомендують застосо-

Таблиця 1

Клінічна характеристика обстежених дітей з хронічним гепатитом С (n=33), M±SD

| Показник                                                          | Значення показника у дітей з ХГС |
|-------------------------------------------------------------------|----------------------------------|
| Стать (хлопчики), n (%)                                           | 22 (66,7)                        |
| Вік, роки:                                                        | Середній 9 [7–12]                |
| 3–5                                                               | 5 (16,1)                         |
| 6–10                                                              | 17 (51,5)                        |
| 11–18                                                             | 11 (33,3)                        |
| Генотип вірусу HCV, n (%):                                        |                                  |
| 1 генотип                                                         | 20 (60,6)                        |
| 2 генотип                                                         | 1 (3,0)                          |
| 3 генотип                                                         | 12 (36,4)                        |
| Жовтяниця, n (%)                                                  | 0                                |
| Спленомегалія, n (%)                                              | 5 (15,2)                         |
| Гепатомегалія, n (%)                                              | 11 (33,3)                        |
| Загальний білірубін (ммоль/л)                                     | 12,3±3,6                         |
| Загальний білок, г/л                                              | 71,8±5,4                         |
| АЛТ, МО/л                                                         | 103,0±97,8                       |
| АСТ, МО/л                                                         | 78,3±59,0                        |
| ГГТ, Од/л                                                         | 26,6±22,1                        |
| ЛФ, ммоль/л                                                       | 258,3±114,7                      |
| ПТІ, %                                                            | 83,1±9,9                         |
| МНО                                                               | 1,2±0,2                          |
| Активність ХГС, n (%)                                             |                                  |
| нормальний рівень трансаминаз                                     | 7 (21,2)                         |
| мінімальний (<3 норм АЛТ)                                         | 17 (51,5)                        |
| низький (3–5 норм АЛТ)                                            | 5 (15,2)                         |
| помірний (5–10 норм АЛТ)                                          | 4 (12,1)                         |
| високий (>10 норм АЛТ)                                            | 0                                |
| Індекс APRI                                                       | 0,67±0,27                        |
| Індекс FIB-4                                                      | 0,31±0,2                         |
| Жорсткість печінки, кПа                                           | 6,7±2,2                          |
| Стадія фіброзу (METAVIR) за індексом APRI,                        |                                  |
| < F2 (<0,42)                                                      | 5 (15,2)                         |
| ≥ F2 (≥ 0, 5 ≤ 1)                                                 | 18 (54,4)                        |
| F4 (> 1)                                                          | 5 (15,2)                         |
| > 0,42 < 0,5 («сіра» зона)                                        | 5 (15,2)                         |
| Стадія фіброзу (METAVIR) за даними еластографії, n (%)            |                                  |
| <F2 (<6,1)                                                        | 15 (45,4)                        |
| ≤F2 (≤6,9≥11,5)                                                   | 6 (18,2)                         |
| F4 (>11,5)                                                        | 2 (6,1)                          |
| >6,1<6,9 («сіра» зона)                                            | 10 (30,3)                        |
| Стадія фіброзу печінки за даними біопсії печінки (METAVIR) (n=15) |                                  |
| F0-1                                                              | 2 (13,3)                         |
| F2                                                                | 9 (60,0)                         |
| F3                                                                | 1 (6,7)                          |
| F4                                                                | 3 (20,0)                         |

увати показник щільності печінки  $\leq 6,9$  кПа; F3-F4 – 8,6 кПа, F4 – 11,5 кПа. Для прогнозування низького ризику фіброзу печінки (<F2) рекомендують застосовувати показник жорсткості печінки  $\leq 6,1$  кПа [3,12,13].

Отримані дані оброблені статистично з використанням пакету програм Statistica 6.1 та Excell 7.0. Для опису числових змінних використовувалася описова статистика, яка включала розрахунок середнього (M), стандартного квадратичного відхилення (SD), для опису категорійних змінних використовувались частоти та відсотки. Проводилася оцінка значущості відмінностей середніх у незалежних

вибірках за критерієм Манна–Вітні. Для оцінки напряму, сили і значущості кореляційного зв'язку між різними ознаками використовували непараметричний кореляційний аналіз Кендала ( $\tau$  коефіцієнт). Результати вважали вірогідними у разі  $p < 0,05$ .

### Результати дослідження та їх обговорення

Клінічна характеристика обстежених дітей наведена у таблиці 1. Середній вік обстежених дітей становив 9 (8–12) років.

Усі обстежені були з реплікацією HCV, у 60% пацієнтів встановлено 1 генотип вірусу, у 36% – 3 генотип, у 1 (3%) дитини – 2 генотип

вірусу. Майже 70% (n=24) дітей з ХГС не мали скарг, 30% пацієнтів мали скарги на підвищену втомлюваність. У жодної дитини не було жовтяниці в анамнезі (за винятком періоду новонародженості) та в період обстеження.

Лише 20% хворих на ХГС мали нормальні показники АЛТ у сироватці крові, оскільки переважна більшість з них направлялася в Центр дитячої гепатології з метою вирішення тактики противірусної терапії та для уточнення діагнозу з попереднім діагнозом «Криптогенний гепатит». Майже у половини пацієнтів встановлено мінімальний ступінь активності ХГС (n=17; 51,5%), низьку та помірну активність — у 15% та 12% відповідно. Із 15 пацієнтів, яким проведено біопсію печінки, лише 13% мали стадію фіброзу F0-F1, у 60% діагностовано стадію фіброзу F2, у 7% — F3, у 20% — F4. Достатньо висока частота виразного фіброзу у обстежених дітей пояснюється тим, що біопсія печінки була проведена тим пацієнтам, у яких за даними клінічних, лабораторних та інструментальних досліджень була підозра на наявність виразного фіброзу, що мало принципове значення для вирішення питання про призначення противірусної терапії.

Оцінка стадії фіброзу печінки у дітей з ХГС за показником індексів APRI та FIB-4 показала, що середні значення показника індексу

APRI у пацієнтів становили  $0,67 \pm 0,27$ , FIB-4 —  $0,31 \pm 0,2$ .

Розподіл обстежених дітей на дві підгрупи залежно від показника індексу APRI ( $<0,5$  та  $\geq 0,5$ ) показав, що діти з індексом APRI  $\geq 0,5$  мають достовірно вищі показники трансаміназ та дещо вищі показники міжнародного нормалізованого відношення (МНВ), але за рівнем інших досліджуваних показників не встановлено достовірних відмінностей (табл. 2). Слід зазначити, що в групі дітей з індексом APRI  $\geq 0,5$  достовірно вищими є показники індексу FIB-4 та жорсткості печінки за даними еластографії, ніж у групі дітей з індексом APRI  $< 0,5$ .

Проведений кореляційний аналіз у обстежених дітей встановив прямий сильний зв'язок між індексом APRI та FIB-4 ( $r=0,83$ ,  $p<0,05$ ), а також з показником жорсткості печінки в кПа ( $r=0,39$ ,  $p<0,05$ ) і зв'язок слабкої сили з АЛТ ( $r=0,26$ ,  $p>0,05$ ).

За нашими даними, лише у 15% (n=5) обстежених хворих за показниками індексу APRI ( $\leq 0,42$ ) діагностовано стадію фіброзу печінки  $< F2$ . З них у 4 за даними еластографії жорсткість печінки була  $\leq 6,1$  кПа (F0-F1), у 1 — 6,3 кПа ( $< F2$ ). Таким чином, показник індексу APRI  $\leq 0,42$  відповідає стадії фіброзу печінки F0-F1 ( $\leq 6,1$  кПа) за даними еластографії печінки у 100% обстежених пацієнтів.

Значення показника індексу APRI  $\geq 0,5$  ( $\geq F2$ ) встановлено у 23 (70%) дітей із ХГС. З них відповідну стадію фіброзу ( $\geq F2$ ) за даними еластографії мали лише 8 (24%) дітей. За даними морфологічного дослідження біоптату печінки із 10 хворих з індексом APRI  $\geq 0,5$  стадію фіброзу  $\geq F2$  встановлено у 9 (90%) пацієнтів.

Майже 40% (n=7) дітей з індексом APRI  $\geq 0,5$  ( $\geq F2$ ) мали показник жорсткості паренхіми печінки  $\leq 6,1$  кПа (F0-F1). У «сіру зону» ( $>6,1 < 6,9$  кПа) потрапили 35% (n=8) хворих з індексом APRI  $\geq 0,5$  ( $\geq F2$ ). Таким чином, група пацієнтів з індексом APRI  $\geq 0,5$  є дуже гетерогенною, майже кожний третій пацієнт потрапляє у «сіру зону» невизначеності (тобто немає чітких критеріїв наявності чи відсутності виразного фіброзу за даними еластографії).

Індекс APRI  $> 1$  мали п'ятеро пацієнтів з ХГС, за даними біопсії печінки тільки двоє з них мали цироз печінки, у одного хворого встановлено стадію фіброзу F3, а у двох — F2. У трьох хворих з індексом APRI  $> 1$  показники АЛТ перевищували 5 норм, у двох — перевищували дві норми. Отже, індекс APRI  $> 1$  можуть мати діти як зі стадією фіброзу F3-F4, так і з F2.

Таблиця 2

**Характеристика дітей з хронічним гепатитом С залежно від індексу APRI (абс.,%), M $\pm$ SD**

| Показник                                                          | Індекс APRI $< 0,5$ (n=10) | Індекс APRI $\geq 0,5$ (n=23) |
|-------------------------------------------------------------------|----------------------------|-------------------------------|
| АЛТ, МО/л                                                         | 46,4 $\pm$ 20,0            | 124,2 $\pm$ 100,6*            |
| АСТ, МО/л                                                         | 39,9 $\pm$ 11,6            | 92,7 $\pm$ 63,2*              |
| Тромбоцити $\times 10^9$ /л                                       | 265,1 $\pm$ 53,1           | 222,5 $\pm$ 61,6              |
| Білірубін, ммоль/л                                                | 10,0 $\pm$ 1,4             | 13,2 $\pm$ 3,8*               |
| Лужна фосфатаза, ммоль/л                                          | 260,8 $\pm$ 42,0           | 257,2 $\pm$ 134,6             |
| Загальний білок, г/л                                              | 71,1 $\pm$ 5,0             | 72,0 $\pm$ 5,7                |
| ГГТ, О/л                                                          | 18,0 $\pm$ 4,2             | 28,1 $\pm$ 23,7               |
| ПТІ, %                                                            | 83,8 $\pm$ 9,0             | 82,8 $\pm$ 10,4               |
| МНО                                                               | 1,2 $\pm$ 0,1              | 1,3 $\pm$ 0,3                 |
| APRI                                                              | 0,4 $\pm$ 0,1              | 0,8 $\pm$ 0,2*                |
| FIB-4                                                             | 0,2 $\pm$ 0,1              | 0,4 $\pm$ 0,2*                |
| Еластографія, кПа                                                 | 5,3 $\pm$ 0,8              | 7,3 $\pm$ 2,3*                |
| <F2 ( $\leq 6,1$ )                                                | 7 (70,0)                   | 7 (30,4)                      |
| $\geq F2$ ( $\geq 6,9 \leq 11,5$ )                                | 0                          | 6 (26,1)                      |
| F4 ( $> 11,5$ )                                                   | 0                          | 2 (8,7)                       |
| $> 6,1 < 6,9$ («сіра» зона)                                       | 3 (30,0)                   | 8 (34,8)                      |
| Стадія фіброзу печінки за даними біопсії печінки (METAVIR) (n=15) | n=5                        | n=10                          |
| F0-F1                                                             | 1 (20,0)                   | 1 (10,0)                      |
| F2                                                                | 3 (60,0)                   | 6 (60,0)                      |
| F3                                                                | 1 (20,0)                   | —                             |
| F4                                                                | —                          | 3 (30,0)                      |

Примітка: \* відмінність достовірна ( $p<0,05$ ).

При визначенні стадії фіброзу методом розрахунку індексу APRI ми встановили, що 15% (n=5) хворих знаходились в «сірій зоні» (індекс APRI >0,42 < 0,5), за даними еластографії усі вони мали показник жорсткості печінки < 6,9 кПа.

За даними еластографії середній показник жорсткості печінки у обстежених дітей становив 6,7±2,2 кПа (середнє±стандартне відхилення). Стадію фіброзу печінки <F2 (<6,1 кПа) діагностовано у 45% (n=15) хворих, ≥F2 (≥6,9≤11,5 кПа) – у 18% (n=6), F4 – у 6% (n=2). У «сірій зоні» (>6,1<6,9 кПа) знаходились 30% (n=10) пацієнтів.

Серед 15 дітей з показником щільності печінки ≤6,1 кПа (F0-F1) тільки 4 (27%) пацієнтів мали показник індексу APRI < 0,42 (F0-F1). Це свідчить про те, що діагностика стадії фіброзу печінки F0-F1 тільки методом еластографії є неточною і потребує застосування додаткових неінвазивних методів.

Як уже зазначалося, усі пацієнти з показниками жорсткості печінки ≥6,9≤11,5 кПа (n=6) мали індекс APRI ≥0,5. Таким чином, стадія фіброзу печінки ≥F2, визначена методом ела-

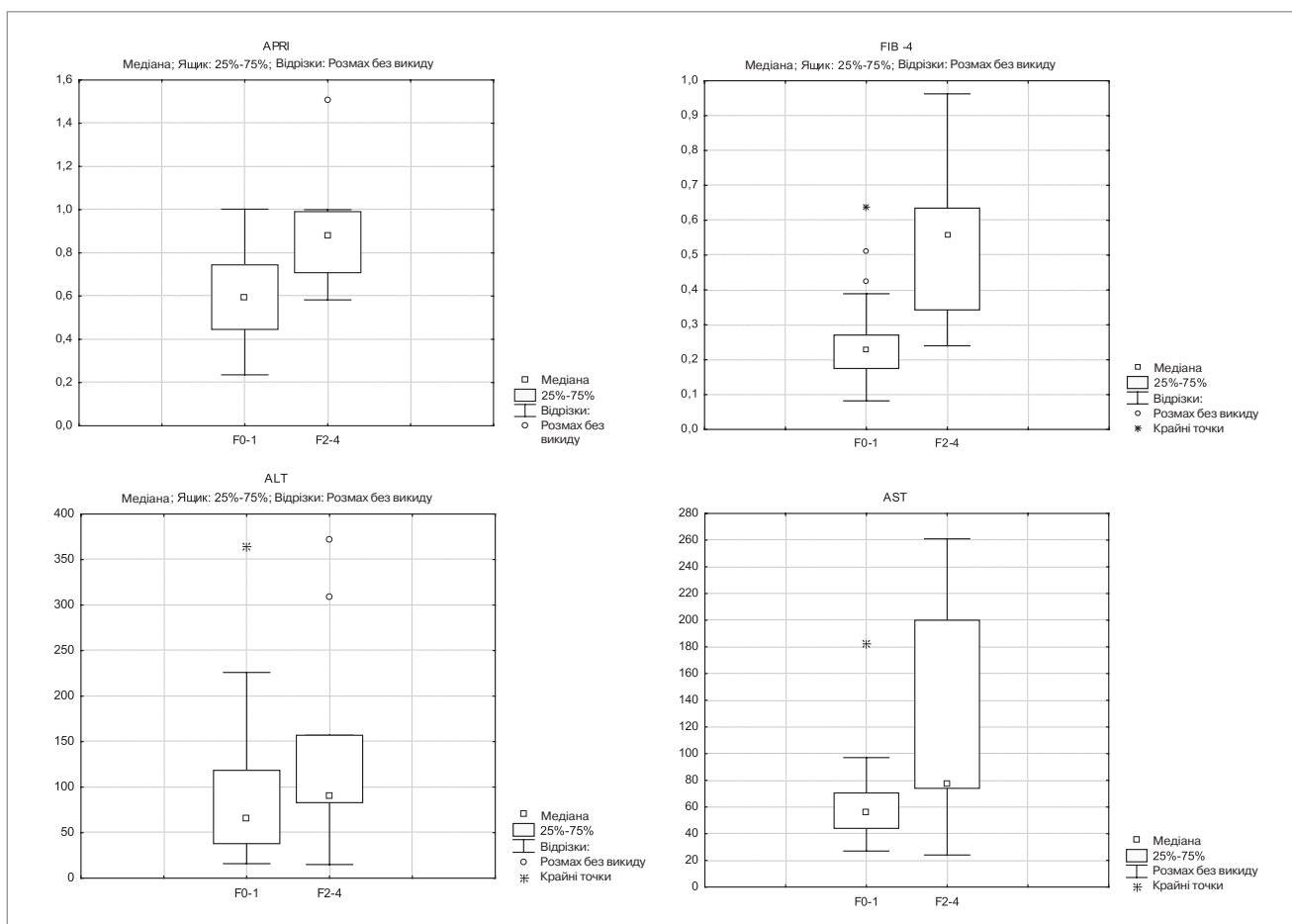
стографії, відповідає стадії фіброзу печінки ≥F2 за показником індексу APRI на 100%.

У двох пацієнтів з ХГС та показниками жорсткості печінки ≥11,5 кПа індекс APRI був ≥1, при морфологічному дослідженні біоптатів печінки у них діагностовано цироз.

Порівняння стадії фіброзу печінки, визначеної методом еластографії та морфологічним дослідженням (n=10), показало, що відповідність показників становила лише 50%. Згідно з результатами наших досліджень, стадія фіброзу печінки, визначена методом еластографії, була нижчою за визначену морфологічним методом.

Кореляційний аналіз в обстеженій групі дозволив встановити залежність показника еластографії у кПа від індексу APRI (r=0,56; p<0,05), FIB-4 (r=0,58; p<0,05) та рівня АСТ (r=0,49; p<0,05), не виявлено залежності від рівня АЛТ (r=0,19). Однак, за даними деяких досліджень, проведених у дорослих, встановлено вплив активності захворювання на показники еластографії [7].

Діти з показником жорсткості печінки ≥6,9 кПа (≥F2 за METAVIR) мали вірогідно вищі показники АСТ, індексу APRI, FIB-4 (рис.).



**Рис.** Показники індексу APRI, FIB-4, АЛТ, АСТ залежно від стадії фіброзу печінки у дітей з хронічним гепатитом С

Таблиця 3

**Характеристика дітей з хронічним гепатитом С залежно від показника жорсткості печінки (абс.,%), M±SD**

| Показник                                                         | <6,9 кПа (n=25) | ≥6,9 кПа (n=8) |
|------------------------------------------------------------------|-----------------|----------------|
| АЛТ, МО/л                                                        | 89,1±78,7       | 140,2±120,6    |
| АСТ, МО/л                                                        | 61,3±31,9       | 123,8±88,3*    |
| Тромбоцити x10 <sup>9</sup> /л                                   | 248,8±53,1      | 194,8±85,3*    |
| Білірубін, ммоль/л                                               | 12,0±3,6        | 13,1±3,7       |
| Лужна фосфатаза, ммоль/л                                         | 246,9±73,9      | 290,9±193,8    |
| Загальний білок, г/л                                             | 71,5±5,4        | 72,5±5,9       |
| ГГТ, О/л                                                         | 28,5±24,2       | 20,6±9,6       |
| ПТІ, %                                                           | 83,4±8,8        | 82,1±13,5      |
| МНО                                                              | 1,2±0,1         | 1,3±0,4        |
| Еластографія, кПа                                                | 5,7±0,8         | 9,4±2,6*       |
| APRI                                                             | 0,6±0,2         | 0,9±0,3*       |
| APRI<0,42                                                        | 5 (20)          | —              |
| APRI≥0,5                                                         | 15 (60)         | 8 (100)        |
| >0,42<0,5                                                        | 5 (20)          | —              |
| FIB-4                                                            | 0,25±0,1        | 0,5±0,2*       |
| Стадія фіброзу печінки за даними біопсії печінки (METAVIR): n=15 | n=7             | n=8            |
| F0                                                               | 1 (14,3)        | —              |
| F1                                                               | 2 (28,6)        | —              |
| F2                                                               | 4 (57,1)        | 6 (75,0)       |
| F3                                                               | —               | —              |
| F4                                                               | —               | 2 (25,0)       |

Примітка: \* — відмінність достовірна (p<0,05).

У групі пацієнтів з показником жорсткості ≥6,9 кПа показники АЛТ та АСТ у сироватці крові були вищими, але без достовірної різниці між групами (табл. 3). У групі дітей з показником жорсткості печінки ≥6,9 кПа встановлено вірогідно нижчу кількість тромбоцитів у сироватці крові. За іншими лабораторними показниками групи не мали достовірної різниці.

ватці крові. За іншими лабораторними показниками групи не мали достовірної різниці.

За нашими даними, індекс FIB-4 у обстежених хворих був достовірно вищим у пацієнтів з виразним фіброзом, що дозволить використовувати його у якості неінвазивного маркера фіброзу ≥F2 за METAVIR у дітей з ХГС.

### Висновки

1. Для визначення стадії фіброзу у дітей з ХГС доцільним є застосування двох неінвазивних методів, що дозволить знизити частоту проведення біопсії печінки та забезпечити надійний метод неінвазивного контролю прогресування гепатиту у цих хворих.

2. Значення індексу APRI<0,42 можна використовувати для діагностики стадії фіброзу F0–F1. За інших показників індексу APRI необхідно рекомендувати проведення еластографії печінки.

3. Показник жорсткості паренхіми печінки ≥6,9 кПа за даними еластографії печінки у дітей з ХГС може самостійно використовуватись для прогнозування стадії фіброзу ≥F2.

4. Якщо за даними еластографії отримано показники жорсткості печінки <6,9 кПа, з метою мінімізації ризику неправильної діагностики виразного фіброзу печінки додатково необхідно визначити індекс APRI. Підтверджуючим критерієм є значення індексу APRI≥0,5.

Автори заявляють про відсутність конфлікту інтересів.

### ЛІТЕРАТУРА

- Учайкин ВФ, Нисевич НИ, Чередниченко ТВ. (2003). Вирусные гепатиты от А до ТТV. Москва: Новая волна:432.
- Царьова ОВ. (2017). Клініко-діагностичні критерії прогресування хронічних вірусних гепатитів В та С у дітей. Київ:170.
- Andersen SB, Ewertson C, Carlsen JF, Henriksen BM, Nielsen MB. (2016, Oct.). Ultrasound Elastography Is Useful for Evaluation of Liver Fibrosis in Children-A Systematic Review. J Pediatr Gastroenterol Nutr. 63(4):389–99. doi 10.1097/MPG.0000000000001171.
- Boursier J, de Ledinghen V, Zarski JP et al. (2011). A new combination of blood test and Fibroscan for accurate non-invasive diagnosis of liver fibrosis stages in chronic hepatitis C. Am J Gastroenterol.106:1255–1263.
- Boursier J, de Ledinghen V, Zarski JP et al. (2012). Comparison of eight diagnostic algorithms for liver fibrosis in hepatitis C: new algorithms are more precise and entirely noninvasive. Hepatology.55:58–67.
- Castera L, Sebastiani G, Le Bail B et al. (2010). Prospective comparison of two algorithms combining non-invasive methods for staging liver fibrosis in chronic hepatitis C. J Hepatol.52:191–198.
- Castera L, Vergniol J, Foucher J et al. (2005). Prospective comparison of transient elastography, Fibrotest, APRI, and liver biopsy for the assessment of fibrosis in chronic hepatitis C. Gastroenterology.128:343–350.
- Degos F, Perez P, Roche B et al. (2010). Diagnostic accuracy of FibroScan and comparison to liver fibrosis biomarkers in chronic viral hepatitis: a multicenter prospective study (the FIBROSTIC study). J Hepatol.53:1013–1021.
- EASL Recommendations on Treatment of Hepatitis C 2018. (2018, Aug). J Hepatol. 69;2:461–511. <https://doi.org/10.1016/j.jhep.2018.03.026>.
- European Association for Study of Liver; Asociacion Latinoamericana para el Estudio del Hígado. EASL-ALEH Clinical Practice Guidelines: Non-invasive tests for evaluation of liver disease severity and prognosis (2015, Jul). J Hepatol. 63;1:237–264. <https://doi.org/10.1016/j.jhep.2015.04.006> PMID:25911335.
- Ferraioli G, Tinelli C, Malfitano A, Dal Bello B. (2012, Jul). Performance of real-time strain elastography, transient elastography, and aspartate-to-platelet ratio index in the assessment of fibrosis in chronic hepatitis C. Am J Roentgenol. 199(1):19–25. doi 10.2214/AJR.11.7517.
- Fitzpatrick E, Quaglia A, Vimalasvaran S, Basso MS, Dhawan A. (2013). Transient elastography is a useful noninvasive tool for the evaluation of fibrosis in paediatric chronic liver disease. J Pediatr Gastroenterol Nutr. 56:72–76 doi 10.1097/MPG.0b013e31826f2760]
- Lee CK, Mitchell PD, Raza R, Harney S, Wiggins SM, Jonas MM. (2018, Jul). Validation of Transient Elastography Cut Points to Assess Advanced Liver Fibrosis in Children and Young Adults: The Boston Children's Hospital Experience. J Pediatr. 198:84–89.e2. doi 10.1016/j.jpeds.2018.02.062.
- Lin Z, Xin Y, Dong Q et al. (2011). Performance of the aspartate aminotransferase-to-platelet ratio index for the staging of hepatitis

- C-related fibrosis: an updated meta-analysis. *Hepatology*. 53(3):726–736.
15. Mendes LC, Stucchi RS, Vigani AG. (2018, Apr). Diagnosis and staging of fibrosis in patients with chronic hepatitis C: comparison and critical overview of current strategies. *Hepat Med*. 3;10:13–22. doi 10.2147/HMER.S125234.
  16. Petruzzello A, Marigliano S, Loquercio G et al. (2016). Global epidemiology of hepatitis C virus infection: An up-date of the distribution and circulation of hepatitis C virus genotypes. *World J Gastroenterol*. 22:7824–40. doi 10.3748/wjg.v22.i34.7824
  17. Polaris Observatory HCV Collaborators. Global prevalence and genotype distribution of hepatitis C virus infection in 2015: a modelling study (2017). *Lancet Gastroenterol Hepatol*. 2:161–76. doi 10.1016/S2468–1253(16)30181–9
  18. Poynard T, de Ledinghen V, Zarski JP et al. (2012). Relative performances of FibroTest, Fibroscan, and biopsy for the assessment of the stage of liver fibrosis in patients with chronic hepatitis C: a step toward the truth in the absence of a gold standard. *J Hepatol*. 56:541–548.
  19. Poynard T, Ingiliz P, Elkrif L et al. (2008). Concordance in a world without a gold standard: a new non-invasive methodology for improving accuracy of fibrosis markers. *PLoS ONE*. 3:e3857.
  20. Stebbing J, Farouk L, Panos G, Anderson M, Jiao LR, Mandalia S et al. (2010). A meta-analysis of transient elastography for the detection of hepatic fibrosis. *J Clin Gastroenterol*. 44:214–219.
  21. Taisa Grotta Ragazzo, Denise Paranagua-Vezozzo, Fabiana Roberto Lima. (2017, Sep). Accuracy of transient elastography-FibroScan®, acoustic radiation force impulse (ARFI) imaging, the enhanced liver fibrosis (ELF) test, APRI, and the FIB-4 index compared with liver biopsy in patients with chronic hepatitis C. *Clinics (Sao Paulo)*. 72(9):516–525.
  22. Tsochatzis EA, Gurusamy KS, Ntaoula S, Cholongitas E, Davidson BR, Burroughs AK. (2011). Elastography for the diagnosis of severity of fibrosis in chronic liver disease: a meta-analysis of diagnostic accuracy. *J Hepatol*. 54:650–659.
  23. Vallet-Pichard A, Mallet V, Nalpas B et al. (2007). FIB-4: an inexpensive and accurate marker of fibrosis in HCV infection. Comparison with liver biopsy and Fibrotest. *Hepatology*. 46:32–36.
  24. Wai CT, Greenson JK, Fontana RJ et al. (2003). A simple noninvasive index can predict both significant fibrosis and cirrhosis in patients with chronic hepatitis C. *Hepatology*. 38:518–526.

## Сведения об авторах:

**Березенко Валентина Сергеевна** — д.мед.н., проф., руководитель отделения детской гепатологии ГУ «ИПАГ имени академика Е.М. Лукьяновой НАМН Украины», зав. каф. педиатрии №1 НМУ имени А.А. Богомольца. Адрес: г. Киев, ул. П. Майбороды, 8; тел. (044) 489-07-55.

**Дыба Марина Борисовна** — к.мед.н., ст.н.с. отделения детской гепатологии ГУ «ИПАГ имени академика Е.М. Лукьяновой НАМН Украины». Адрес: г. Киев, ул. П. Майбороды, 8; тел. (044) 489-07-55.

**Михайлюк Христина Зеновьевна** — врач ординатор отделения детской гепатологии, аспирант ГУ «ИПАГ имени академика Е.М. Лукьяновой НАМН Украины», ассистент каф. педиатрии №1 НМУ имени А.А. Богомольца. Адрес: г. Киев, ул. П. Майбороды, 8; тел. (044) 489-07-55.

**Ткалик Елена Николаевна** — к.мед.н., н.с. відділення дитячої гепатології ГУ «ИПАГ имени академика Е.М. Лукьяновой НАМН Украины». Адрес: г. Киев, ул. П. Майбороды, 8; тел. (044) 489-07-55.

Статья поступила в редакцию 20.08.2018, принята к печати 18.10.2018.



### Main topics:

- Lung ultrasound in paediatrics and neonatology
- Point-of care ultrasound in NICU and PICU care

#### **Abstract Submission Deadline:**

**January 15, 2019**

5 good reasons to attend this congress

- Learn the latest achievements and discoveries in line with ultrasound
- Learn how lung ultrasound is changing NICU and PICU care
- Present your scientific work and experience in lung ultrasound for critically ill patients
- Discover how you can learn and improve your lung ultrasound skill with appropriate courses
- Meet the world's renowned critical care in lung ultrasound

**More information:** <https://www.mcascientificevents.eu/firstlaunch>