

УДК [616.833.191.6:616-001.1]:616.441-089
DOI <http://doi.org/10.30978/CEES-2022-3-15>

Травма зовнішньої гілки верхнього гортанного нерва в тиреоїдній хірургії



О. М. Науменко¹, М. В. Тарасенко¹,
С. В. Земсков¹, М. Ю. Болгов²

¹ Національний медичний університет імені О. О. Богомольця, Київ

² ДУ «Інститут ендокринології та обміну речовин імені В. П. Комісаренка НАМН України», Київ

Порушення голосу при тиреоїдектомії може виникнути через зовнішню компресію щитоподібної залози (ЩЗ) на гортань, ендотрахеальну інтубацію, розшарування шийних м'язів, гематоми та порушення іннервації гортані, що виявляється у вигляді травми поворотного (ПГН) та верхнього гортанного нерва (ВГН) [1]. Ця проблема є актуальною, незважаючи на вдосконалення діагностичних методів і техніки хірургічного лікування [2]. У ранній післяопераційний період дисфонія розвивається у 90 % хворих і зберігається від 3 до 6 міс у 11—15 % випадків [3]. Поворотний гортанний нерв, а також зовнішня гілка ВГН можуть бути тимчасово або постійно пошкоджені. Прогнозована частота травм ВГН варіює від 0,3 до 13,0 %, травм ПГН — від 5,0 до 10,0 %, вони є тимчасовими у 5 % випадків і постійними — у 0,5—2,0 % [4]. Тісний зв'язок ВГН із судинами верхнього полюса ЩЗ свідчить про ризик ураження його під час дисекції верхнього полюса, перев'язки судин та видалення лімфовузлів у ділянці перснеподібного хряща.

Травму зовнішньої гілки ВГН дуже складно своєчасно виявити на відміну від травми ПГН, частота зареєстрованих хірургічних ушкоджень відрізняється залежно від методів, які використовують для діагностики травми [5]. Зовнішня гілка ВГН іннервує перснещитоподібний м'яз, який забезпечує натягнення голосової складки, що сприяє збільшенню висоти тону, тому при її ураженні мають місце клінічні вияви, пов'язані зі змінною тембральних характеристик голосу, зменшенням діапазону, висоти тону, втомулю після тривалого голосо-

вого навантаження, також може спостерігатися поперхування при прийомі рідини. Ці скарги значно погіршують якість життя пацієнта, особливо осіб голосомовних професій [5—7]. При огляді гортані порушень аддукції і абдукції голосових складок не відзначають. Найточнішим специфічним методом для діагностики ураження зовнішньої гілки ВГН є електронейроміографія гортані, яка дає змогу виявити повну або часткову денервацію нерва, але ця методика технічно складна у використанні та практично не застосовується у рутинній практиці [8]. У практичній медицині виявити ураження зовнішньої гілки ВГН та проводити динамічне спостереження за відновленням голосу допомагають сукупність специфічних скарг, методи відеоларингоскопії, відеоларингостробоскопії та спектрального аналізу голосу.

Мета роботи — проаналізувати частоту транзитного та перманентного ураження зовнішньої гілки верхнього гортанного нерва в хірургії щитоподібної залози на підставі змін ларингоскопічної картини і спектрального аналізу голосу.

МАТЕРІАЛИ ТА МЕТОДИ

Проведено проспективне одноцентрове дослідження у хірургічному відділенні Українського науково-практичного центру ендокринної хірургії, трансплантації ендокринних органів і тканин МОЗ України серед 241 прооперованих хворих з приводу раку ЩЗ, вузлового зобу та дифузного токсичного зобу віком від 15 до 76 років. Діагностику проводив лікар-отоларинголог за допомогою відеоларингоскопії,

Науменко Олександр Миколайович, д. мед. н., проф., перший проректор з науково-педагогічної роботи та післядипломної освіти, член-кореспондент НАМН України. E-mail: naumenko16@ukr.net. ORCID: <http://orcid.org/0000-0002-5244-707X>; Тарасенко Максим Васильович, к. мед. н., доцент. E-mail: maksim19t@gmail.com. ORCID: <http://orcid.org/0000-0002-4991-9910>; Земсков Сергій Володимирович, д. мед. н., проф., проректор з наукової роботи та інновацій, кафедра загальної хірургії № 1. E-mail: szemskov@yahoo.com. ORCID: <http://orcid.org/0000-0002-5039-1324>; Болгов Михайло Юрійович, д. мед. н., проф., провідний наук. співр. відділення хірургії ендокринних залоз. E-mail: mikebolgov@gmail.com. ORCID: <http://orcid.org/0000-0002-9011-9982>

© 2022 Автори • Опубліковано на умовах ліцензії CC BY-ND 4.0

відеоларингостробоскопії (гнучкий ендоскоп Stortz 1100UD1, жорсткий ендоскоп DCS-103E Pro Dr. Cam-score 70 %, ларингостробоскоп Olimpus), спектрального аналізу голосу (програма Praat, версія 5.1.12. та конденсаторний мікрофон Behringer C1U із діапазоном 8—22 000 Гц). Оцінювали такі показники голосу: частота основного тону гортані (Гц), частотний діапазон (різниця між максимальним і мінімальним значеннями), час максимальної фонації (с). Із показників ларингоскопічної картини досліджено натягнутість медіанного краю голосової складки, форму голосової щілини при фонації, рівень розташування голосових складок у вертикальній площині, симетричність коливань голосових складок за амплітудою, регулярність коливань голосових складок за частотою.

Огляд пацієнтів лікарем-оториноларингологом проводили до операції, в ранній післяопераційний період і через 6 та 12 міс після операції.

Для оцінки статистичної значущості відмінностей застосовували параметричний (t-критерій Стьюдента) та непараметричний (T-критерій Вілкоксона) критерії залежно від того, відповідали чи ні нормальному розподілу числові ряди, які вивчали.

Усі проведені процедури відповідали вимогам Гельсінської декларації 1964 р. з поправками.

РЕЗУЛЬТАТИ ТА ОБГОВОРЕННЯ

Клінічні ознаки травми зовнішньої гілки ВГН виявлено у 8 (3,3 %) хворих із 241 прооперованих, з них у 3 (37,5 %) чоловіків та 5 (62,5 %) жінок. Середній вік пацієнтів — $(45,6 \pm 5,2)$ року. До операції ці пацієнти не мали патологічних змін ларингоскопічної картини та порушення голосу. У ранній післяопераційний період вони мали слабкий, захриплий, монотонний голос, з неможливістю виконувати завдання з високим тоном та відзначали втому голосу при голосовому навантаженні. При огляді в усіх пацієнтів було відсутнє натягнення медіанного краю однієї голосової складки (рис. 1), голосова щілина мала асиметрично овальну форму (рис. 2), голосові складки розташовувалися на різному рівні у вертикальній площині (рис. 3), під час стробоскопічного огляду відзначено одностороннє порушення амплітуди та нерегулярні безсистемні коливання (рис. 4, 5). Усі досліджувані показники спектрального аналізу голосу мали статистично значуще погіршення в ран-




Рис. 1. Натягнутість медіанного краю «нерухомої» голосової складки

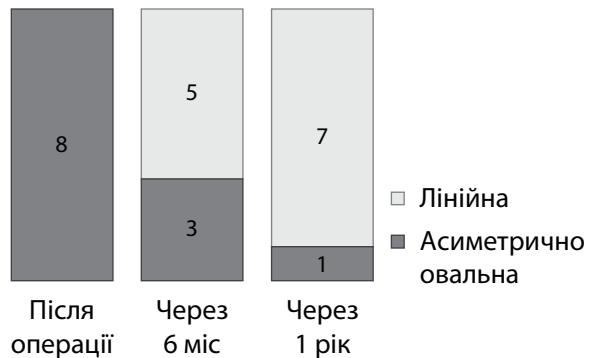


Рис. 2. Форма голосової щілини при фонації




Рис. 3. Рівень розташування голосових складок у вертикальній площині




Рис. 4. Синхронність коливань за амплітудою

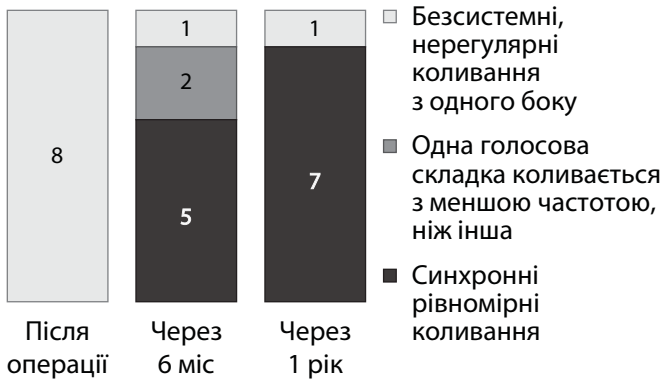


Рис. 5. Регулярність коливань за частотою

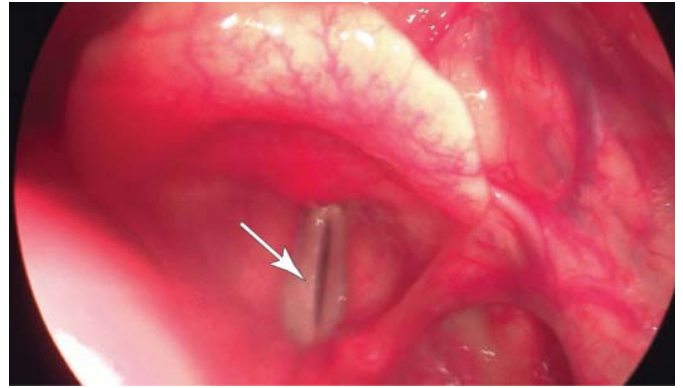


Рис. 6. Пацієнт А. з ураженням зовнішньої гілки лівого ВГН. Відеоларингостробоскопія

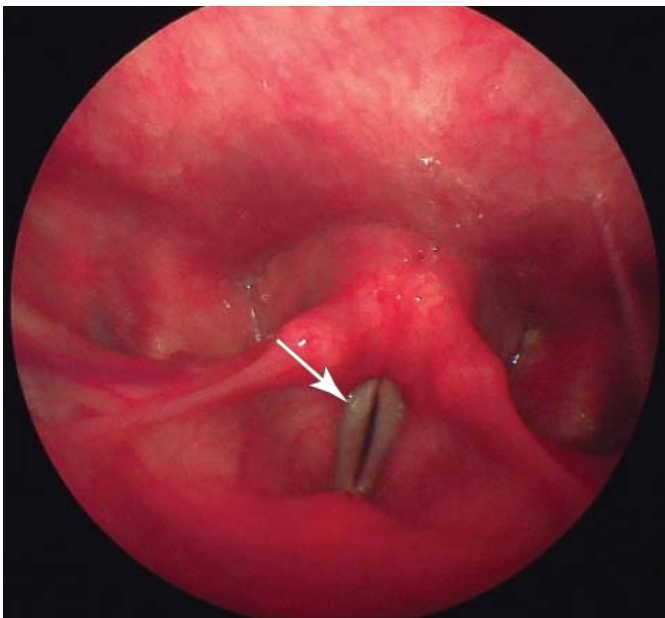


Рис. 7. Пацієнт А. з ураженням зовнішньої гілки лівого ВГН. Відеоендоскопія (фаза фонації)

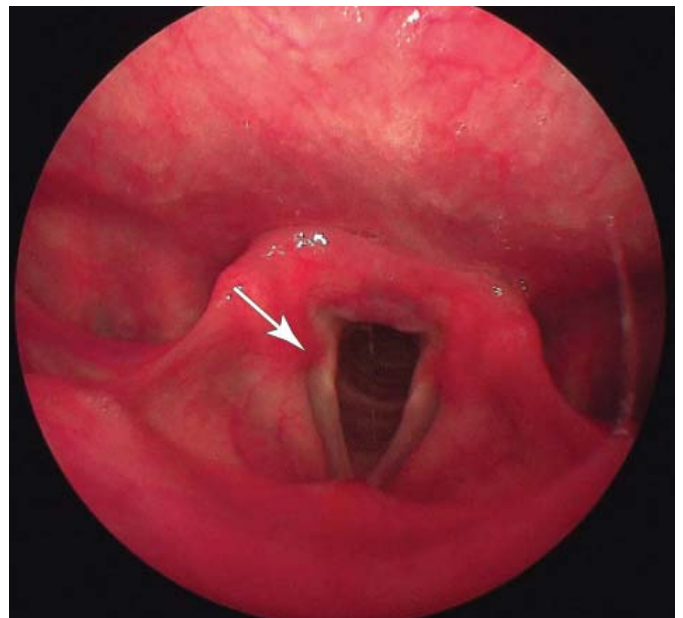


Рис. 8. Пацієнт А. з ураженням зовнішньої гілки лівого ВГН. Відеоендоскопія (фаза дихання)

Таблиця

Динаміка показників спектрального аналізу голосу у пацієнтів з ураженням зовнішньої гілки верхнього гортанного нерва під час спостереження

Показник	До операції	Після операції	Через 6 міс	Через 12 міс
Час максимальної фонації, с	18,2 ± 3,0	15,4 ± 2,2*	18,0 ± 4,0	18,5 ± 3,5
Максимальна частота, Гц	365,6 ± 82,7	177,9 ± 17,6*	321,7 ± 87,8	335,6 ± 92,0
Мінімальна частота, Гц	159,5 ± 32,3	120,2 ± 19,3*	150,9 ± 29,4	157,2 ± 31,7
Частотний діапазон, Гц	206,0 ± 55,2	57,8 ± 11,3*	170,8 ± 64,6*	178,4 ± 67,8

* Різниця щодо стану до операції статистично значуща (p < 0,05).

ній післяопераційний період порівняно з доопераційним станом голосу (таблиця).

Пацієнти отримували курс фонопедії та стимулювальну терапію за відсутності протипоказань.

Через 6 міс після операції зареєстровано значне поліпшення всіх досліджуваних показників голосу, значення яких статистично значущо не відрізнялись від доопераційних, крім частотного діапазону (див. таблицю). Медіанний край голосових складок був рівним у 6 пацієнтів із 8 (див. рис. 1), форма голосової щілини була лінійною у 5 хворих (див. рис. 2), у 7 хворих голосові складки були розташовані на одному рівні у вертикальній площині (див. рис. 3), регулярність коливань за частотою та симетричність за амплітудою відзначено у 5 та 6 хворих відповідно (див. рис. 4, 5).

Через рік після операції відновлення голосу зареєстровано у 7 (87,5%) пацієнтів, відсутність відновлення голосу — в 1 (0,4%). Хворий висував скарги на погіршення голосу, неможливість розмовляти та співати на високих частотах, втому голосу при незначному голосовому навантаженні. Дані ларингоскопічної картини (відсутність натягнення медіанного краю голосової складки, різний рівень розташування голосових складок у вертикальній площині, голосова щілина при фонації овальної форми, однобічне порушення амплітуди та частоти коливання (рис. 6—8)) свідчили про перманентний характер ураження зовнішньої гілки ВГН.

ВИСНОВКИ

Травма зовнішньої гілки ВГН після операції на ЩЗ є ускладненням, яке трапляється нечасто (3,3%) в тиреоїдній хірургії.

Це ускладнення дуже важко виявити через наявність малопомітних симптомів, відсутність специфічності ларингоскопічної картини та особливості методів діагностики.

Не завжди вдається в повному обсязі відновити голос при ураженні зовнішньої гілки ВГН (на частку перманентної травми припадає 0,4% від загальної кількості операцій на щитоподібній залозі та 85,0% від загальної кількості пацієнтів з ураженням зовнішньої гілки ВГН), що потребує динамічного контролю за пацієнтами і своєчасного призначення лікування.

Конфлікту інтересів немає.

Участь авторів: концепція і дизайн дослідження, редагування — С. В. Земсков, М. Ю. Болгов; збір та опрацювання матеріалу — О. М. Науменко, М. В. Тарасенко, М. Ю. Болгов; написання тексту — О. М. Науменко, М. В. Тарасенко.

ЛІТЕРАТУРА/REFERENCES

1. Mizusaki Iyomas R, Tagliarini JV, Rodrigues SA, Mendes Tavares EL, Garcia Martins RH. Laryngeal and vocal alterations after thyroidectomy. *Brazilian Journal of Otorhinolaryngology*. 2019;85(1):3-10. doi.org/10.1016/j.bjorl.2017.08.015.
2. Войтенко ВВ. Можливості спектрального аналізу голосу для діагностики пошкодження зовнішньої гілки верхнього гортанного нерва у тиреоїдній хірургії. *Клінічна ендокринологія та ендокринна хірургія*. 2015;(2):6-50. DOI: [https://doi.org/10.24026/1818-1384.2\(50\).2015.74968](https://doi.org/10.24026/1818-1384.2(50).2015.74968).
3. Santos M, Rajashekhar B. Perceptual and acoustic analysis of voice in individuals with total thyroidectomy: pre–post surgery comparison. *Indian J Otolaryngol Head Neck Surg*. 2011;63:32-39. doi.org/10.1007/s12070-010-0105-6.
4. Holler T, Anderson J. Prevalence of voice and swallowing complaints in preoperative thyroidectomy patients: a prospective cohort study. *J Otolaryngol Head Neck Surg*. 2014;43(28). doi.org/10.1186/s40463-014-0028-4.
5. Potenza AS, Araujo Filho VJF, Cernea CR. Injury of the external branch of the superior laryngeal nerve in thyroid surgery. *Gland Surg*. 2017;6(5):552-62. doi:10.21037/g.2017.06.15.
6. Loch-Wilkinson TJ, et al. Nerve stimulation in thyroid surgery: is it really useful? *J Surg*. 2007;5(77):377-80.
7. Шидловська ТА. Функціональні порушення голосу. К.: Логос; 2011:520.
8. Ravindra D, Poonam R. Superior laryngeal nerve dysfunction following thyroid surgery: assessment of incidence and long-term effect. *Int J Otorhinolaryngol Head Neck Surg*. 2020;6(9):1683-8. DOI: <http://dx.doi.org/10.18203/issn.2454-5929.ijohns20203573>.

РЕЗЮМЕ

Ураження зовнішньої гілки верхнього гортанного нерва — це одне із ускладнень в тиреоїдній хірургії, частота якого варіює в дуже широких межах з огляду на складності в діагностиці. Скарги пов'язані зі зміною тембральних характеристик голосу, що значно погіршує якість життя пацієнтів, особливо осіб голосомовних професій. Найточнішим специфічним методом для діагностики є електронейроміографія гортані, але ця методика технічно складна у використанні та практично не застосовується у рутинній практиці. Для діагностики ураження зовнішньої гілки верхнього гортанного нерва нами застосовано відеоларингоскопію, відеоларингостробоскопію та спектральний аналіз голосу, що дало змогу виявити частоту виникнення травми нерва і проводити динамічне спостереження за відновленням голосу у пацієнта.

Мета роботи — проаналізувати частоту транзитного та перманентного ураження зовнішньої гілки верхнього гортанного нерва в хірургії щитоподібної залози на підставі змін ларингоскопічної картини і спектрального аналізу голосу.

Матеріали та методи. Дослідження проведене у хірургічному відділенні Українського науково-практичного центру ендокринної хірургії, трансплантації

ендокринних органів і тканин МОЗ України серед 241 прооперованого хворого. Діагностику за допомогою відеоларингоскопії, відеоларингостробоскопії та спектрального аналізу голосу здійснював лікар-оториноларинголог до операції, в ранній післяопераційний період і через 6 та 12 міс після операції.

Результати. Клінічні ознаки травми зовнішньої гілки верхнього гортанного нерва виявлено у 8 (3,3 %) хворих із 241 прооперованого. Пацієнти отримували курс фонопедії та стимулювальної терапії за відсутності протипоказань. Відновлення голосу з часом зафіксували у 7 (87,5 %) пацієнтів, відсутність відновлення голосу — в 1 (0,4 %).

Висновки. Травма зовнішньої гілки верхнього гортанного нерва після операції на щитоподібній залозі є ускладненням, яке трапляється нечасто (3,3 %) у тиреоїдній хірургії. Це ускладнення дуже важко виявити через наявність малопомітних симптомів, відсутність специфічності ларингоскопічної картини та особливості методів діагностики. Не завжди вдається в повному обсязі відновити голос при ураженні зовнішньої гілки верхнього гортанного нерва (на частку перманентної травми припадає 0,4 % від загальної кількості операцій на щитоподібній залозі та 85,0 % від загальної кількості пацієнтів з ураженням зовнішньої гілки верхнього гортанного нерва), що потребує динамічного контролю за пацієнтами і своєчасного призначення лікування.

Ключові слова: тиреоїдектомія, щитоподібна залоза, спектральний аналіз голосу, відеоларингостробоскопія, верхній гортанний нерв, поворотний гортанний нерв.

ABSTRACT

Injury of the external branch of the superior laryngeal nerve in thyroid surgery

O. M. Naumenko ¹, M. V. Tarasenko ¹,
S. V. Zemskov ¹, M. Y. Bolgov ²

¹ Bogomolets National Medical University, Kyiv

² SI «V. P. Komisarenko Institute of Endocrinology and Metabolism of the National Academy of Medical Science», Kyiv

Injury of the external branch of the superior laryngeal nerve is one of the complications in thyroid surgery, the frequency of which varies within very wide limits due to the difficulties in diagnosis. The complaints relate to a change in voice tone, which significantly impairs

the quality of life of patients, especially those with voice profession. The most accurate specific method for diagnosis is electroneuromyography but this technique is very difficult to perform and not used in routine practice. To diagnose the lesion of the external branch of superior laryngeal nerve the authors used laryngoscopy, laryngostroboscopy and spectral analysis of the voice, which revealed the frequency of nerve injury and dynamic monitoring of voice recovery in the patient.

Objective — to examine the frequency of lesions of the external branch of superior laryngeal nerve in thyroid surgery on the basis of changes in the laryngoscopic picture, spectral analysis of the voice and dynamic monitoring of their recovery during treatment

Materials and methods. The study was conducted in the surgical department of the Ukrainian Scientific and Practical Center for Endocrine Surgery, Transplantation of Endocrine Organs and Tissues MOH of Ukraine with involvement of 241 operated patients. Examination of the larynx and voice examination were performed before surgery, on the 2—3 days and 6 and 12 months after surgery. Diagnosis was performed using methods: videolaryngoscopy, videolaryngostroboscopy, spectral analysis of the voice.

Results. Clinical signs of trauma to the external branch of the superior laryngeal nerve were found in 8 (3.3 %) patients out of 241 operated. Patients received a course of phonopedia and stimulation therapy in the absence of contraindications. Voice recovery over time was recorded in 7 (87.5 %) patients, no voice recovery in 1 (0.4 %).

Conclusions. Injury of the external branch of superior laryngeal nerve after surgery on the thyroid gland is a complication after thyroid surgery which does not happen often (3.3 %). This complication is very difficult to detect, considering inconspicuous symptoms, the lack of specificity of the laryngoscopic picture and the peculiarities of diagnostic methods. It is not always possible to fully restore the voice when the external branch of the superior laryngeal nerve is damaged (permanent injury accounts for 0.4 % of the total number of operations on the thyroid gland and 85.0 % of the total number of patients with damage to the external branch of the superior laryngeal nerve), which requires dynamic monitoring of patients and timely treatment administration.

Keywords: thyroidectomy, thyroid gland, spectral analysis of voice, videolaryngostroboscopy, superior laryngeal nerve, recurrent laryngeal nerve.

Дата надходження до редакції 27.07.2022 р.

Дата рецензування 31.08.2022 р.

Дата підписання статті до друку 02.09.2022 р.