

И.Ю. Головач¹
 О.Б. Яременко²
 В.П. Стельмащук¹
 В.Н. Матийко¹
 Т.М. Чипко¹
 А.В. Корочев¹
 Е.М. Михальченко¹
 И.С. Мясный¹
 Л.В. Михальская¹

¹Клиническая
 больница «Феофания»
 Государственного
 управления делами, Киев

²Национальный
 медицинский университет
 им. А.А. Богомольца, Киев

Ключевые слова: синдром Гудпасчера, дыхательная недостаточность, почечная недостаточность, лечение, ритуксимаб.

УСПЕШНОЕ ЛЕЧЕНИЕ СИНДРОМА ГУДПАСЧЕРА РИТУКСИМАБОМ: ОПИСАНИЕ КЛИНИЧЕСКОГО СЛУЧАЯ

Описан клинический случай успешного применения ритуксимаба у пациента с тяжелым течением синдрома Гудпасчера. Больной поступил в клинику в крайне тяжелом состоянии с явлениями выраженной дыхательной и почечной недостаточности, которые требовали постоянной респираторной поддержки и проведения гемодиализа. Диагноз «синдром Гудпасчера» был установлен на основании изолированного поражения легких и почек по типу быстро прогрессирующего гломерулонефрита и геморрагического альвеолита, высоких титров антител к базальной мембране гломерулярного аппарата (дважды), отсутствия повышения титров других антител, специфичных для системных заболеваний соединительной ткани и системных васкулитов. Пациенту была проведена синхронная пульс-терапия с последовательным применением каскадной плазмофильтрации, циклофосфана и метилпреднизолона без существенного улучшения. Обоснованием для применения ритуксимаба при синдроме Гудпасчера явились данные литературы, описание клинических случаев, а также повышение у пациента уровня CD19+ более чем вдвое, высокий уровень антител к базальной мембране гломерулярного аппарата, анемический синдром и тромбоцитопения, а также неэффективность предыдущей иммуносупрессивной терапии. Терапия ритуксимабом была проведена в дозе 1000 мг дважды с перерывом в 14 дней. Отмечено существенное улучшение клинического состояния больного, возобновилась способность к спонтанному дыханию, отсутствие одышки в покое и при физической нагрузке, отсутствие кровохарканья, нормализация показателей тромбоцитов и гемоглобина, улучшение КТ-картины легких, а также повторный анализ крови на антитела к базальным мембранам гломерулярного аппарата зафиксировал их отсутствие. Терапия ритуксимабом была проведена в первый месяц от момента установления диагноза синдрома Гудпасчера, что способствовало сохранению жизни пациента и восстановлению функции легких.

В 1919 г. во время эпидемии гриппа американский врач и патофизиолог Эрнест Уильям Гудпасчер (E.W. Goodpasture) описал сочетание тяжелого поражения легких (геморрагического альвеолита) и быстро прогрессирующего гломерулонефрита у пациента в возрасте 18 лет [10]. Спустя 39 лет, в 1958 г., по предложению M. Stanton и J. Tange, описавших уже 7 подобных случаев, данное заболевание было названо синдромом Гудпасчера. Это системный капиллярит с преимущественным поражением альвеол легких и базальных мембран гломерулярного аппарата почек по типу геморрагических пневмонитов и гломерулонефрита [2]. Особенностью этого синдрома считают наличие антител к компонентам базальной мембраны альвеол и почечных клубочков (анти-БМК-антител; anti-glomerular basement membrane — anti-GBM), обуславливающих их одновременное поражение [11]. В 1950-х годах С.А. Krakower и S.A. Greenspon [15] идентифицировали базальную мембрану альвеол и почечных

клубочков (GBM) как антиген. Аутоантитела относятся, как правило, к изотипу IgG, редко — к IgA-карра [9]. Анти-GBM-антитела направлены против неколлагенового (NC-1) домена альфа-3 цепи коллагена IV типа, который в наиболее высокой концентрации находится в базальных мембранах почечных и легочных капилляров. Хотя базальные мембраны представлены во многих структурах организма, клинические признаки поражения при синдроме Гудпасчера касаются легких и почек. Преимущественное вовлечение в иммунопатологический процесс именно альвеолярной и гломерулярной мембраны объясняется, с одной стороны, максимальной степенью представления в них альфа-3-цепей коллагена, с другой — наибольшей структурной доступностью для фиксации циркулирующих антител [7, 11].

Некоторые исследователи расширяют понятие «синдрома Гудпасчера», по существу отождествляя его с легочно-почечным синдромом, который отмечают не только при гиперпродукции анти-GBM-

антител, но и при АНЦА (антинейтрофильные цитоплазматические антитела)-ассоциированных системных васкулитах, а также при тромботических микроангиопатиях и ДВС (диссеминированное внутрисосудистое свертывание)-синдроме [8]. Ряд нефрологов объединяют сочетание циркулирующих анти-GBM-антител, поражения почек и легких в понятие «болезнь Гудпасчера», а при отсутствии циркулирующих антител — в «синдром Гудпасчера» [1]. Тем не менее в материалах Международной согласительной конференции по номенклатуре васкулитов в Chapel Hill (2012) термин «болезнь Гудпасчера» не упоминается вообще, а под синдромом Гудпасчера (отмечая, что этот эпоним использовали в прошлом) понимают комбинированное поражение легких и почек при болезни анти-GBM-антител [14]. Именно последний термин — anti-GBM disease — участники консенсуса подают в номенклатуре и считают предпочтительным как такой, что охватывает связанные с осаждением анти-GBM-антител повреждения либо гломерулярных капилляров, либо легочных капилляров, либо и того, и другого вместе. При этом авторы отмечают неточность названия «anti-GBM disease», поскольку анти-GBM-антитела реагируют не только с базальной мембраной почечных клубочков, но также и с базальными мембранами альвеолярных капилляров, но все же предлагают его сохранить, отдавая дань сложившейся терминологической традиции.

Синдром Гудпасчера является редким заболеванием: 0,5–1 случай на 1 млн в год. Пик заболеваемости приходится на возраст до 30 и старше 60 лет, несколько чаще болеют мужчины. Без своевременной диагностики и лечения заболевание может привести к массивному легочному кровотечению, острой почечной недостаточности и даже к смерти [2, 11]. Ранее синдром Гудпасчера считался смертельным заболеванием [22], внедрение агрессивной иммуносупрессивной терапии в сочетании с плазмаферезом, применение хронического гемодиализа повысили уровень годичной выживаемости до 86,9% [13], 5-летней — до 80% [22].

Наиболее частое клиническое проявление синдрома Гудпасчера — быстро прогрессирующий гломерулонефрит с быстрым неуклонным снижением почечных функций вплоть до развития терминальной стадии хронической почечной недостаточности (ХПН), с гематурией и протеинурией разной степени выраженности (протеинурию нефротического уровня отмечают редко). Морфологически при световой микроскопии визуализируют появление «полулуний» в более 50% клубочков, фибрина в мочевом пространстве; часто выявляют разрывы базальной мембраны боуеновой капсулы и выход клеток и фибрина из «полулуний» в окружающий интерстиций. Поражение легких клинически проявляется либо кровохарканьем, либо кровотечениями, которые наиболее часто и определяют прогноз заболевания. Морфологически изменения описывают как некротизирующий геморрагический интерстициальный пульмонит с острыми очаговыми некрозами альвеолярных стенок и с внутриальвеоляр-

ными кровоизлияниями, фиброзированием септ, гипертрофией выстилающих септы клеток и организацией крови в пределах альвеолярных пространств [1, 6].

Анализ групп больных с синдромом Гудпасчера с различной степенью выраженности почечной недостаточности продемонстрировал, что уровень креатинина в сыворотке крови выше 600 мкмоль/л, олигоанурия, ранняя потребность в диализе, отсутствие нормальных клубочков в биоптате и высокий процент «полулуний», циркуляция антител к GBM определяют неблагоприятный почечный прогноз [16, 18].

Цель данного клинического отчета — описать и обсудить случай быстро прогрессирующего поражения почек и легких у пациента молодого возраста с выявленными антителами к базальной мембране клубочков (анти-GBM-антител), успешно леченного ритуксимабом.

Пациент К., 1991 года рождения, житель Винницкой области, поступил в Клиническую больницу «Феофания» ГУД 28.07.2017 г. в крайне тяжелом состоянии, обусловленном дыхательной недостаточностью на фоне субтотального поражения легких, анурией и острой почечной недостаточностью.

Из анамнеза известно, что в период с 22.06 по 29.06.2017 г. отмечалось значительное переохлаждение с эпизодом озноба, в дальнейшем повышения температуры тела не было. С 30.06.2017 г. беспокоил кашель; лечился самостоятельно отхаркивающими препаратами. В этот период отмечался эпизод злоупотребления спиртными напитками в течение недели. Приблизительно 17.07.2017 г. появилось кровохарканье (неинтенсивное, один плевок бурого цвета). С этими симптомами (кашель и кровохарканье) обратился в Центральную районную больницу, где после проведения рентгенографии органов грудной клетки была заподозрена полисегментарная пневмония, назначена антибактериальная терапия. Несмотря на принятые меры, состояние больного ухудшалось — нарастала слабость и одышка, появилось более обильное кровохарканье, рентгенологически расширялись границы поражения легочной ткани. Через 3 дня после начала антибактериальной терапии пациент отметил эпизод ночной гематурии с падением уровня гемоглобина до 70 г/л. Еще через 3 дня развилась анурия.

24.07.2017 г. пациент доставлен в Винницкую областную клиническую больницу (ОКБ), где консилиум врачей на основании клинических данных впервые заподозрил синдром Гудпасчера. С этого момента течение болезни становится критически быстро прогрессирующим.

При поступлении в Винницкую ОКБ у пациента К. отмечали следующие лабораторные показатели: гемоглобин 70 г/л, эритроциты $2,89 \cdot 10^{12}$ /л, лейкоциты $9,0 \cdot 10^9$ /л, палочкоядерные — 10%, СОЭ — 20 мм/ч. Общий белок — 61 г/л, мочевины — 8,0 ммоль/л, креатинин — 94 мкмоль/л, билирубин — 16,6 мкмоль/л, аланинаминотрансфераза (АлАТ) — 45 ед./л, аспартатаминотрансфераза (АсАт) — 38 ед./л. В общем анализе мочи — белок 0,066 ‰, эритроциты — 20–30 в п/з, лейкоциты —

6–7 в п/з. Цитологическое исследование мокроты — в препарате эритроциты, альвеолоциты, фагоциты — до 15 в п/з, лейкоциты — 2–8 в п/з, лимфоциты — 0–1 в п/з. Прокальцитонин — 0,18 нг/мл (норма — до 0,5 нг/мл). Исключен туберкулез легких, ВИЧ, вирусный гепатит В и С, взяты анализы на антитела к базальным гломерулярным мембранам. В динамике у пациента прогрессировала дыхательная и почечная недостаточность, анемия (гемоглобин — 60 г/л), нарастали показатели креатинина (до 446 мкмоль/л) и мочевины (12,1 ммоль/л). Проводили инфузию свежезамороженной плазмы крови, отмытых эритроцитов, в связи с прогрессированием уремии проведено три сеанса гемодиализа. Во время пребывания в Винницкой ОКЛ пациенту проведена пульс-терапия метилпреднизолоном в дозе 500 мг — без существенного клинико-лабораторного эффекта.

Для дальнейшего лечения больной реанимобилем на вентиляции в СРАР-режиме перевезен в Клиническую больницу «Феофания» (город Киев).

При поступлении состояние пациента крайне тяжелое. Объективно: Астенического телосложения. В сознании, адекватен. Кожные покровы бледные, высыпаний на коже в данное время и в анамнезе нет. Слизистые оболочки чистые. Периферические лимфоузлы, доступные пальпации, не увеличены. Мышцы хорошо развиты, миалгий нет. Суставы внешне без патологических изменений. Пациент дышит через маску с кислородом, при ее снятии быстро наступает ощущение нехватки воздуха. SaO₂ (без маски) — 72%. На дополнительной вентиляции в режиме СРАР и подаче 70% кислорода сатурация капиллярной крови — 98%. Незначительный цианоз губ. Экскурсия грудной клетки сохранена. Аускультативно: резко ослабленное везикулярное дыхание на всем протяжении с фокусами отсутствия дыхания, влажные хрипы не выслушиваются, на выдохе рассеянные сухие свистящие хрипы. Кровохарканье. Сердечные тоны звучные, патологические шумы не выслушиваются. Частота сердечных сокращений — 88 уд./мин, при разговоре возрастает до 100 уд./мин. Артериальное давление — 130/90 мм рт. ст. Живот мягкий, безболезненный, участвует в акте дыхания. Печень выступает из-под края реберной дуги на 1,5 см. Пальпируется нижний край селезенки. Отрезки кишечника без особенностей. Стул до двух раз в сутки без патологических примесей. Анурия. Отеки на нижних конечностях отсутствуют.

Пациенту было проведено комплексное обследование для уточнения диагноза. При ультразвуковом исследовании органов брюшной полости: размеры правой почки 127x54 мм; левой — 140x58 мм, паренхима толщиной в правой почке — 17 мм, в левой — 19 мм, дифференцированная, корковый слой диффузно повышенной эхогенности; небольшое количество свободной жидкости во фланках. Эхокардиография: без существенных изменений, ФВ — 60%. Клапанный аппарат без изменений, локальных нарушений сократимости, признаков легочной гипертензии и наличия свободной жидкости

в полости перикарда не выявлено. Допплеровское исследование сосудов верхних и нижних конечностей — без диагностически значимых симптомов. Мультиспиральная компьютерная томография (МСКТ) органов грудной клетки от 31.07. 2017 г. — на аксиальных и коронарных КТ-срезах обоих легких субтотально, кроме самых крайних периферических отделов, определяется значительное снижение пневматизации легочной паренхимы по типу «матового стекла» и альвеолярного компонента (диффузное альвеолярное кровоизлияние). Прходимость трахеобронхиального дерева не нарушена (рис. 1а–г).

С целью дифференциальной диагностики проведены следующие лабораторные и иммунологические исследования:

- Антинуклеарные антитела IgG (ANA) 0,24 (негативный при <1,0).
- Осмотическая резистентность эритроцитов: min 0,50% (норма — 0,48–0,46), max 0,30% (норма — 0,34–0,32).
- Протеиназа-3 (PR-3), антитела IgG <0,2 (негативный при <1,0).
- Миелопероксидаза (MPO) антитела IgG <0,2 (негативный при <1,0).
- G-6-FDG (глюкозо-6-фосфатдегидрогеназа) 22 Ед/г Hb (норма — 6,6–17,2).
- Иммунограмма: лейкоциты — $18,9 \cdot 10^9$ /л, лимфоциты — $1,56 \cdot 10^9$ /л (8,3%), Т-лимфоциты (CD3+) — $0,59 \cdot 10^9$ /л (38,1%), Т-хелперы (CD4+) — $0,33 \cdot 10^9$ /л (21,5%), Т-супрессоры (CD8+) — $0,14 \cdot 10^9$ /л (9,2%), НК-клетки (CD16+ и CD56+) — $0,13 \cdot 10^9$ /л (8,6%), В-лимфоциты (CD19+) — $0,76 \cdot 10^9$ /л (48,8%), ЦИК — 9 усл. ед., IgG — 6,36 г/л, IgM — 3,5 г/л, IgA — 1,42 г/л. Наблюдается лимфопения, уменьшение количества Т-лимфоцитов за счет CD8+, высокий уровень В-лимфоцитов (CD19+) — 48,8% (норма — 5–17%; $0,07$ – $0,37 \cdot 10^9$ /л), снижение уровня IgG и повышение IgM, снижение комплементарной активности сыворотки крови (40 при норме 54,9–67,5).

Повторно взяты анализы на антитела к базальной мембране гломерулярного аппарата.

По общему анализу крови отмечали тяжелую анемию (колебания гемоглобина от 65 г/л до 80 г/л), несмотря на отсутствие видимых источников кровотечения, скудное кровохарканье и проведение постоянных гемотрансфузий. Анемическая панель лабораторных исследований: фолиевая кислота 1,4 ng/mL (3,1–20,5 ng/mL), витамин В₁₂ 302,0 pg/mL (187,0–883,0 pg/mL), ферритин >1500 ng/mL (28,0–365,0 ng/mL), железо в сыворотке крови — 14,2 мкмоль/л, эритропоэтин — 192,0 mIU/mL (5,4–31,0 mIU/mL). Прямая и непрямая реакции Кумбса — отрицательные.

Отмечали анурию без позитивных сдвигов, проводили заместительную почечную терапию — интермитирующие гемодиализы на аппарате АК 95, а позднее непрерывную (48 часов подряд) заместительную почечную терапию на аппарате «PrizmafleX»: уровень мочевины 28 ммоль/л, креатинин 566 мкмоль/л, ка-

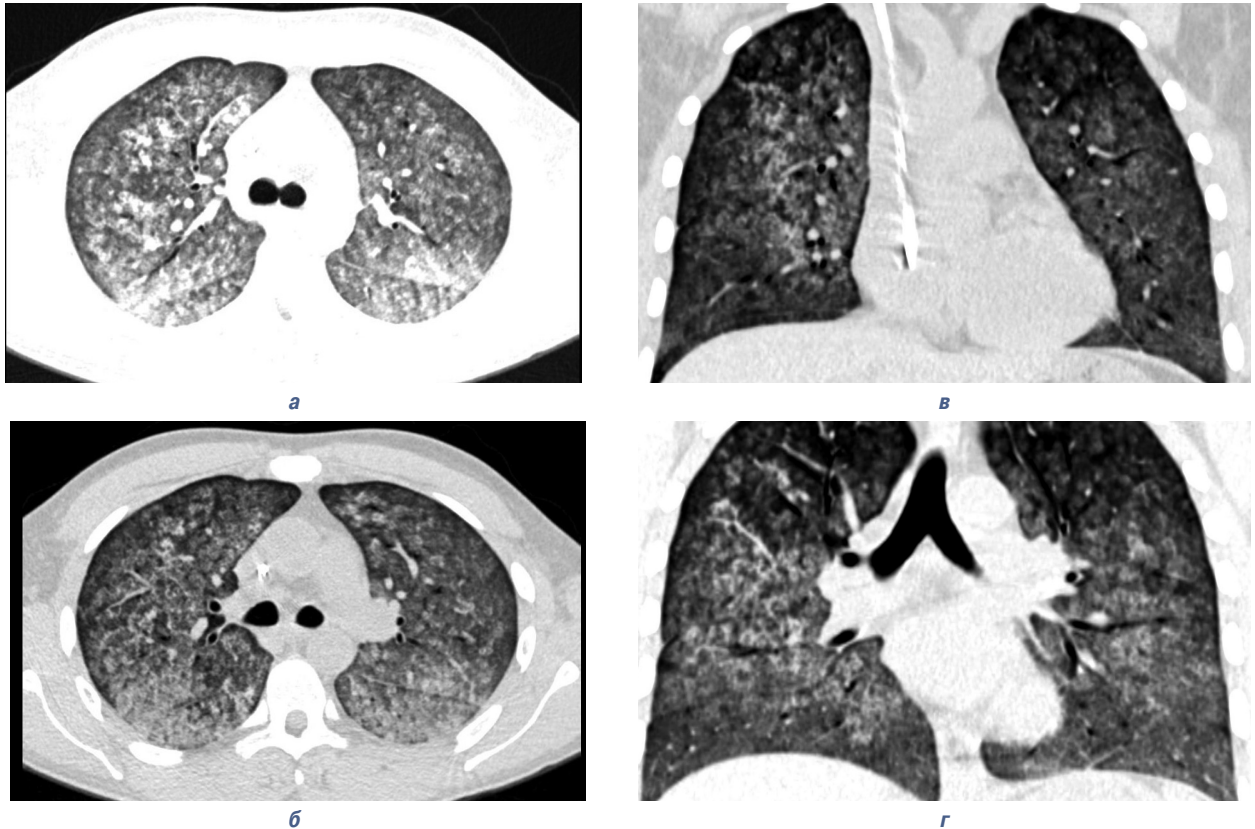


Рис. 1а–г. Данные МСКТ органов грудной клетки пациента К. от 31.07.2017 г. до начала иммуносупрессивной терапии. На аксиальных и корональных КТ-срезах обоих легких субтотально, кроме самых крайних периферических отделов, определяется значительное снижение пневматизации легочной паренхимы по типу «матового стекла» и альвеолярного компонента (диффузное альвеолярное кровоизлияние). Прходимость трахеобронхиального дерева не нарушена

лий 4,7 ммоль/л, натрий 132 ммоль/л. Общий белок 43 г/л; альбумин 29 г/л; билирубин общий 17,7 ммоль/л, глюкоза 7,0 ммоль/л. Проводили также постоянную СРАР-терапию на аппарате «Dräger». Состояние больного оставалось тяжелым вследствие почечной и дыхательной недостаточности, которые в динамике прогрессировали.

В ожидании результата анализа крови на антитела к базальной мембране почечных клубочков, по результатам консультаций специалистов и консилиумов с учетом сочетания легочной и почечной патологии, наличия кровохарканья, прогрессирующего течения заболевания с развитием дыхательной и почечной недостаточностей, субтотального поражения легких, по данным МСКТ, отсутствия других системных проявлений [12] пациенту К. был установлен предварительный диагноз «синдром Гудпасчера».

Была назначена синхронная комбинированная пульс-терапия: последовательные сеансы каскадной плазмофильтрации на аппарате «Spectra Optia» с использованием каскадных плазмодифльтров «Evaflux 2A20» (с обработкой за каждый сеанс по 1 ОЦП) через день № 3 с последующим введением циклофосфана 800 мг и метилпреднизолона по 1000 мг в течение трех дней внутривенно. После завершения пульс-терапии — переход на пероральный прием глюкокортикоидов в дозе 32 мг, а позднее — 48 мг/сут. Одновременно проводили симптоматическую терапию, лечение дыхательной и почечной недостаточности. По мнению многих ис-

следователей, именно сочетание плазмафереза, циклофосамида и глюкокортикоидов с последующим переходом на алкилирующий иммунодепрессант является золотым стандартом лечения пациентов с синдромом Гудпасчера [19, 26].

После проведения синхронной комбинированной пульс-терапии состояние больного продолжало оставаться тяжелым: сохранялись симптомы дыхательной и почечной недостаточностей без позитивной динамики, кровохарканье периодически с усилением, нарастал анемический синдром, присоединилась тромбоцитопения, потребовавшая неоднократных переливаний тромбоцитарной массы, наблюдалась значительная гипопропротеинемия. Динамика показателей общего анализа крови представлена в табл. 1. Динамика показателей биохимического анализа крови представлена в табл. 2.

06.08.2017 г. получен первый анализ антител IgG к базальной мембране гломерулярного аппарата (GBM) от 27.07.2017 г. — 4,2 АИ (негативный при <1,0). Повторный анализ (от 02.08.2017 г.) продемонстрировал более высокий показатель — 5,2 АИ. Полученные иммунологические данные позволили подтвердить диагноз синдрома Гудпасчера.

Таким образом, на основании изолированного нетоксического и неинфекционного поражения двух органов — легких и почек по типу быстро прогрессирующего гематурического гломерулонефрита и геморрагического альвеолита, высокие титры антител к базальной мембране гломерулярного аппара-

та (дважды), отсутствие повышения титров других антител, специфичных для системных заболеваний соединительной ткани и системных васкулитов, пациенту был установлен диагноз: *Синдром Гудпасчера, острое течение, анти-GBM-позитивный, с поражением легких (геморрагический альвеолит, легочная недостаточность 3-й степени, скорректированная СРАР-терапией), почек (быстро прогрессирующий гломерулонефрит, анурия с 27.07.2017 г., уремия, скорректированная пролонгированной заместительной терапией на аппарате «Prizmaflex»).* Вторичная анемия, тромбоцитопения.

Таблица 1

Динамика показателей общего анализа крови пациента К.

Дата	Эритроциты, $\cdot 10^{12}/л$	Гемоглобин, г/л	Лейкоциты, $\cdot 10^9/л$	Тромбоциты, $\cdot 10^9/л$	Палочкоядерные, %	Сегментоядерные, %	Эозинофилы, %	Базофилы, %	Лимфоциты, %	Моноциты, %	СОЭ, мм/ч
28.07.2017	2,3	75	19,4	227	9	81	–	0	9	1	18
30.07.2017	2,66	85	22,7	198	4	79	–	–	9	8	7
01.08.2017	2,46	80	20,0	163	5	85	–	–	7	1	4
07.08.2017	2	65	23,2	42	7	73	2	1	12	5	24
14.08.2017	2,31	69	13,6	38	15	70	–	–	13	2	20

Таблица 2

Динамика показателей биохимического анализа крови пациента К.

Биохимические показатели	Даты исследований			
	28.07.2017	01.08.2017	07.08.2017	14.08.2017
Общий белок, г/л	59,5	46,8	39,8	46,8
Альбумин, г/л	39,3	32,4	26,4	32,1
Мочевина, ммоль/л	39,3	21,7	17,27	40,94
Креатинин, мкмоль/л	489	487,5	423,31	568
Мочевая кислота, мкмоль/л	327	216,7	194,2	302,8
Холестерин общий, ммоль/л	5,7	6,2	6,4	6,7
Билирубин общий, мкмоль/л	42,4	17,7	16,7	17,3
АлАТ, ед./л	9,2	5,1	32,6	29,1
АсАТ, ед./л	60,5	27,5	33	38,8
Натрий, ммоль/л	127	135	131	134
Калий, ммоль/л	4,8	4,6	3,78	5,27
Кальций ионизированный, ммоль/л	1,16	1,2	1,17	1,12
Кальций общий, ммоль/л	2,42	2,3	2,24	2,28
Глюкоза, ммоль/л	7,2	7,0	5,6	5,7

Основываясь на критически тяжелом состоянии пациента, критической зависимости от СРАР-терапии, критически низком уровне тромбоцитов ($48 \cdot 10^9/л$), выраженной анемии (гемоглобин — 64 г/л), было принято решение воздержаться от проведения биопсии почек и легких.

Пациенту, безусловно, была показана терапия циклофосфамидом или азатиоприном сочетанно с глюкокортикоидной терапией, однако ее проведение возможно только после достижения уровня тромбоцитов $>100 \cdot 10^9/л$. Поэтому консилиум принял решение на фоне продолжающейся реанимационной жизнеподдерживающей терапии вернуть-

ся к иммуносупрессивной терапии: провести пульс-терапию метилпреднизолоном по 1000 мг 5 дней подряд с переходом на пероральную дозу 64 мг/сут. Ввиду невозможности продолжения лечения циклофосфамидом из-за цитопении в качестве иммуносупрессорного агента было решено применять ритуксимаб, который доказал свою эффективность при АНЦА-ассоциированных системных васкулитах [24] и волчаночном нефрите [4, 17]. Обоснованием для применения ритуксимаба при синдроме Гудпасчера явились данные литературы, описание клинических случаев [3, 19, 27], а также повышение у пациента К. уровня CD19+ более чем вдвое, высокий уровень антител к базальной мембране гломерулярного аппарата (анти-GBM-антител), неэффективность предыдущей иммуносупрессивной терапии.

В 2002 г. K. Arzoо и соавторы [5] сообщили о применении ритуксимаба для лечения пациента с рецидивирующим синдромом Гудпасчера, которому первоначально проводили традиционное лечение циклофосфамидом. Пациент получил шесть недельных доз ритуксимаба с выраженным улучшением симптомов и исчезновением GBM-антител в крови. Сообщалось также, что у больного сохранялась ремиссия через 10 мес после лечения. E. Wechsler и соавторы (2008) [28] сообщили о применении ритуксимаба для лечения пациента с позитивным GBM-статусом и ВИЧ-инфицированием, который восстановил почечную функцию с исчезновением антител против GBM после лечения глюкокортикоидами, микофенолата мофетиллом и ритуксимабом. Y. Shah и соавторы (2012) [23] сообщили о трех случаях, когда ритуксимаб применяли для лечения при синдроме Гудпасчера. В описанных случаях у двух из трех пациентов отмечен благоприятный исход почечной недостаточности, и у всех трех больных после лечения не выявлены патологические уровни GBM-антител. В одном случае пациент изначально имел тяжелую почечную недостаточность и требовал диализа; первоначально ему проводили лечение однократной дозой циклофосфамида, а затем он был переключен на ритуксимаб из-за цитопении. Хотя уровни GBM-антител исчезли, пациент оставался диализзависимым. Еще в одном недавнем исследовании сообщалось о пациенте с анти-GBM-болезнью, у которого развилась тромбоцитопеническая пурпура на стандартной схеме тройной терапии. Когда пациент был переведен с циклофосфамида на ритуксимаб, его клиническое состояние существенно улучшилось, уровни анти-GBM-антител не определялись, хотя пациент так и не восстановил почечную функцию [25].

Наибольший опыт применения ритуксимаба — у 8 пациентов (2 мужчин, 6 женщин, средний возраст — $26 \pm 13,1$ года) описан в работе M. Touzot и соавторов (2015) [27]. Все пациенты исходно получали иммуносупрессивное лечение циклофосфамидом, глюкокортикоидами и плазмаферез. Терапия ритуксимабом была начата в течение двух месяцев после установления диагноза. Все пациенты, кроме одного, получили 4 еженедельных дозы ритуксимаба 375 мг. Полная ремиссия наблюдалась

у 7 из 8 пациентов, в основном через 3 мес после терапии ритуксимабом. После наблюдения пациентов в течение 25,6 мес (диапазон — 4–93 мес) выживаемость больных составила 100%, однако применение ритуксимаба не улучшило скорость клубочковой фильтрации. Антитела против GBM оставались неопределяемыми у всех пациентов в течение всего периода наблюдения.

Пациенту К. была проведена инфузия ритуксимаба по 1000 мг дважды с 2-недельным перерывом между введениями (15.08.2017 г. и 01.09.2017 г.) на фоне продолжающейся терапии пероральными глюкокортикоидами. Отмечено существенное улучшение как клинического состояния пациента, так и лабораторных показателей. У больного остановилось кровохарканье, возобновилась способность к спонтанному дыханию (пациент был отключен от СРАР-терапии на 5-й день после первой инфузии ритуксимаба), в том числе при обычных физических нагрузках, исчезла одышка в покое и при физической нагрузке, при аускультации легких — отсутствие патологических звуковых феноменов. Нормализовался уровень тромбоцитов, возросли количество эритроцитов и уровень гемоглобина, повторный анализ крови на антитела к GBM (от 30.08.2017 г.) зафиксировал их отсутствие. Так, в общем анализе крови от 01.09.2017 г.: эритроциты $2,69 \cdot 10^{12}/л$, гемоглобин 92 г/л, лейкоциты $8,9 \cdot 10^9/л$, тромбоциты $141 \cdot 10^9/л$, СОЭ 3 мм/ч. В иммунограмме также произошли позитивные сдвиги: лейкоциты — $14,2 \cdot 10^9/л$, лимфоциты — $1,16 \cdot 10^9/л$ (8,2%), Т-лимфоциты (CD3+) — $1,07 \cdot 10^9/л$ (92,1%), Т-хелперы (CD4+) — $0,74 \cdot 10^9/л$ (63,5%), Т-супрессоры (CD8+) — $0,33 \cdot 10^9/л$ (28,8%), соотношение Тх/Тс — 2,2, В-лимфоциты (CD19+) — $0,002 \cdot 10^9/л$ (0,2%), ЦИК — 27 усл. ед., IgG — 6,75 г/л, IgM — 1,02 г/л, IgA — 0,76 г/л. Выраженное уменьшение количества В-лимфоцитов (CD19+) практически до нуля в совокупности с исчезновением анти-GBM-антител уже через 2 нед после первой инфузии ритуксимаба отражает быстро наступивший В-клеточно-деплеционный эффект препарата, сыгравший ключевую роль в радикальном изменении клинической ситуации. При контрольном проведении МСКТ органов грудной клетки наблюдалась разительная позитивная динамика инфильтративных изменений, симптом «матового стекла» значительно регрессировал: отмечалось уменьшение выраженности альвеолярного компонента и появление уплотнения междолевых перегородок, что формируют участки неравномерного фиброза легких (рис. 2а–в). Однако функция почек не была восстановлена, пациент продолжал проходить сеансы гемодиализа. Была сформирована артериовенозная фистула, пациент подготовлен для прохождения программного гемодиализа по месту жительства.

Пациент К. был выписан из стационара Клинической больницы «Феофания» ГУД 14.09.2017 г. в стабильном состоянии без признаков дыхательной недостаточности с необходимостью продолжения почечно-заместительной терапии. Пациент

продолжал принимать метилпреднизолон 48 мг/сут с постепенным снижением дозы, препараты кальция с витамином D₃, нефропротекторную терапию.

В настоящее время пациент продолжает почечно-заместительную терапию, рассматривается вопрос о трансплантации почки.

Данный клинический случай демонстрирует развитие быстро прогрессирующих поражений легких и почек, приведших критическому состоянию пациента, острой дыхательной и почечной недостаточности в течение 10 дней от момента обращения за медицинской помощью. Необходимо отметить, что синдром Гудпасчера был заподозрен в самом начале заболевания, что потребовало обоснованного неотложного назначения активной терапии иммуносупрессантами. Согласно данным литературы [11], применение тройной терапии — плазма-

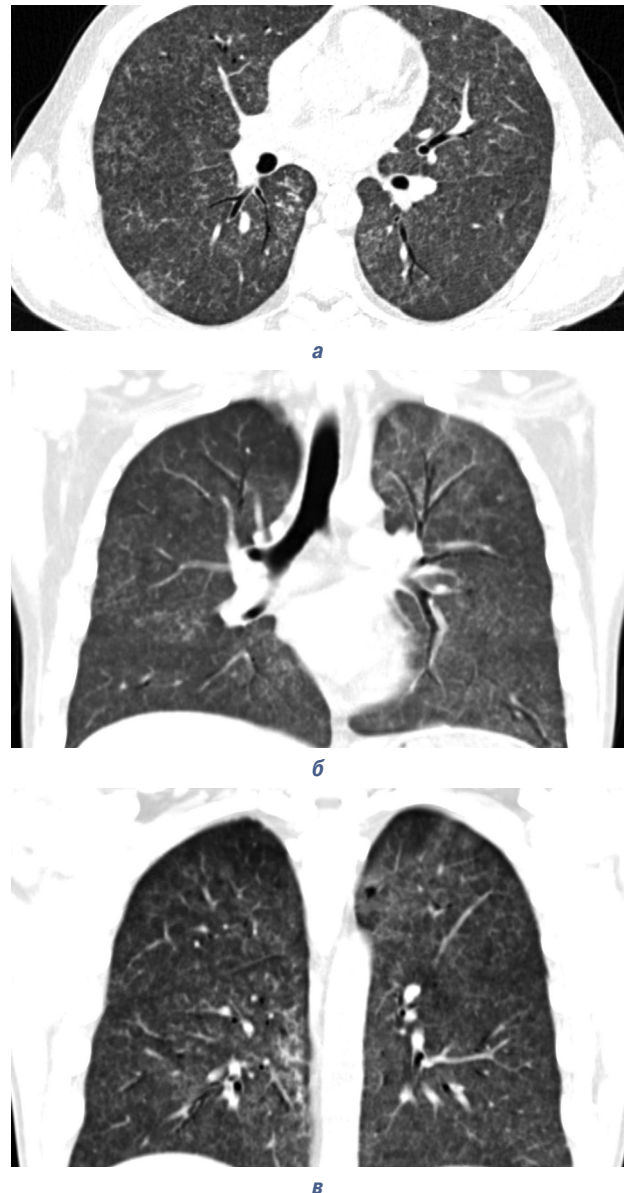


Рис. 2а–в. Данные МСКТ органов грудной клетки пациента К. от 23.08.2017 г. после проведения первой инфузии ритуксимаба. Отмечается уменьшение альвеолярного компонента и появление уплотнения междолевых перегородок, что формируют участки неравномерного фиброза легких. В динамике — значительное улучшение КТ-картины

ферез, глюкокортикоиды и циклофосфамид — позволяет существенно улучшить прогноз при синдроме Гудпасчера. В данном случае эта терапия оказалась неэффективной, кроме того, развившаяся (вероятно, вследствие применения циклофосфамида) критичная тромбоцитопения сделала невозможным дальнейшее применение цитостатических иммуносупрессантов. В такой ситуации «терапией отчаяния» явилось применение off-label препарата ритуксимаб, способного оказывать радикальное воздействие на ключевые механизмы иммунопатогенеза — удалять активированные В-клетки, продуцирующие ответственные за почечно-легочные поражения анти-GBM-антитела. Терапия ритуксимабом, проведенная в первый месяц от момента установления диагноза «синдром Гудпасчера», способствовала позитивному перелому в течении болезни, практически полной реверсии поражения легких, устранению жизнеугрожающей цитопении и, в конечном итоге, сохранению жизни пациента. Как и в ряде других клинических наблюдений [20, 21, 23, 25, 27], лечение ритуксимабом оказалось неэффективным в плане восстановления функции почек.

Авторский коллектив, врачи Клинической больницы «Феофания» высказывают искренние слова благодарности врачам Винницкой ОКБ за проведенные лечебные и диагностические мероприятия, стабилизацию состояния пациента при подготовке к транспортировке, профессору Винницкого национального медицинского университета им. Н.И. Пирогова Н.А. Станиславчуку за метко высказанное предположение о синдроме Гудпасчера на ранней стадии болезни только по клиническим показателям (без иммунологического подтверждения); заместителю главного врача Клинической больницы «Феофания» А.Н. Строканю за мозговой штурм и анализ литературы по проблеме; заместителю главного врача Клинической больницы «Феофания» В.Ю. Сакуну за общее руководство коллективом и организацию медицинской помощи; профессору Национальной медицинской академии последипломного образования им. П.Л. Шупика Д.Д. Иванову за подтверждение диагноза болезни Гудпасчера и определение тактики ведения; кандидату медицинских наук, доценту С.А. Ротовой за консультативную помощь в подготовке пациента к плановому гемодиализу и определению объемов нефропротективной терапии; кандидату медицинских наук, врачу отделения интерстициальных заболеваний легких Института пульмонологии и фтизиатрии им. Ф.Г. Яновского О.В. Шадринной за помощь в проведении дифференциального диагноза и оценке степени поражения легких; всем врачам, кто присоединился к лечению пациента, к проведению консилиумов, за интеллектуальную помощь в установлении диагноза и выборе методов лечения. Благодаря совместному мультидисциплинарному подходу к ведению больного и всеобщей поддержке пациент жив, продолжает сеансы почечно-заместительной терапии по месту жительства.

СПИСОК ИСПОЛЬЗОВАННОЙ ЛИТЕРАТУРЫ

1. Ардашев В., Потехин Н., Малышева С., Борисов А. (2006) Синдром Гудпасчера. Врач, 6: 8–11.
2. Мухин Н.А. (2012) Синдром Гудпасчера. Клин. фармакол. тер., 21(5): 39–44.
3. Овсянников Д.Ю., Волков М.Ю., Гитинов Ш.А. и др. (2015) Синдром Гудпасчера в детском возрасте: обзор литературы и клиническое наблюдение. Трудный пациент, 13(8–9): 45–48.
4. Arce-Salinas C.A., Rodriguez-Garcia F., Gomez-Vargas J.I. (2012) Long-term efficacy of anti-CD20 antibodies in refractory lupus nephritis. Rheumatol. Int., 32: 1245–1249.
5. Arzoo K., Sadeghi S., Liebman H.A. (2002) Treatment of refractory antibody mediated autoimmune disorders with an anti-CD20 monoclonal antibody (rituximab). Ann. Rheum. Dis., 61: 922–924.
6. Chan A.L., Louie S., Leslie K.O. et al. (2011) Cutting edge issues in Goodpasture's disease. Clin. Rev. Allergy Immunol., 41(2): 151–162.
7. Dammacco F., Battaglia S., Gesualdo L., Racanelli V. (2013) Goodpasture's disease: a report of ten cases and a review of the literature. Autoimmun. Rev., 12(11): 1101–1108.
8. Fernandes R., Freitas S., Cunha P. et al. (2016) Goodpasture's syndrome with absence of circulating anti-glomerular basement membrane antibodies: a case report. J. Med. Case Rep., 10: 205.
9. Fervenza F.C., Terreros D., Boudaud A. et al. (1999) Recurrent Goodpasture's disease due to a monoclonal IgA-kappa circulating antibody. Am. J. Kidney Dis., 34(3): 549–555.
10. Goodpasture E.W. (1919) The significance of certain pulmonary lesions in relation to the etiology of pneumonia. Am. J. Med. Sci., 158: 863–870 (doi: 10.1097/00000441-191911000-00012).
11. Greco A., Rizzo M.I., De Virgilio A. et al. (2015) Goodpasture's syndrome: a clinical update. Autoimmun. Rev., 14(3): 246–253.
12. Hellmark T., Segelmark M. (2014) Diagnosis and classification of Goodpasture's disease (anti-GBM). J. Autoimmun., 48–49: 108–112.
13. Huart A., Josse A.-G., Chauveau D. et al. (2016) Outcomes of patients with Goodpasture syndrome: A nationwide cohort-based study from the French Society of Hemapheresis. J. Autoimmun., 73: 24–29.
14. Jennette J.C., Falk R.J., Bacon P.A. et al. (2013) 2012 Revised International Chapel Hill Consensus Conference Nomenclature of Vasculitides. Arthr. Rheum., 65: 1–11.
15. Krakower C.A., Greenspon S.A. (1952) Localization of the nephrotoxic agent within the isolated renal glomerulus. AMA Arch. Pathol., 51: 629–639.
16. Levy J.B., Turner A.N., Rees A.J. et al. (2001) Long-term outcome of anti-glomerular basement membrane antibody disease treated with plasma exchange and immunosuppression. Ann. Intern. Med., 134: 1033.
17. Lu T.Y., Ng K.P., Cambridge G. et al. (2009) A retrospective seven-year analysis of the use of B cell depletion therapy in systemic lupus erythematosus at University College London Hospital: the first fifty patients. Arthritis Rheum., 61: 482–487.
18. Merkel F., Pullig O., Marx M. et al. (1994) Course and prognosis of anti-basement membrane antibody (anti-BM-Ab)-mediated disease: report of 35 cases. Nephrol. Dial. Transplant., 9(4): 372–376.
19. Narayanan M., Casimiro I., Pichler R. (2014) A unique way to treat Goodpasture's disease. BMJ Case Report. (doi:10.1136/bcr-2014-206220).
20. Sauter M., Schmid H., Anders H.J. et al. (2009) Loss of a renal graft due to recurrence of anti-GBM disease despite rituximab therapy. Clin. Transplant., 23(1): 132–136.
21. Schless B., Yildirim S., Beha D. et al. (2009) Rituximab in two cases of Goodpasture's syndrome. NDT Plus., 2(3): 225–227.
22. Shah M.K., Hughhins S.Y. (2002) Characteristics and outcomes of patients with Goodpasture's syndrome. South. Med. J., 95: 1411–1418.

23. Shah Y., Mohiuddin A., Sluman C. et al. (2012) Rituximab in anti-glomerular basement membrane disease. QJM, 105: 195–197.
24. Stone J.H., Merkel P.A., Spiera R. et al. (2010) Rituximab versus cyclophosphamide for ANCA-associated vasculitis. N. Engl. J. Med., 363: 221–232.
25. Syeda U.A., Singer N.G., Magrey M. (2013) Anti-glomerular basement membrane antibody disease treated with rituximab: a case-based review. Semin. Arthritis Rheum., 42: 567–572.
26. Tanna A., Pusey C.D. (2013) B-cell-targeted therapy in adult Glomerulonephritis. Expert Opin. Biol. Ther., 13: 1691–706.
27. Touzot M., Poisson J., Faquer S. et al. (2015) Rituximab in anti-GBM disease: A retrospective study of 8 patients. J. Autoimmun., 60: 74–79.
28. Wechsler E., Yang T., Jordan S.C. et al. (2008) Anti-glomerular basement membrane disease in an HIV-infected patient. Nat. Clin. Pract. Nephrol., 4: 167–171.

УСПІШНЕ ЛІКУВАННЯ СИНДРОМУ ГУДПАСЧЕРА РИТУКСИМАБОМ: ОПИС КЛІНІЧНОГО ВИПАДКУ

**І.Ю. Головач, О.Б. Яременко,
В.П. Стельмащук, В.М. Матійко, Т.М. Чіпко,
О.В. Корочев, О.М. Михальченко,
І.С. М'ясний, Л.В. Михальська**

Резюме. Описано клінічний випадок успішного застосування ритуксимабу у пацієнта з тяжким перебігом синдрому Гудпасчера. Хворий поступив до клініки у край тяжкому стані з явищами вираженої дихальної та ниркової недостатності, що вимагали постійної респираторної підтримки та проведення гемодіалізу. Діагноз «синдром Гудпасчера» було встановлено на підставі ізольованого ураження легень і нирок за типом швидкопрогресуючого гломерулонефриту і геморагічного альвеоліту, високих титрів антитіл до базальної мембрани гломерулярного апарату (двічі), відсутності підвищення титрів інших антитіл, специфічних для системних захворювань сполучної тканини і системного васкуліту. Пацієнту була проведена синхронна пульс-терапія з подальшим застосуванням каскадної плазмодіфільтрації, циклофосфану та метилпреднізолону без істотного поліпшення. Обґрунтуванням для застосування ритуксимабу при синдромі Гудпасчера були дані літератури, опис клінічних випадків, а також підвищення у пацієнта рівня CD19+ більш ніж удвічі, високий рівень антитіл до базальної мембрани гломерулярного апарату, анемічний синдром і тромбоцитопенія, а також неефективність попередньої імуносупресивної терапії. Терапія ритуксимабом була проведена в дозі 1000 мг двічі з перервою у 14 днів. Відзначено істотне поліпшення клінічного стану хворого, відновилися здатність до спонтанного дихання, відсутність задишки у спокої та при фізичному навантаженні, відсутність кровохаркання, нормалізація показників тромбоцитів і гемоглобіну, поліпшення КТ-картини легких, а також повторний аналіз крові на антитіла до базальних мембран гломерулярного апарату зафіксував їх відсутність. Терапія ритуксимабом була проведена в перший місяць від моменту встанов-

лення діагнозу синдрому Гудпасчера, що сприяло збереженню життя пацієнта і відновленню функції легень.

Ключові слова: синдром Гудпасчера, дихальна недостатність, ниркова недостатність, лікування, ритуксимаб.

SUCCESSFUL TREATMENT OF GOODPASTURE' SYNDROME WITH RITUXIMAB: DESCRIPTION OF A CLINICAL CASE

**I.Yu. Golovach, O.B. Yaremenko,
V.P. Stelmashchuk, V.N. Matijko,
T.M. Chipko, A.V. Korochev,
E.M. Mikhalchenko, I.S. Myasnyi,
L.V. Mikhalskaya**

Summary. A clinical case of the successful use of rituximab in a patient with a severe course of Goodpasture' syndrome is described. The patient was admitted to the clinic in extremely serious condition with the manifestations of florid respiratory and renal failure, which required constant respiratory support and hemodialysis. The diagnosis of Goodpasture's syndrome was made on the grounds of isolated lung and kidney damage as a type of rapidly progressing glomerulonephritis and hemorrhagic alveolitis, high titres of antibodies to the glomerular basement membrane (twice), no increase in titres of other antibodies peculiar to systemic connective tissue diseases and systemic vasculitis. The patient underwent synchronous pulse therapy with sequential application of cascade plasma filtration, cyclophosphamide and methylprednisolone without significant improvement. The rationale for the use of rituximab in Goodpasture's syndrome was literature data, description of clinical cases, as well as a more than double increase in the patient's CD19+ level, a high level of anti-glomerular basement membrane, anemic syndrome and thrombocytopenia, as well as ineffectiveness of previous immunosuppressive therapy. Therapy with rituximab was performed at a dose of 1000 mg twice with a break of 14 days. A significant improvement in the clinical condition of the patient, the ability to spontaneously breathe was restored, the absence of dyspnoea at rest and on exertion, the absence of hemoptysis, the normalization of platelet and hemoglobin indices, the improvement of CT lung picture were noted, and a repeated blood test for antibodies to the basal membranes of the glomerular apparatus indicated their absence. Therapy with rituximab was performed in the first month after the diagnosis of Goodpasture's syndrome, which saved the patient's life and restored lung function.

Key words: Goodpasture' syndrome, respiratory failure, renal insufficiency, treatment, rituximab.

Адрес для переписки:

Головач Ирина Юрьевна
03680, Киев, ул. Заболотного, 21
Клиническая больница «Феофания»