

ОПЫТ ИСПОЛЬЗОВАНИЯ ПРЕПАРАТА ФЛАВОЗИД ПРИ ЭПШТЕЙНА–БАРР ВИРУСНОЙ ИНФЕКЦИИ У ДЕТЕЙ

С.А. Крамарев, О.В. Выговская

Национальный медицинский университет имени А.А. Богомольца, г. Киев

Резюме. Под наблюдением находилось 60 детей, больных хронической активной формой Эпштейна–Барр вирусной инфекции, в возрасте от 1 до 18 лет. Дети, кроме базисной терапии, получали препарат Флавозид в возрастных дозах в течение 3-х месяцев. Результаты проведенных исследований показали клиническую и лабораторную эффективность Флавозида при лечении хронической активной формы ЭБВ-инфекции у детей.

Ключевые слова: дети, Эпштейна–Барр вирус, инфекционный мононуклеоз, хроническая активная форма Эпштейна–Барр вирусной инфекции, Флавозид, лечение.

Введение

Инфекция, вызванная Эпштейна–Барр вирусом (ЭБВ) относится к наиболее распространенным инфекционным заболеваниям человека. Антитела к вирусу Эпштейна–Барр обнаруживают, согласно опубликованным данным, у 40–60% детей первых трех лет жизни и у 80–90% взрослых [3,16,19].

Актуальность исследования Эпштейна–Барр вирусной инфекции (ЭБВ-инфекции) обусловлена широкой циркуляцией ЭБВ среди населения, многообразием клинических форм, специфической тропностью вируса к иммунокомпетентным клеткам.

Существуют различия в сроках инфицирования ЭБВ в развивающихся и экономически развитых странах [16,19]. Если в первых инфицирование возбудителем происходит в раннем детском возрасте (до 3-х лет), то во вторых приблизительно в 1/3 случаев — в подростковом или раннем взрослом возрасте. Инфицирование в раннем детском возрасте чаще всего не сопровождается клиническими проявлениями и происходит бессимптомно либо проявляется как респираторная вирусная инфекция, то есть приводит к неспецифическим проявлениям, практически неотличимым от других детских инфекций, вследствие чего в развивающихся странах практически не устанавливается диагноз типичной первичной формы ЭБВ-инфекции, которая проявляется инфекционным мононуклеозом [16,19]. При инфицировании ЭБВ в подростковом и старшем возрасте более чем в 50% случаев отмечаются проявления типичного инфекционного мононуклеоза [2,5].

Инфекционный мононуклеоз представляет собой синдромокомплекс, включающий: длительную лихорадку, интоксикацию, системную лимфаденопатию, острый тонзиллит, острый аденоидит, гепатомегалию, спленомегалию, возможны синдром экзантемы и гепатит. Для инфекционного мононуклеоза характерными являются гематологические изменения — лейкоцитоз или лейкопения, лимфоцитоз, моноцитоз, наличие специфических клеток, которые называются «атипичные мононуклеары», или «вироциты» [2,5,16].

Заболываемость инфекционным мононуклеозом в различных странах колеблется от 4 до 45 на 100 тыс. населения [19]. В настоящее время во всем мире отмечается увеличение количества больных инфекционным мононуклеозом.

Исходами инфекционного мононуклеоза, по данным разных авторов, являются выздоровление, бессимптомное вирусоносительство, латентная инфекция, хроническая форма, реактивация ЭБВ-инфекции, онкологический

лимфопролиферативный процесс (лимфомы, назофарингеальная карцинома, лейкоплакия языка, лейкоплакия слизистых ротовой полости, рак желудка, рак кишечника и др.), аутоиммунные заболевания (СКВ, васкулит, ревматоидный артрит, синдром Шегрена, НЯК и др.), синдром хронической усталости, разрыв селезенки [1,8,17–19].

После перенесенной острой инфекции возбудитель выделяется со слюной 6–12 мес., затем его выделение становится интермиттирующим. Более 20–30% здоровых людей, ранее перенесших ЭБВ-инфекцию, выделяют вирус постоянно. Развитие иммуносупрессии способствует активации инфекции: 60–90% иммунокомпрометированных пациентов выделяют вирус [16].

В последние годы пристальное внимание ученых привлекает хроническая форма ЭБВ-инфекции, которая развивается у 20–35% лиц после острой фазы инфекционного процесса [2,12,16].

Хроническая ЭБВ-инфекция относится к наиболее актуальным проблемам современной педиатрии и детской инфектологии, что связано с широким эпидемическим распространением заболевания, длительным течением с периодической реактивацией инфекционного процесса, возможностью развития осложнений и неблагоприятных исходов (онкозаболевания, аутоиммунная патология), трудностями в диагностике [2,12].

Исследованиями отечественных и зарубежных авторов установлено, что клиника хронической ЭБВ-инфекции у взрослых характеризуется наличием длительных симптомов интоксикации, лимфаденопатии, гепатоспленомегалии, тонзиллита, аденоидита, у части больных — интерстициальной пневмонии, увеита, гепатита, патологии ЦНС и др. [12].

Что касается детей, то имеются лишь отдельные работы, посвященные описанию немногочисленных групп больных с хронической ЭБВ-инфекцией [12,16]. Клиническая картина хронической активной ЭБВ-инфекции настолько полиморфна, что на ее основании поставить диагноз практически невозможно [12].

Хроническая форма ЭБВ-инфекции у детей:

1. Хроническая активная форма ЭБВ-инфекции: сохранение симптомов инфекционного мононуклеоза у больного в течение 6-ти месяцев и дольше с частыми рецидивами; поражение внутренних органов (гепатит, миокардит, пневмония, увеит и др.).

2. Генерализованная форма хронической активной ЭБВ-инфекции: энцефалит, полинейропатии, менингит, миокардит, гломерулонефрит, лимфоцитарная интерстициальная пневмония, гепатит и др.

3. Латентная форма ЭБВ-инфекции: отсутствуют какие-либо клинические симптомы, но имеет место лабораторно подтвержденная персистенция ЭБВ.

4. Атипичная форма хронической ЭБВ-инфекции: длительный субфебрилитет; астенический синдром (слабость, потливость, вялость, головная боль, головокружение); лимфаденопатия; миалгии и артралгии; гепатоспленомегалия; присоединение других герпесвирусных инфекций кожи и слизистых оболочек; не характерные раньше частые и длительные ОРВИ; волнообразное течение; формирование группы детей, болеющих повторными респираторными вирусными инфекциями.

Накопленные за истекший период знания свидетельствуют о колоссальной роли ЭБВ не только в инфекционной, онкологической и иммунологической патологии человека. В настоящее время доказана роль ЭБВ в развитии ряда злокачественных опухолей, аутоиммунных заболеваний, синдрома хронической усталости (СХУ), СХУ-подобных синдромов, патологии нервной системы (энцефалитов, менингитов, миелитов, полирадикулонейропатии), болезни Альцгеймера [2,16,17]. Также установлена возможность вертикальной трансмиссии возбудителя с развитием врожденной ЭБВ-инфекции.

ЭБВ-инфекция является инфекционной болезнью иммунной системы с хронической персистенцией вируса.

Основная мишень ЭБВ — В-лимфоциты. Он может также поражать эпителий ротоглотки, протоков слюнных желез, шейки матки, желудочно-кишечного тракта, эндотелий сосудов, гладкомышечных клеток. Также есть сообщение о возможном инфицировании вирусом иммунокомпетентных клеток — Т-лимфоцитов (CD3), клеток естественных киллеров (NK-клетки — CD16), макрофагов, моноцитов, нейтрофилов [12,16].

В инфицированном эпителии развивается литический цикл размножения вируса, и клетка погибает. Инфицированные В-лимфоциты *in vivo* и *in vitro* приобретают способность к неограниченной пролиферации — «бессмертию», лишь в небольшом количестве клеток проходит литический цикл, а в остальных клетках латентный цикл.

При ЭБВ-инфекции возникают изменения не только со стороны В-клеточного звена иммунной системы, но и нарушения всего клеточного иммунного ответа и факторов врожденной резистентности (макрофагов, NK-клеток, нейтрофилов, системы интерферона) [4,5,16]. Результатом индукции иммунодефицитного состояния (ИДС) и способности ЭБВ интегрироваться в геном инфицированных клеток является пожизненная персистенция этого вируса [1].

После первичного инфицирования ЭБВ пожизненно пребывает в организме человека, то есть имеет место персистирующая инфекция. Персистенция вируса происходит в эписомах (структурах, аналогичных плазидам бактерий), находящихся в ядрах чувствительных клеток. Истинная интеграция вируса в геном человека для ЭБВ не характерна. Основными клетками, в которых происходит персистенция возбудителя, являются эпителиальные клетки ротоглотки, а также В-лимфоциты памяти. Залогом того, что вирус не может элиминироваться из организма, является тот факт, что при делении инфицированной клетки обе дочерние клетки наследуют вирус. В клетках — хронических носителях вируса имеет место латентная инфекция, которая отличается от литической, развивающейся при реактивации вируса [2,16]. Так, во время латентной стадии транскрибируется ограниченное количество генов вируса, а образующиеся белки поддерживают персистенцию вируса [2].

В основе патогенеза хронической ЭБВ-инфекции, помимо биологических свойств самого возбудителя, важную роль играет состояние макроорганизма [2,16]. Отягощенный преморбидный фон в сочетании с иммуноотропной активностью ЭБВ способствуют формированию вторичного ИДС, которое характеризуется нарушением процессов активации, дифференцировки, снижением иммунорегуляторного индекса (ИРИ) и готовности к апоптозу иммунокомпетентных клеток, увеличением количества лимфоцитов, обладающих цитотоксическим потенциалом [4,5,7].

При этом можно наблюдать иммунологический образ, присущий персистирующим инфекциям в целом: выборочная или общая гипериммуноглобулинемия с повышенным уровнем циркулирующих иммунных комплексов, а также Т-лимфоцитоз в острый период и Т-лимфоцитопения — при длительно текущем и глубоком поражении. При ЭБВ-инфекции отмечается повышенная количественная или качественная реакция NK-клеток. Характерно также увеличение количества В-лимфоцитов [4,5,7,16].

Варианты иммунных нарушений при ЭБВ-инфекции у детей:

- Напряженность противовирусного иммунитета — повышение уровня ИФН в сыворотке крови, повышение уровня IgA, IgM, IgE, повышение уровня ЦИК, повышение содержания CD16, CD4, CD8-лимфоцитов, активация системы фагоцитов [16].
- Иммунная дисфункция/недостаточность — снижение способности к продукции ИФН-альфа, гамма, дисиммуноглобулинемия — снижение содержания IgG, IgA, повышение содержания IgM, снижение содержания CD25, CD16, CD8, CD4-лимфоцитов, снижение функциональной активности фагоцитов [16].
- В-иммунные нарушения — ЭБВ инфицирует В-лимфоциты и персистирует в них. «Сражение» между инфицированными В-лимфоцитами и цитотоксичными Т-лимфоцитами (ЦТЛ) [4,7].
- Т-иммунные нарушения — резкое снижение количества ЦТЛ (CD8-Т-лимфоцитов), снижение количества CD3, CD4, CD8, CD16, CD-25-лимфоцитов. Повышенная активность иммунокомпетентных клеток к апоптозу (CD95-лимфоциты) [4,5,7].
- Гуморальные иммунные нарушения — резкое снижение концентрации ИФН-альфа и гамма, выработки IgA, IgG, снижение в слюне уровня sIgA. Повышение продукции IgM, IgE, количества ЦИК [12].
- Нарушения продукции интерлейкинов (ИЛ): повышенное содержание ИЛ-1, ИЛ-4, ИЛ-5, ИЛ-6, ИЛ-10, ИЛ-13; снижение уровня ИЛ-2, ИЛ-8, ИЛ-12 [16,25].

На сегодня для лечения ЭБВ-инфекции существует большой арсенал лекарственных препаратов, таких как: ациклические нуклеозиды, препараты интерферонов, индукторы интерферонов, инозина пронабекс, анаферон, протектазол, флавоксид, препараты гипериммунного иммуноглобулина против вируса Эпштейн—Барр для внутримышечного введения и др. [6,16].

Несмотря на такое количество лекарственных препаратов, не существует единственной схемы для лечения разнообразных клинических форм ЭБВ-инфекции.

Задачи лечения ЭБВ-инфекции у детей:

1. Ускорение инволюции клинических симптомов заболевания.
2. Ликвидация активности ЭВВ.
3. Предупреждение неблагоприятных последствий заболевания.

Проведенный информационный поиск показал широкое использование препарата Флавоксид в клинике инфек-

Таблица 1

Дозы Флавозида при лечении хронической активной формы ЭБВ-инфекции у детей

Возраст, лет	Схема дозирования
<1	по 0,5 мл 2 раза в сутки
1–2	по 1 мл 2 раза в сутки
2–4	с 1-го по 3-й день – по 1,5 мл 2 раза в сутки; с 4-го дня – по 3 мл 2 раза в сутки
4–6	с 1-го по 3-й день – по 3 мл 2 раза в сутки; с 4-го дня – по 4 мл 2 раза в сутки
6–9	с 1-го по 3-й день – по 4 мл 2 раза в сутки; с 4-го дня – по 5 мл 2 раза в сутки
9–12	с 1-го по 3-й день – по 5 мл 2 раза в сутки; с 4-го дня – по 6 мл 2 раза в сутки
>12 лет и взрослые	с 1-го по 3-й день – по 5 мл 2 раза в сутки; с 4-го дня – по 8 мл 2 раза в сутки

ционных болезней для лечения герпесвирусных инфекционных заболеваний – поражений нервной системы, вызванной герпесвирусами, при опоясывающем герпесе, цитомегаловирусной инфекции, тяжелых формах герпетической инфекции, ЭБВ-инфекции. Флавозид – это противовирусный препарат, полученный из диких злаковых растений. 100 мл сиропа содержит 2 мл протекфлазида, полученного из диких злаков щучки дернистой (*Deschampsia caespitosa* L.) и вейника наземного (*Calamagrostis epigeios* L.), с содержанием не менее 0,32 мг флавоноидов в перерасчете на рутин и не менее 0,3 мг суммы карбоновых кислот в пересчете на яблочную кислоту.

Флавозид обладает высокой антивирусной и антиоксидантной активностью, оказывает иммунокорректирующее и апоптозмодулирующее действие. Флавоноиды, входящие в состав препарата, обладают способностью угнетать репликацию вирусов герпеса человека как *in vitro*, так и *in vivo*. При проведении доклинических исследований установлена активность препарата в отношении вирусов простого герпеса 1-го и 2-го типа (HSV-1, HSV-2), вируса Эпштейна–Барр, вируса *Varicella zoster*. Механизм противовирусного действия заключается в ингибировании вирусспецифических ферментов ДНК-полимеразы, тимидинкиназы и обратной транскриптазы в инфицированных вирусом клетках, что приводит к снижению способности или к полному блокированию репликации вирусов.

Имунокорректирующий эффект препарата реализуется за счет увеличения продукции эндогенного α - и γ -ИФН, что способствует нормализации показателей клеточного и гуморального иммунитета. В ходе исследований, проведенных на животных, а также с использованием культуры тканей, установлено, что препарат стимулирует синтез эндогенных α - и γ -ИФН дозозависимо, его однократный прием перорально приводит к активному синтезу интерферона до 6 сут. с пиком концентрации на вторые сутки в селезенке, печени и головном мозге.

Препарат обладает антиоксидантной активностью, ингибирует течение свободнорадикальных процессов, препятствует накоплению продуктов перекисного окис-

ления липидов. Вместе с тем он проявляет апоптозмодулирующее действие, ускоряет вхождение вирус-инфицированных клеток в стадию апоптоза, благодаря чему происходит более быстрая их элиминация из организма. Указанные эффекты препарата имеют существенное значение в механизмах противовирусной и антибактериальной активности.

При проведении доклинических исследований тератогенного, мутагенного, канцерогенного и эмбриотоксического действия не выявлено. По показателям острой токсичности Флавозид относится к классу относительно безопасных веществ.

Изучение противовирусной активности Флавозида проводили в эксперименте *in vivo* в системе лимфобластидной культуры клеток, которая представляла собой В-лимфоциты человека, трансформированные вирусом Эпштейна–Барр. На основе проведенных исследований сделаны выводы о профилактическом воздействии и противовирусном действии Флавозида на репродукцию ЭБВ в лимфобластидных клетках. Таким образом, доказана лечебная активность Флавозида на репродукцию ЭБВ в лимфобластидных клетках.

Е.И. Юлиш (2007) использовал Флавозид в комплексном лечении ЭБВ-инфекции у детей и показал, что проводимое лечение способствует ликвидации острых проявлений инфекции у 67% детей, переводу рецидивирующего течения хронической формы ЭБВ инфекции в латентное у 64% больных [15].

Материал и методы исследования

В клинике кафедры детских инфекционных болезней Национального медицинского университета имени А.А. Богомольца на базе городской детской клинической инфекционной больницы г. Киева были проведены клинические исследования по изучению клинической эффективности и переносимости препарата Флавозид при хронической активной форме ЭБВ-инфекции у детей. В исследование было включено 60 детей, больных хронической активной формой ЭБВ-инфекции, в возрасте от

Таблица 2

Динамика основных клинических симптомов хронической активной формы ЭБВ-инфекции у детей (абс. количество больных детей, у которых обнаруживался клинический симптом)

Клинический симптом	При поступлении в стационар (n=60)	14-й день от начала лечения (n=60)	1 месяц от начала лечения (n=60)	3 месяца от начала лечения (n=60)
Интоксикационный синдром	60	44	17	2
Нарушение со стороны ЦНС	60	36	26	1
Нарушение аппетита	47	25	18	1
Лихорадка	60	30	24	2
Поражение ротоглотки	60	41	30	5
Острый тонзиллит	60	48	28	4
Лимфаденопатия	60	58	41	32
Гепатомегалия	60	57	55	50
Спленомегалия	52	43	40	37
Гематологические нарушения	60	48	43	38

Динамика специфических маркеров вирусной активности ЭБВ-инфекции у детей (абс. количество детей, у которых оказывались маркеры)

Маркеры ЭБВ-инфекции	Количество детей		
	при первом исследовании	через 1 месяц от начала лечения	через 3 месяца от начала заболевания
анти-ЭБВ IgM VCA	53	44	23
ДНК ЭБВ в крови	32	26	8
ДНК ЭБВ в слюне	55	45	28

1 до 18 лет. Дети, кроме базисной терапии, которая включала антибактериальные, антигистаминные препараты, энтеросорбенты, симптоматическую и местную терапию, при необходимости — дезинтоксикационную инфузионную терапию с включением глюкозо-солевых растворов, получали препарат Флавозид в возрастных дозах 2 раза в день за 20–30 минут до еды в течение 3-х месяцев (табл. 1).

Оценку эффективности лечения проводили на основании исследования динамики основных клинических симптомов хронической активной формы ЭБВ-инфекции у детей (при госпитализации в стационар, через 2 недели, 1 месяц, 3 месяца от начала лечения), которая отображена в таблице 2.

Результаты исследования и их обсуждение

Анализ жалоб и данных объективного обследования показал, что при поступлении в стационар у всех детей заболевание проявлялось в виде общинфекционного синдрома, который проявлялся в виде общей слабости, вялости, недомогания, которые наблюдались у всех детей, снижения аппетита (75,0%), головной боли (83,3%), тошноты (50,0%), у детей с тяжелыми формами — артралгии, миалгии, рвоты. Нарушения со стороны центральной нервной системы (ЦНС) наблюдались также у всех детей, они проявлялись эмоциональной лабильностью, плаксивостью, повышенной возбудимостью, негативной реакцией на осмотр, вялостью, которые отмечались у всех пациентов, нарушением сна (66,7%). Изменения со стороны кожи в виде бледности, «синяков» под глазами регистрировались у всех обследованных детей. Экзантема встречалась у 25 больных, преимущественно у детей, которые принимали в домашних условиях ампициллин или его производные. Преобладала кореподобная обильная сыпь (77,3%). У 10 (22,7%) детей сыпь имела геморрагический характер. Также встречалась скарлатиноподобная сыпь. Лихорадка отмечалась у всех детей. Поражение лимфоидной ткани имело место также у всех больных. Системный характер лимфаденопатия имела у 76,7% детей. У всех больных наблюдалось поражение ротоглотки в виде заложенности носа (86,8% детей), отека лица и век (52,8%), затруднения носового дыхания (75,5%), выделений из носа (47,2%), «храпа» во время сна (50,0%). У всех детей имел место острый тонзиллит, который проявлялся дискомфортом, болью в горле при глотании, гиперемией слизистой оболочки ротоглотки, зернистостью мягкого неба, дужек, бугристостью задней стенки глотки. На момент госпитализации налеты на миндалинах наблюдались у 81,7% больных. У остальных больных налетов на миндалинах не было, у них отмечалась лишь гиперемия и отечность слизистой оболочки ротоглотки. Постоянным симптомом заболевания была гепатомегалия. Она имела место у всех детей. Явления гепатита с синдромом цитолиза наблюдали у каждого третьего больного. У этих пациентов при отсутствии гипербилирубинемии регистрировалось повышение активности аланинаминотрансферазы (70,5±7,8 ед), аспартатаминотрансферазы (59±2,8 ед). При этом желтушность кожи и слизистых оболочек имела место лишь у 24,5% больных. У этих детей наблюдалась

умеренная гипербилирубинемия (90,0±4,6 ммоль/л/час). Спленомегалия отмечалась у 86,7% больных. У 13,3% детей размеры селезенки были не изменены. Гематологические нарушения наблюдались у всех обследованных детей. В крови 73,3% больных отмечался умеренный лейкоцитоз — (14,4±3,5x10⁹/л), лимфоцитоз — 88,3%, моноцитоз — 83,3%. У 61,7% пациентов обнаружены атипичные мононуклеары (вирициты), их количество в периферической крови колебалось от 10% до 55%, СОЭ была повышенной у 70,0% (25±5,2 мм/час).

При обследовании на 14-й день от начала терапии у детей отмечено достоверное уменьшение выраженности основных клинических симптомов хронической активной формы ЭБВ-инфекции, таких как интоксикационный синдром, нарушение со стороны ЦНС, поражение ротоглотки, острый тонзиллит, гематологические нарушения (табл. 2).

Через 1 месяц от начала терапии у пациентов наблюдали выраженную позитивную динамику со стороны основных клинических симптомов в виде интоксикационного синдрома, нарушений со стороны ЦНС, лихорадки, поражения ротоглотки, острого тонзиллита, системной

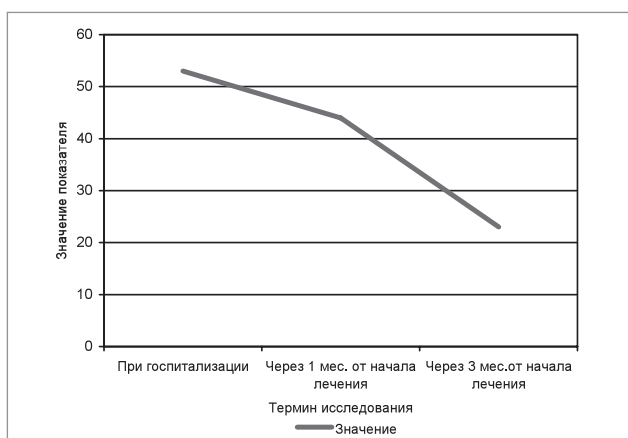


Рис.1. Динамика значения показателя IgM VCA EBV у детей с хронической активной формой ЭБВ-инфекции, получавших препарат Флавозид в течение 3-х месяцев.

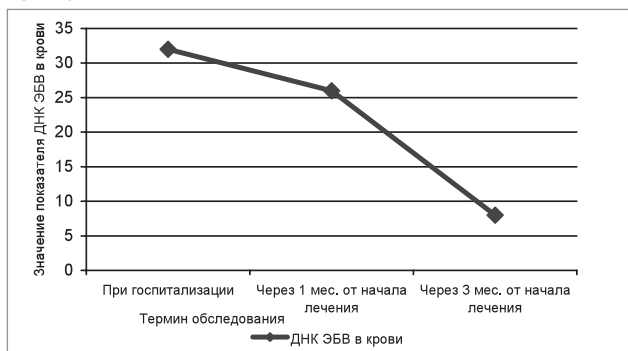


Рис.2. Динамика значения показателя ДНК ЭБВ в крови у детей с хронической активной формой ЭБВ-инфекции, получавших Флавозид в течение 3-х месяцев

лимфаденопатии, гепатомегалии и гематологических нарушений (табл. 2).

Через 3 месяца от начала лечения у детей не регистрировали таких проявлений заболевания, как интоксикационный синдром, поражение ротоглотки, острый тонзиллит. Гематологические нарушения в виде лимфоцитоза, моноцитоза сохранялись у 50,0% больных. Лимфаденопатия сохранялась у 40% детей, гепатомегалия сохранялась у 73,3% пациентов, спленомегалия имела место у 64% детей.

Лабораторную эффективность лечения оценивали, анализируя динамику маркеров (при госпитализации, через 1 месяц от начала лечения, через 3 месяца от начала заболевания), которые отображают вирусную активность, — анти-ЭБВ IgM VCA, ДНК ЭБВ в крови и слюне.

В таблице 3 представлена динамика маркеров вирусной активности у детей с хронической активной формой ЭБВ-инфекции.

Результаты проведенных исследований показали, что препарат Флавозид в комплексной терапии хронической активной ЭБВ-инфекции обладает противовирусной активностью, которая проявляется исчезновением из крови маркеров активной репликации вируса: анти-EBV IgM

VCA, ДНК EBV в крови после курса лечения (рис. 1, 2).

Выводы

1. Препарат обладает противовирусной активностью в отношении вируса Эпштейна—Барр, которая проявляется исчезновением из крови маркеров активной репликации вируса: анти-EBV IgM VCA, ДНК EBV в крови после курса лечения..

2. Флавозид имеет клиническую и лабораторную эффективность при лечении хронической активной формы ЭБВ-инфекции у детей. У пациентов на фоне терапии Флавозидом наблюдали достоверное уменьшение выраженности основных клинических симптомов: интоксикационного синдрома, нарушений со стороны ЦНС, лихорадки, поражения ротоглотки, острого тонзиллита, системной лимфаденопатии, гепатомегалии и гематологических нарушений.

3. Препарат безопасен при лечении хронической активной формы ЭБВ-инфекции у детей

4. Флавозид рекомендуется для лечения хронической активной формы ЭБВ-инфекции в возрастных дозах в течение 3-х месяцев.

ЛИТЕРАТУРА

- Блохина Е. Б. Роль латентной инфекции, вызванной вирусом Эпштейна—Барр, в развитии лимфопролиферативных заболеваний / Е. Б. Блохина // Вопр. гематол./онкол. и иммунопатол. в педиатрии. — 2003. — Т. 2, № 3. — С. 65—70.
- Возіанова Ж. І. Інфекційний мононуклеоз, спричинений вірусом Епштейна—Барр / Ж. І. Возіанова, А. І. Глей // Мистецтво лікування. — 2005. — № 5. — С. 8—12.
- Волоха А. П. Епштейн—Барр вірусна інфекція у дітей / А. П. Волоха, Л. І. Чернишова // Сучасні інфекції. — 2003. — № 4. — С. 79—93.
- Епштейн—Барр вірусна інфекція. Імунопатогенез. Клініка. Лікування : метод. реком. / за ред. В. Є. Казмірчук. — К., 2004. — 28 с.
- Иванова В. В. Инфекционный мононуклеоз: тактика терапии больных с нелегким течением заболевания : информ. письмо для педиатров / В. В. Иванова, Э. Г. Камальдинова, А. С. Левина. — СПб., 2004. — 24 с.
- Исаков В. А. Герпесвирусные инфекции человека : рук-во для врачей / В. А. Исаков, Е. И. Архипова, Д. В. Исаков ; под ред. В. А. Исакова. — СПб. : СпецЛит, 2006. — 303 с.
- Клинические формы хронической Эпштейн—Барр-вирусной инфекции: вопросы диагностики и лечения / Малашенкова И. К., Дидковский Н. А., Сарсания Ж. Ш. [и др.] // Лечащий врач. — 2003. — № 9. — С. 32—38.
- Корнеев А. В. Синдром хронической усталости и иммунной дисфункции / А. В. Корнеев, Н. Г. Арцимович // Лечащий врач. — 1998. — № 3. — С. 18—22.
- Краснов В. В. Инфекционный мононуклеоз. Клиника, диагностика, современные принципы лечения : сб. ст. / В. В. Краснов. — СПб. — Новгород, 2003. — 44 с.
- Марков И. С. Диагностика и лечение герпетических инфекций и токсоплазмоза : сб. ст. / И. С. Марков. — К. : АртЭк, 2002. — 192 с.
- Минцер О. П. Методы обработки медицинской информации : учеб. пособ. / О. П. Минцер, Б. Н. Угаров, В. В. Власов. — К. : Вища школа, 1991. — 271 с.
- Сидорова И. С. Внутритрубные инфекции: хламидиоз, мононуклеоз, герпес, цитомегалия / И. С. Сидорова, И. Н. Черненко // Рос. вестн. перинатол. и педиатрии. — 1997. — № 3. — С. 5—36.
- Хахалин Л. Н. Ацикловир при лечении острых и рецидивирующих герпесвирусных инфекций / Л. Н. Хахалин, Ф. И. Абазова // Клин. фармакол., терапия. — 1995. — № 4. — С. 78—81.
- Чернишева О. Е. Характер изменений здоровья детей раннего возраста, состояния их иммунного и цитокинового статуса на фоне различного течения инфекции, вызванной вирусом Эпштейна—Барра / О. Е. Чернишева, Е. И. Юлиш, Л. А. Иванова // Врачеб. практика. — 2007. — № 1 (55). — С. 24—28.
- Юлиш Е. И. Врожденные и приобретенные TORCH-инфекции у детей / Е. И. Юлиш, А. П. Волосовец. — Донецк : Регина, 2005. — 216 с.
- Cohen J. I. Epstein—Barr virus infection / J. I. Cohen // N. Engl. J. Med. — 2000. — Vol. 343. — P. 481—92.
- Epstein—Barr virus-infected T lymphocytes in Epstein—Barr virus-associated hemophagocytic syndrome / Kawaguchi H., Miyashita T., Herbst H. [et al.] // J. Clin. Invest. — 1993. — Vol. 92. — P. 1444—50.
- Kawa K. Epstein—Barr virus-associated diseases in humans / K. Kawa // Inf. J. Hematol. — 2000. — Vol. 71. — P. 108—17.
- Principles and practice of pediatric infectious diseases / edited by Sarah S. Long, Larry K. Pickering, Charles G. Prober. — Churchill Livingstone Inc, 1997. — P. 1821.

ДОСВІД ЗАСТОСУВАННЯ ПРЕПАРАТУ ФЛАВОЗІД ПРИ ЕПШТЕЙНА—БАРР ВІРУСНІЙ ІНФЕКЦІЇ У ДІТЕЙ

С.О. Крамарев, О.В. Виговська

Резюме. Під спостереженням знаходилися 60 дітей, хворих на хронічну активну форму Епштейна—Барр вірусної інфекції, у віці від 1 до 18 років. Діти, окрім базисної терапії, отримували препарат Флавозід у вікових дозах впродовж 3-х місяців. Результати проведених досліджень показали клінічну і лабораторну ефективність Флавозіду при лікуванні хронічної активної форми Епштейна—Барр вірусної інфекції у дітей.

Ключові слова: діти, Епштейна—Барр вірус, інфекційний мононуклеоз, хронічна активна форма Епштейна—Барр вірусної інфекції, Флавозід, лікування.

Summary. Under a supervision there were 60 children of patients by a chronic active form Epstein—Barr of viral infection in age from 1 to 18 years. Children, except for base therapy got preparation of flavozid in the age-related doses in the flow of 3-th months. It is retined as a result of the conducted researches. That flavozid has clinical and laboratory efficiency at treatment of chronic active form Epstein—Barr of viral infection for children.

Key words: children, Epstein—Barr virus, infectious mononucleosis, chronic active form of Epstein—Barr of viral infection, Flavozid, treatment.