

А. Ф. Левицький¹, О. А. Бур'янов¹, І. М. Бензар¹, Т. М. Омельченко¹, М. О. Овдій^{1,2}

Тактика хірургічного лікування вроджених деформацій хребта в дітей

¹Національний медичний університет імені О. О. Богомольця, м. Київ, Україна

²Консультативно-діагностична поліклініка Університетської клініки Національного медичного університету імені О. О. Богомольця, м. Київ, Україна

Paediatric Surgery(Ukraine).2022.2(75):26-30; DOI 10.15574/PS.2022.75.26

For citation: Levytskyi AF, Burianov OA, Benzar IM, Omelchenko TM, Ovdii MO. (2022). Tactics of surgical treatment of congenital spinal deformities in children. Paediatric Surgery(Ukraine). 2 (75): 26-30; doi 10.15574/PS.2022.75.26.

Прогрес у хірургії хребта впродовж другої половини ХХ ст. став можливим завдяки глибшому вивченню тримірної природи нормальної та патологічної архітектури хребта. Проблема складних деформацій хребта залишається однією з найважливіших у клінічній вертебології. В Україні понад 9 тис. дітей потребують оперативного втручання з приводу сколіотичних деформацій хребта. Серед них понад 15% дітей мають вроджені сколіотичні деформації.

Мета – провести ретроспективний аналіз результатів хірургічного лікування вроджених деформацій хребта в дітей.

Матеріали та методи. Проведено ретроспективний аналіз результатів лікування 36 пацієнтів (від 9 до 12 років) із вродженими деформаціями хребта, які отримали лікування на базі кафедри дитячої хірургії Національного медичного університету імені О. О. Богомольця (Національної дитячої спеціалізованої лікарні «ОХМАТДИТ» м. Київ) у період 2008–2018 рр.

Пацієнтів поділено на дві групи: I (етапне лікування) – 18 дітей, які отримали лікування з використанням гало-гравітаційної тракції (ГГТ), після чого їм виконали інструментацію хребта; II (одномоментне лікування) – 18 дітей, яким виконали хірургічну корекцію з остеотоміями (4–6 рівнів за Ponte, VCR-остеотомія на I–II рівнях).

Результати. Досліджено дві групи пацієнтів. За даними ГГТ, деформація основної дуги поліпшилася до $55 \pm 25\%$. ГГТ-ускладнення спостерігалися у 12% (транзиторні неврологічні порушення). У пацієнтів, яким виконали інструментацію хребта без попереднього тракційного витягування, спостерігались ускладнення у 37% пацієнтів (неврологічні транзиторні порушення у вигляді дефіциту функцій спинного мозку).

У дітей із вродженими деформаціями хребта одномоментна імплантація конструкції, порівняно з етапним лікуванням за допомогою ГГТ, підвищує загрозу виникнення неврологічного дефіциту на 25%, ГГТ дає змогу виконати більшу корекцію та адаптувати спинний мозок до подальшої корекції.

Висновки. При оперативному лікуванні вроджених деформацій хребта ГГТ дає змогу знизити ризик неврологічних ускладнень, скоротити тривалість хірургічного втручання та зменшити об'єм крововтрати, а також отримати дещо кращі результати корекції.

Дослідження виконано відповідно до принципів Гельсінської декларації. Протокол дослідження ухвалено Локальним етичним комітетом зазначеної в роботі установи. На проведення досліджень отримано інформовану згоду батьків дітей.

Автори заявляють про відсутність конфлікту інтересів.

Ключові слова: гало-гравітаційна тракція, сколіотична деформація, хірургічне лікування.

Tactics of surgical treatment of congenital spinal deformities in children

A. F. Levytskyi¹, O. A. Burianov¹, I. M. Benzar¹, T. M. Omelchenko¹, M. O. Ovdii^{1,2}

¹Bogomolets National Medical University, Kyiv, Ukraine

²Consultative and Diagnostic Polyclinic of the University Clinic of the Bogomolets National Medical University, Kyiv, Ukraine

Progress in spinal surgery during the second half of the twentieth century was made possible by a deeper study of the three-dimensional nature of the normal and pathological architecture of the spine. The problem of complex spinal deformities remains one of the most impor-

tant in clinical vertebrology. In Ukraine, more than 9,000 children need surgery for scoliosis spinal deformities. Of these, more than 15% of children have congenital scoliosis deformities.

Purpose – to conduct a retrospective analysis of the results of surgical treatment of congenital spinal deformities in children.

Materials and methods. A retrospective analysis of the results of treatment of 36 patients (from 9 to 12 years) with congenital spinal deformities who received treatment at the Department of Pediatric Surgery of the Bogomolets National Medical University (National Children's Specialized Hospital «ОХМАТДИТ», Kyiv) in the period from 2008 to 2018.

Patients were divided into two groups: I (staged treatment) – 18 children who received treatment using halo-gravity traction (HGT), followed by spinal instrumentation; II (one-time treatment) – 18 children who underwent surgical correction with osteotomies (4–6 levels according to Ponte, VCR osteotomy at 1–2 levels).

Results. Two groups of patients were studied. According to HGT, the main arc deformation improved to $55 \pm 25\%$. HGT – complications were observed in 12% (transient neurological disorders). In patients who underwent spinal instrumentation without prior traction complications were observed in 37% of patients (neurological transient disorders in the form of spinal cord dysfunction).

In children with congenital spinal deformities, simultaneous implantation of the structure in comparison with staged treatment with HGT increases the risk of neurological deficits by 25%, HGT allows greater correction and adapt the spinal cord to further correction.

Conclusions. In the surgical treatment of congenital spinal deformities, HGT reduces the risk of neurological complications, reduces the time of surgery and the amount of blood loss, allows us to get better results of correction.

The research was carried out in accordance with the principles of the Helsinki Declaration. The study protocol was approved by the Local Ethics Committee of all participating institutions. The informed consent of the patient was obtained for conducting the studies.

No conflict of interests was declared by the authors.

Keywords: halo-gravitational traction, scoliotic deformation, surgical treatment.

Вступ

Прогрес у хірургії хребта впродовж другої половини ХХ ст. став можливим завдяки глибшому вивченню тримірної природи нормальної та патологічної архітектури хребта. Проблема складних деформацій хребта залишається однією з найважливіших у клінічній вертебрології. В Україні понад 9 тис. дітей потребують оперативного втручання з приводу сколіотичних деформацій хребта, серед них понад 15% дітей мають вроджені сколіотичні деформації ($>100^\circ$).

З огляду на наявність порушень із боку інших органів і систем, крім опорно-рухового апарату, лікування цієї групи хворих являє певні труднощі в анестезіологічному забезпеченні під час оперативного втручання, в особливостях імплантування металоконструкцій для фіксації хребта, післяопераційному веденні хворих.

Одномоментна корекція вроджених деформацій хребта в сучасній хірургічній практиці передбачає використання остеотомій Понте та резекції хребта (VCR), які поліпшують можливості корекції деформації, але підвищують ризик неврологічних ускладнень, внутрішньоопераційної крововтрати [3,9].

Альтернативним методом є попередня корекція деформації перед хірургічним лікуванням шляхом застосування гало-гравітаційної тракції (ГГТ). Це дає змогу скоротити час хірургічного втручання, знизити ризики неврологічних ускладнень і забезпечити кращу остаточну корекцію деформації хребта [1,6,7]

Протоколи хірургічного лікування тяжких вроджених деформацій хребта розроблені неповністю і потребують подальшого вивчення.

Мета дослідження – провести ретроспективний аналіз результатів хірургічного лікування вроджених деформацій хребта в дітей.

Матеріали та методи дослідження

Проведено ретроспективний аналіз результатів лікування 36 пацієнтів із вродженими деформаціями хребта, які отримали лікування на базі кафедри дитячої хірургії Національного медичного університету імені О. О. Богомольця (Національна дитяча спеціалізована лікарня «ОХМАТДИТ», м. Київ) у період 2008–2018 рр.

Проаналізовано результати лікування 36 дітей віком від 9 до 17 років. Пацієнтів поділено на дві групи: I (етапне лікування) – 18 дітей (середній вік – $12,3 \pm 2,1$ року), які отримали етапне лікування із використанням ГГТ, після чого їм виконали інструментацію хребта; II (одномоментне лікування) – 18 дітей

Таблиця 1

Розподіл пацієнтів у групах за статтю

Група		Стать	
		хлопчики (n=12)	дівчата (n=24)
I (етапне лікування), (n=18)	абс. (%)	5 (27,8)	13 (72,2)
II (одномоментне лікування), (n=18)	абс. (%)	7 (38,9)	11 (61,1)
Статистична значущість між групами (χ^2 , p)		$\chi^2=0,125$, p=0,479	

Оригінальні дослідження. Торакальна хірургія

Таблиця 2

Величина хірургічної корекції кіфосколіотичної деформації

Група	Кут кіфосколіотичної деформації (градус)		Зменшення кута деформації		Статистична значущість зміни
	до корекції	після корекції	градус	%	
I	76,3±16,2	51,1±13,4	25,2±9,5	32,9±9,2	t=11,276; p<0,001
II	106,6±5,0	61,1±12,3	45,6±10,8	42,8±10,6	t=17,782; p<0,001
Статистична значущість між групами	t= -7,562 p<0,001	t= -2,315 p=0,027	t= -5,979 p<0,001	t= -3,000 p=0,005	

Таблиця 3

Аналіз тривалості операційного втручання та об'єму крововтрати в пацієнтів

Група	Термін операції, хв	Об'єм крововтрати, мл
I	362±25	1133,3±181,5
II	453±15	1416,7±65,8
Статистична значущість різниці між групами	t= -2,812; p=0,042	t= -3,610; p=0,001

(середній вік – 12,3±1,5 року), яким виконали одномоментну хірургічну корекцію з остеотоміями (4–6 рівнів за Ponte, VCR-остеотомія на I–II рівнях). Групи за віком були статистично однаковими (t= -0,092; p=0,927).

У групах було 12 (33,3%) хлопчиків і 24 (66,7%) дівчинки. Розподіл пацієнтів у групах за статтю (табл. 1) статистично не значущий (p=0,479).

Усім пацієнтам проведено обстеження, що передбачало клінічну оцінку ортопедичного та неврологічного статусу, променеві методи дослідження (рентгенографія у стандартних площинах, тракційний тест, комп'ютерна томографія, магнітно-резонансна томографія хребта). Із функціональних методів дослідження використано спірографію, електронейроміографію м'язів кінцівок.

За даними рентгенограми оцінено фронтальний, сагітальний баланс, визначено кут сколіотичної деформації за Cobb.

Характеристика деформації: однібічна основна дуга із залученням грудного та поперекового відділів, ригідна. Рівень первинної кіфосколіотичної деформації в дітей I групи становив 109,4±5,2°, у II групі – 106,6±5,0°, різниця статистично не значуща (t=1,666; p=0,105).

На підставі даних комп'ютерної та магнітно-резонансної томографії хребта оцінено стан м'якотканинних і кісткових структур, виключивши можливі аномалії розвитку хребта та спинного мозку. За даними комп'ютерної томографії вираховано ротацію тіл хребців до і після операції.

Пацієнтам I групи попередньо проведено ГГТ за таким протоколом. Галонімб накладають в умовах операційної під загальною анестезією. Зазвичай

встановлюють від шести до восьми гвинтів через галонімб, щоб мінімізувати ризик можливої нестабільності. Гвинти імплантують через одну кортикальну пластинку залежно від розміру пацієнта і загальної щільності кісток черепа. Тракцію зазвичай починають на наступний день із мінімальної ваги від 2 до 4 кг. Вагу поступово збільшують від 1 до 2 кг на добу. Мета полягає в досягненні максимальної тяги від 33% до 50% маси тіла залежно від того, наскільки добре вона переноситься. Тракцію застосовують мінімум 12 год на добу. Тягу застосовують у wheelchair або в стоячому апараті. Неврологічні обстеження проводять щоденно. Тривалість витягання зазвичай становить від 2 до 12 тижнів залежно від мобільності хребта. Пацієнти щодня виконували дихальні вправи для збільшення легеневого об'єму.

Перед хірургічною корекцією в пацієнтів оцінено величину кіфосколіотичної деформації та оточуючих тканин за означеними вище променевими методами.

У разі хірургічного втручання пацієнтам проведено нейромоніторинг, оцінено величину крововтрати.

Отримані дані обстеження оброблено статистично. Для аналізу номінальних даних використано метод спряжених таблиць за критерієм χ^2 , для числових даних розраховано середнє (M) і стандартне відхилення (SD), мінімальне (min) і максимальне (max) значення вибірок. Порівняння між групами проведено за T-тестом для незалежних вибірок, між термінами спостереження – T-тестом для повторних вимірювань [2].

Дослідження виконано відповідно до принципів Гельсінської декларації. Протокол дослідження

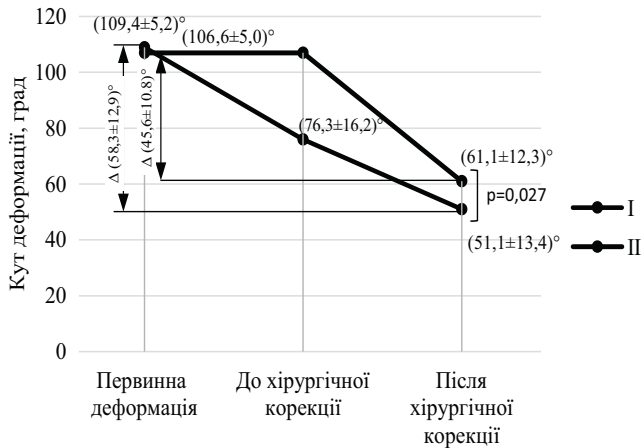


Рис. Динаміка зміни кута кіфосколіотичної деформації в пацієнтів

ухвалено Локальним етичним комітетом зазначеної в роботі установи. На проведення досліджень отримано інформовану згоду батьків дітей.

Результати дослідження та їх обговорення

Тяжка кіфосколіотична деформація $>100^\circ$ потребує хірургічної корекції, яка супроводжується великим ризиком можливих неврологічних порушень як під час втручання, так і в післяопераційному періоді. Тривалі операційні втручання супроводжуються значною крововтратою, що також несе за собою низку ускладнень.

Скоротити обсяг хірургічного втручання, у тому числі тяжкість ускладнень, можна через попереднє зменшення величини кіфосколіотичної деформації. Одним із таких методів є ГТТ. За власними даними, після такої процедури в пацієнтів спостерігається помітна корекція викривлення хребта.

У пацієнтів I групи первинний кут фронтальної деформації в середньому становив $109,4 \pm 5,2^\circ$, після ГТТ він зменшився до $76,3 \pm 16,2^\circ$, зміни були статистично значущими ($t=8,402$; $p>0,001$). У середньому зменшення викривлення хребта становило $30,1 \pm 14,8\%$, зокрема, від 7% до 58%. Така помітна корекція однозначно вплинула на результати хірургічного втручання та на розвиток неврологічних порушень.

Результати хірургічної корекції кіфосколіотичної деформації в дітей наведено в таблиці 2.

За даними статистичного аналізу, перед хірургічною корекцією в пацієнтів I групи кут кіфосколіотичної деформації $76,3 \pm 16,2^\circ$ був статистично значущою ($p<0,001$) меншим, ніж у пацієнтів II групи – $106,6 \pm 5,0^\circ$. Зменшення кута деформації після хірургічної корекції в обох групах було значущим ($p<0,001$), але слід зазначити, що в пацієнтів I групи корекція відбулася на $25,2 \pm 9,5^\circ$, що стано-

вило в середньому $32,9 \pm 9,2\%$, а в II групі – на $45,6 \pm 10,8^\circ$, що становило зменшення на $42,8 \pm 10,6\%$. Але досягнутий кут корекції в I групі $51,1 \pm 13,4^\circ$ був статистично значущо меншим ($p=0,027$), ніж у пацієнтів II групи – $61,1 \pm 12,3^\circ$.

Загальний кут корекції в пацієнтів I групи становив $58,3 \pm 12,9^\circ$. Динаміку корекції сколіотичної деформації в пацієнтів наведено на рисунку.

Зрозуміло, що менший кут можливої хірургічної корекції деформації хребта привів до скорочення тривалості оперативного втручання і відповідно до зменшення об'єму крововтрати (табл. 3).

За даними аналізу даних операційних втручань, у пацієнтів I групи тривалість операції 365 ± 25 хв була статистично значущо коротшою ($p=0,042$), ніж у пацієнтів II групи – 453 ± 15 хв. Відповідно це впливало і на об'єм крововтрати, який у I групі становив $1133,3 \pm 181,5$ мл, що також був статистично значущо меншим, ніж у пацієнтів II групи – $1416,7 \pm 65,8$ мл.

За даними нейромоніторингу, неврологічні порушення під час операції в I групі спостерігалися в 3 (16,7%) дітей, у II групі – у 7 (38,9%) осіб. У всіх пацієнтів неврологічні порушення відмічалися в процесі імплантації конструкції у вигляді зниження M-відповіді на збудження, але були вчасно усунені. У післяопераційному і в подальших періодах спостереження неврологічні порушення не виявлено.

Висновки

Встановлено, що в лікуванні вроджених кіфосколіотичних деформацій хребта першим етапом доцільно використовувати ГТТ, що дає змогу збільшити мобільність хребта і поступово адаптувати спинний мозок до подальшої корекції.

При оперативному лікуванні вроджених деформацій хребта ГТТ дозволяє знизити ризик неврологічних ускладнень, скоротити час хірургічного втручання та зменшити об'єм крововтрати, а також отримати кращі результати корекції.

Автори заявляють про відсутність конфлікту інтересів.

References/Література

- Danielsson AJ, Wiklund I, Pehrsson K, Nachemson AL. (2017). Health-related quality of life in patients with adolescent idiopathic scoliosis: a matched follow-up at least 20 years after treatment with brace or surgery. *Eur Spine J.* 10 (4): 278–288. doi: 10.1007/s005860100309.
- Everitt BS, Skrondal A. (2010). *The Cambridge Dictionary of Statistics.* Ed. 4. Cambridge University Press: 480.
- Glottzbecker M, Johnston CE, Miller P. (2014). Is there a relationship between thoracic dimensions and pulmonary function in

Оригінальні дослідження. Торакальна хірургія

- early-onset scoliosis? *Spine*. 39: 1590–1595. doi: 10.1097/BRS.0000000000000449.
- Harms LR, Andras LM, Sponseller PD et al. (2018). Comparison of percent weight gain of growth-friendly constructs in early-onset scoliosis. *Spine Deform*. 6: 43e7. doi: 10.1016/j.jspd.2017.05.005.
 - Johnston CE, Tran DP, McClung A. (2017). Functional and radiographic outcomes following growth sparing management of early-onset scoliosis. *J Bone Joint Surg Am*. 99: 1036–1042. doi: 10.2106/JBJS.16.00796.
 - Levytskyi AF, Rogozynskyi VA, Dolianytskyi MM. (2020). Halo-gravity traction in the treatment of complex (>100°) scoliotic deformities of the spine in children: a review of clinical cases. *Paediatric Surgery.Ukraine*. 4 (69):67–71. [Левицький АФ, Рогозинський ВО, Доляницький ММ. (2020). Гало-гравітаційна тракція при лікуванні складних (>100°) сколіотичних деформацій хребта в дітей: огляд клінічних випадків. Хірургія дитячого віку. 4 (69): 67–71]; doi 10.15574/PS.2020.69.67
 - Li X, Zeng L, Li X, Chen X, Ke C. (2017). Preoperative halo-gravity traction for severe thoracic kyphoscoliosis patients from Tibet: radiographic correction, pulmonary function improvement, nursing, and complications. *Med Sci Monit*: 4021–4027. doi: 10.12659/msm.905358.
 - Meirte, Jill et al. (2014). Classification of quality of life subscales within the ICF framework in burn research: identifying overlaps and gaps. *Burns* 40 (7): 1353–1359. doi: 10.1016/j.burns.2014.01.015.
 - Rohozynskyi VO, Levytskyi AF, Dolianytskyi MM, Benzar IM. (2020). Treatment of Severe Spinal Deformations in Children with Idiopathic Scoliosis Using Halo-Gravity Traction, *Wiadomości Lekarskie J*. 10 (73): 2144–2149. doi: 10.36740/WLek202010107.
 - Vasiliadis E, Grivas TB, Gkoltsiou K. (2016). Development and preliminary validation of Brace Questionnaire (BrQ): A new instrument for measuring quality of life of brace treated scoliotics, *Scoliosis*. 1: 7. doi: 10.1186/1748-7161-1-7.
 - Yang C, Zheng Z, Liu H, Wang J, Kim YJ, Cho S. (2016). Posterior vertebral column resection in spinal deformity: a systematic review. *Eur Spine J*. 25 (8): 2368–2375. doi: 10.1016/j.wneu.2020.03.044.

Відомості про авторів:

Левицький Анатолій Феодосійович – д.мед.н., проф., зав. каф. дитячої хірургії НМУ імені О. О. Богомольця. Адреса: м. Київ, бульвар Т. Шевченка, 13; тел. (044) 236–51–80. <https://orcid.org/0000-0002-4440-2090>.

Бур'янов Олександр Анатолійович – д.мед.н., проф., зав. каф. травматології та ортопедії НМУ імені О. О. Богомольця. Адреса: м. Київ, бульвар Т. Шевченка, 13; тел. (044) 236–51–80. <https://orcid.org/0000-0002-2174-1882>.

Бензар Ірина Миколаївна – д.мед.н., проф. каф. дитячої хірургії НМУ імені О. О. Богомольця. Адреса: м. Київ, бульвар Т. Шевченка, 13; тел. (044) 236–51–80. <https://orcid.org/0000-0001-7637-7769>.

Омельченко Тарас Миколайович – д.мед.н., проф. каф. травматології та ортопедії НМУ імені О. О. Богомольця. Адреса: м. Київ, бульвар Т. Шевченка, 13; тел. (044) 236–51–80. <https://orcid.org/0000-0003-1722-0803>.

Овдій Марія Олександрівна – к.мед.н., доц. каф. фізичної реабілітації та спортивної медицини НМУ імені О. О. Богомольця, лікар ФРМ консультативно-діагностичної поліклініки Університетської клініки НМУ імені О. О. Богомольця. Адреса: м. Київ, вул. П. Сагайдачного, 10/5; тел. (044) 236–51–80. <https://orcid.org/0000-0002-0163-7914>.

Стаття надійшла до редакції 26.01.2022 р., прийнята до друку 19.04.2022 р.