

¹Національний інститут раку, Київ²Національний медичний університет ім. О.О. Богомольця, Київ

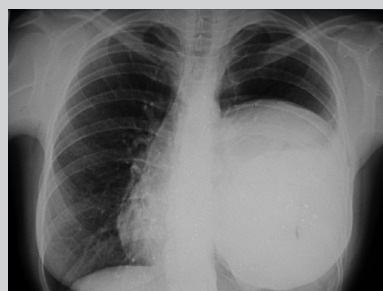
ВИПАДОК САРКОМИ ГРУДНОЇ КЛІТКИ З КЛІНІЧНОЮ МАНІФЕСТАЦІЄЮ ПУХЛИНИ ГРУДНОЇ ЗАЛОЗИ, ЩО ПАЛЬПУЄТЬСЯ (випадок із практики)



І.Б. Щепотін¹, О.С. Зотов²,
О.В. Поступаленко²

Адреса:

Поступаленко Олена Вікторівна
03053, Київ, вул. Верховинна, 69
Національний медичний університет
ім. О.О. Богомольця
Тел.: (044) 450-82-32
E-mail: alena-postupalenko@bigmir.net



Ключові слова: ретромамарне утворення, саркома грудної клітки, мамографія, скринінг.

Наводимо випадок саркоми грудної клітки з клінічною маніфестацією пухлини грудної залози, що пальпується. Клінічних даних щодо залучення до патологічного процесу органів грудної порожнини не було. Результати мамографії виявилися неінформативними для встановлення діагнозу.

Відомо, що ефективним шляхом поліпшення результатів лікування раку грудної залози є рання діагностика. Наразі реалізувати її на практиці можливо єдиним способом — за допомогою скринінгової мамографії. Згідно з даними Національного канцер-реєстру, станом на 2012 р. в Україні налічувалося 335 мамографічних апаратів і виконано 342,6 мамографії на 10 тис. жіночого населення [1]. Проте, беручи до уваги чутливість методу (30–90%) та рівень хибнонегативних результатів (10%), дані скринінгового тесту не можуть повністю замінити клінічне обстеження [2]. Окрім цього, будь-які високотехнологічні методи потребують інтерпретації спеціалістом. Онкологічна настороженість і відповідний рівень кваліфікації дозволяють розібратися у складних та незвичних клінічних випадках.

У світовій літературі описано випадки ретромамарних утворень, що мали екстрамамарне походження, проте клінічна маніфестація яких нагадувала захворювання грудної залози. До них належать: ангіосаркома плеври з тотальним ураженням геміторака [4], абсцес ребра та грудної стінки туберкульозного генезу без поширення на грудну порожнину [3, 6], вузлова склерозуюча лімфома Ходжкіна, яка поширювалася з некротизуючої гранулематозної пухлини середостіння на грудну залозу [5].

КЛІНІЧНИЙ ВИПАДОК

Хвора К., 39 років, звернулася до онколога зі скаргами на новоутворення в лівій грудній залозі, виявлене під час профілактичного огляду гінекологом районної поліклініки. З діагнозом «підозра на рак грудної залози» жінку направлено на консультацію до онко-

лога-мамолога та обстеження у діагностичний центр.

Результати мамографії (27.06.2007): у прямій краніокаудальній та косій медіолатеральній проекціях шкіра та підшкірна клітковина незмінені. Соски симетричні в обох залозах, без ознак деформації чи втягнення. Структурний малюнок симетричний в обох залозах. Розвиток стромальних і залозистих структур відповідає віку. Фіброзно-жирова інволюція. Вузлових утворень не виявлено. Регіонарні лімфатичні вузли не візуалізуються. Висновок: категорія BIRADS 1 (Breast Imaging Reporting and Data System), щільність грудних залоз за Wolfe — 2 (рис. 1–4).

Згідно з даними ультразвукового дослідження грудних залоз (27.06.2007) у лівій залозі ретромамарно визначається вогнище гіпоехогенне утворення, неоднорідної внутрішньої структури з множинними гіперехогенними пергородками, яке займає весь об'єм залози з переходом на бічну стінку. По передньому контуру візуалізується гіперехогенна лінійна структура товщиною 1–2 мм (можливо капсула). Висновок: ультразвукові ознаки об'ємного утворення ретромамарної ділянки зліва.

За даними рентгенологічного дослідження легенів та середостіння (02.07.2007), виявлено масивне утворення з чіткими хвилястими контурами, яке займає $\frac{2}{3}$ лівого геміторака, тісно прилягає до передньої і латеральної стінок, зміщує органи середостіння вправо, спричиняє компресію легеневої тканини. Лівий корінь і бронхи погано диференціюються на фоні утворення. Потовщення (інфільтрація) м'яких тканин передньої грудної стінки, на рівні IV–V ребра ознаки деструкції передньо-

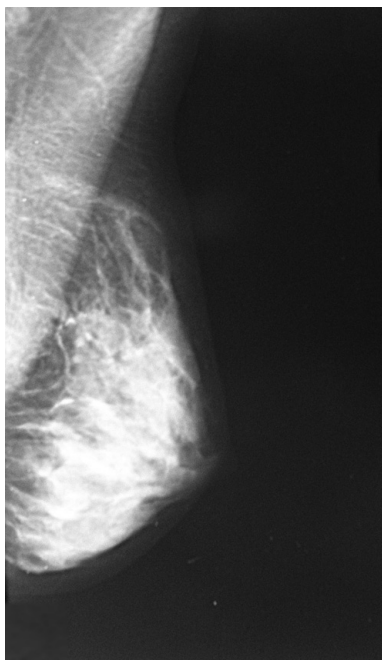


Рис. 1. Мамограма лівої грудної залози у медіолатеральній проекції

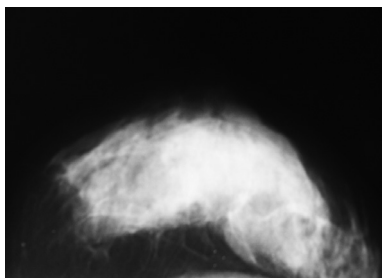


Рис. 2. Мамограма лівої грудної залози у краніокаудальній проекції

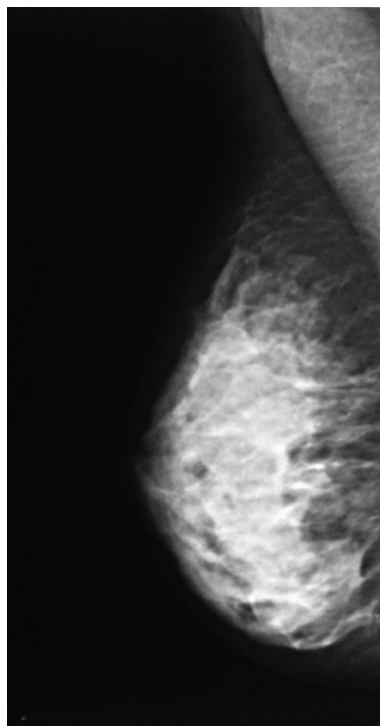


Рис. 3. Мамограма правої грудної залози у медіолатеральній проекції

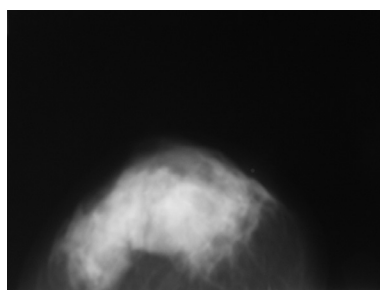


Рис. 4. Мамограма правої грудної залози у краніокаудальній проекції

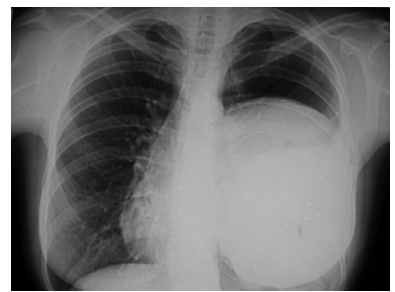


Рис. 5. Рентгенограма органів грудної порожнини у прямій проекції

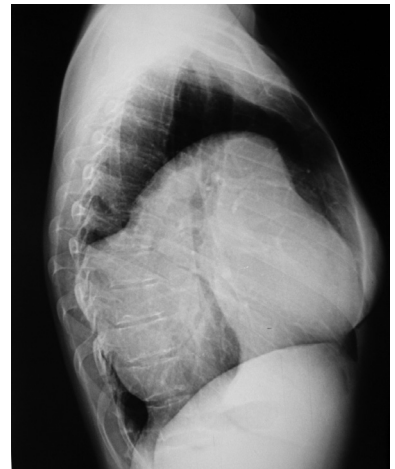


Рис. 6. Рентгенограма органів грудної порожнини у боковій проекції

латеральних відділів. Діафрагма зліва не диференціюється. Права легя без ознак вогнищево-інфільтративної патології. Висновок: рентгенологічні ознаки пухлини лівого геміторака (мезотеліома? саркома грудної стінки?) (рис. 5, 6).

Під час ультразвукового дослідження органів черевної порожнини, заочеревинного простору та органів малого таза (02.07.2007) виявлено кальцинати в шийці матки (до 6 мм), ознаки хронічного правобічного аднекситу та фолікулярної кісти лівого яєчника, правобічного нефролітіазу та хронічного холециститу.

Встановлено діагноз саркоми грудної стінки. Пацієнтку направлено на лікування до Національного інституту раку, де їй було виконано трепан-біопсію з імуногістохімічним дослідженням. Висновок: ангіосаркома грудної стінки.

Хвора отримала (11.07.2007) 1 курс хіміотерапії за схемою VAC (вінкристин, актиноміцин D, циклофосфамід) та від-

мовилася від подальшого спеціального лікування. За даними госпітального канцер-реєстру, вона померла внаслідок прогресування пухлинного процесу через 13 міс (16.08.2008) з моменту звернення за медичною допомогою.

Проаналізовано відносно рідкісний клінічний випадок: пухлина грудної стінки маніфестувала доступним для пальпації утворенням, яке на первинному етапі було розцінене як пухлина грудної залози. Клінічних даних щодо залучення до патологічного процесу органів грудної порожнини не було. Результати мамографії виявилися неінформативними для встановлення діагнозу.

ВИСНОВКИ

Підбиваючи підсумки, слід наголосити, що нагальною потребою для сучасного лікаря-клініциста є онкологічна настороженість та обізнаність щодо можливостей і недоліків інструментальних

методів обстеження. Формальний протокол проведеного інструментального дослідження (зокрема і такий, що констатує відсутність патології) не є догмою, його результати необхідно зіставляти з клінічною картиною та даними інших досліджень. Лише розвинуте клінічне мислення та ерудованість лікаря дозволяють сформулювати вірну діагностичну гіпотезу, оптимізувати використання матеріально-технічних ресурсів, мінімізувати обсяг діагностично-лікувальних заходів при максимальній їх інформативності і, нарешті, встановити правильний діагноз.

СПИСОК ВИКОРИСТАНОЇ ЛІТЕРАТУРИ

1. Рак в Україні, 2011–2012. Захворюваність, смертність, показники діяльності онкологічної служби. Бюл. Нац. канцер-реєстру України, 14: 93.
2. Coolen A., Leunen K., Menten J. et al. (2011) False-negative tests in breast cancer management. *Neth. J. Med.*, 69(7/8): 324–329.
3. Eroğlu A., Kürkçüoğlu C., Karaoğlanoğlu N., Kaynar H. (2002) Breast mass caused by rib tuberculosis abscess. *Eur. J. Cardiothorac Surg.*, 22 (2): 324–326.
4. Pramesh C.S., Bhulaxmi P.M., Sudip R. et al. (2004) Angiosarcoma of the Pleura. *Ann. Thorac. Cardiovasc. Surg.*, 10(3): 187–190.
5. Tantisattamo E., Erlaine F.B., Jared D.A. (2012) Nodular sclerosing Hodgkin's lymphoma presenting with a pseudo-breast mass extending from a necrotizing granulomatous mediastinal tumor. *Hawaii J. Med. Public Health*, 71(8): 212–217.
6. Teo T.H.P., Ho G.H., Chaturverdi A. et al. (2009) Tuberculosis of the chest wall: unusual presentation as a breast lump. *Singapore Med. J.*, 50(3): e97–99.

Случай саркомы грудной клетки с клинической манифестацией пальпируемой опухоли грудной железы (случай из практики)

И.Б. Щенотин¹, А.С. Зотов², А.В. Поступаленко²

¹Национальный институт рака, Киев

²Национальный медицинский университет им. А.А. Богомольца, Киев

Резюме. Приводим случай саркомы грудной клетки с клинической манифестацией пальпируемой опухоли грудной железы. Отсутствовали клинические данные, которые свидетельствовали бы о вовлечении органов грудной полости в патологический процесс. Результаты маммографии оказались неинформативными для установления диагноза.

Ключевые слова: ретромаммарное образование, саркома грудной клетки, маммография, скрининг.

Case of chest wall sarcoma with clinical manifestation of palpable breast tumor (medical case)

I.B. Shchepotin¹, O.S. Zotov², O.V. Postupalenko²

¹National Cancer Institute, Kyiv

²Bohomolets National Medical University, Kyiv

Summary. Given below case of chest wall sarcoma with clinical manifestation of palpable breast tumor. There was no data to indicate the involvement of the thoracic cavity in the pathological process. Mammography results were not informative for diagnosis.

Key words: retromammarial mass, chest wall sarcoma, mammography, screening.