

МРТ як ефективний інструмент діагностики і моніторингу ендокардиту Леффлера на етапах лонгітудинального спостереження

В.З. Нетяженко, Т.Й. Мальчевська, Л.В. Шкала, Н.І. Козачишин, Н.В. Алтуніна

Національний медичний університет імені О.О. Богомольця, м. Київ

Гіперезинофільний синдром (ГЕС) – захворювання, що трапляється вкрай рідко, не завжди діагностується, а нез'ясованість щодо поширеності пояснюють відсутністю статистичних даних.

Чоловіки хворіють у 9 разів частіше від жінок, вразливим є вік від 20 до 50 років. Щодо сімейної гіперезинофілії, то вона успадковується за аутосомно-домінантним типом. Дворічна смертність зафіксована у половині випадків при ендокардиті Леффлера з прогресуючим фіброзом через серцеву недостатність і тромбоемболічні ускладнення.

Ендокардит Леффлера та ендоміокардіальний фіброз як складові рестриктивної кардіоміопатії супроводжуються еозинфілією. Історія відкриття еозинфілії тісно пов'язана з ім'ям Пауля Ерліха, а ідея відстеження зв'язку еозинфілії із залученням серця та інших органів належить Леффлеру.

За наявності синдрому Леффлера при лонгітудинальному спостереженні за допомогою МРТ серця було проаналізовано ймовірність формування тромбів у порожнинах серця та визначення стадії захворювання.

Описаний клінічний випадок синдрому Леффлера у молодого чоловіка в реальній клінічній практиці наочно демонструє труднощі діагностики на амбулаторному етапі, міждисциплінарний підхід у роботі команди «heart team» госпітального періоду, роль і значення тривалого динамічного моніторингу МРТ дослідження серця, обраної оптимальної терапії.

Синдром Леффлера в реальній клінічній практиці зустрічається вкрай рідко та вимагає від лікарів різних спеціальностей, зокрема від сімейного лікаря, знання етіології, багатогранності патогенезу, клінічних масок маніфестації захворювання і тактики ведення пацієнта на амбулаторному етапі.

«Золотим стандартом» діагностики і лонгітудинального моніторингу за пацієнтами із синдромом Леффлера залишається МРТ серця.

Ключові слова: синдром Леффлера, гіперезинофільний синдром, магнітно-резонансна томографія серця, тромбоемболічні ускладнення, тромбоз верхівки серця.

MRI as an effective tool for the diagnosis and monitoring of Leffler endocarditis at the stages of longitudinal observation

V.Z. Netiazhenko, T.Yo. Malchevska, L.V. Shkala, N.I. Kozachyshyn, N.V. Altunina

Hypereosinophilic syndrome (HES) is an extremely rare disease that is not always diagnosed, and the lack of statistic data does not let to determine its real incidence.

Among patients men predominate, the ratio of men and women is 9: 1, the most vulnerable age is from 20 to 50 years. The familial hypereosinophilia is inherited disease of autosomal dominant type. Two-year mortality was recorded in half of the cases of Leffler's endocarditis with progressive fibrosis due to heart failure and thromboembolic complications.

Leffler's endocarditis and endomyocardial fibrosis as components of restrictive cardiomyopathy are accompanied by eosinophilia. The story of the discovery of eosinophils is closely connected to the name of Paul Ehrlich; the further idea of tracing the connection between eosinophilia and the involvement of the heart and other organs belongs to Leffler.

In the presence of Leffler's syndrome, the probability of thrombosis in the heart cavities and determination of the stage of the disease were analyzed by longitudinal observation using cardiac MRI.

The described clinical case of Leffler syndrome in a young man in real clinical practice clearly demonstrates the difficulties of diagnosis in the outpatient phase, need in interdisciplinary approach in the work of the team "heart team" during the hospital period, the role and importance of long-term cardiac MRI monitoring of the selected optimal therapy.

Leffler's syndrome in real clinical practice requires from physicians of various specialties, including family physicians, knowledge of etiology, pathogenesis, clinical masks of disease manifestation and tactics of patient management in the outpatient phase.

MRI of the heart remains the "gold standard" for diagnosis and longitudinal monitoring of patients with Leffler syndrome.

Keywords: Leffler's syndrome, hypereosinophilic syndrome, magnetic resonance imaging of the heart, thromboembolic complications, thrombosis of the apex of the heart.

МРТ как эффективный инструмент диагностики и мониторинга эндокардита Леффлера на этапах лонгитудинального наблюдения**В.З. Нетяженко, Т.И. Мальчевская, Л.В. Шкала, Н.И. Козачишин, Н.В. Алтунина**

Гиперезинофильный синдром (ГЭС) – заболевание, которое случается крайне редко, не всегда диагностируется, а невыясненность распространенности объясняют отсутствием статистических данных.

Мужчины болеют в 9 раз чаще женщин, уязвимым является возраст от 20 до 50 лет. Что касается семейной гиперезинофилии, то она наследуется по аутосомно-доминантному типу. Двухлетняя смертность отмечена в половине случаев при эндокардите Леффлера с прогрессирующим фиброзом из-за сердечной недостаточности и тромбоэмболических осложнений. Эндокардит Леффлера и эндомиокардиальный фиброз как составные рестриктивной кардиомиопатии сопровождаются эозинофилией. История открытия эозинофила тесно связана с именем Пауля Эрлиха, а идея отслеживания связи эозинофилии с вовлечением сердца и других органов принадлежит Леффлеру.

При синдроме Леффлера механизмов тромбообразования с помощью МРТ сердца была проанализирована вероятность формирования тромбов в полостях сердца и определение стадии заболевания.

Описанный клинический случай синдрома Леффлера у молодого мужчины в реальной клинической практике наглядно демонстрирует трудности диагностики на амбулаторном этапе, междисциплинарный подход в работе команды «heart team» госпитального периода, роль и значение длительного динамического мониторинга МРТ сердца, выбранной оптимальной терапии. Синдром Леффлера в реальной клинической практике встречается крайне редко и требует от врачей разных специальностей, в частности от семейного врача, знания этиологии, многогранности патогенеза, клинических масок манифестации заболевания и тактики ведения пациента на амбулаторном этапе.

«Золотым стандартом» диагностики и лонгитудинального мониторинга за пациентами с синдромом Леффлера остается МРТ сердца.

Ключевые слова: синдром Леффлера, гиперезинофильный синдром, магнитно-резонансная томография сердца, тромбоэмболические осложнения, тромбоз верхушки сердца.

Гиперезинофильний синдром (ГЕС) зустрічається вкрай рідко (один випадок на 1 млн) і не завжди діагностується. Розрізняють первинний (симптоматичний) і вторинний від ідіопатичний ГЕС (ІПЕС). Майже через століття від описання Паулем Ерліхом еозинофілу М. J. Chusid сформулював діагностичні критерії гіперезинофильного синдрому.

ІПЕС – це персистуюча (понад 6 міс) еозинофілія крові (кількість еозинофілів не <1500 кл/мкл); поліорганність з циркуляцією в крові або проліферацією в тканинах еозинофілів з проявами еозинофильного фібруозуючого ендокардиту з прогресуючою серцевою недостатністю (СН) та тромбоемболічними ускладненнями; відсутність доказів алергічних, паразитарних і інших причин еозинофілії [2, 4, 5, 21, 26].

Існуючі труднощі діагностики і лікувальної тактики спонукали до виходу Guidelines HES 2008, 2014 pp. [26]. Етіологічні чинники ГЕС до кінця не вивчені, а патогенез синдрому – багатогранний.

Ендокардит Леффлера та ендоміокардіальний фіброз – це рестриктивні кардіоміопатії, що визначаються як захворювання серцевого м'язу, які призводять до порушення наповнення шлуночків із нормальним зниженням діастолічного об'єму одного або обох шлуночків [7, 8]. Систолічна функція та товщина стінки можуть залишатися нормальними, особливо на початку захворювання [11, 16]. Обидва стани асоціюються з еозинофілією.

Зв'язок між еозинофілією, активним кардитом і ураженням багатьох органів були вперше описані Леффлером у 1936 році. Патоморфологічні зразки ендокардиту Леффлера підтверджують міокардит еозинофильної природи, тенденцію до ендоміокардіального фібруозу та тромбемболічних ускладнень.

Патогенез ендокардиту Леффлера достатньо добре описаний. Органні ураження та їхні ускладнення є результатом продукції еозинофілами цитотоксичних складових, зокрема високоактивних молекул і не лише основного білка (МВР), а й еозинофильного катіонного

білка (ЕСР), рибонуклеазного еозинофильного нейротоксину (EDN), пероксидази еозинофілів (ЕРО), вільних радикалів кисню та лейкотрієнів і простагландинів. Вивільнення основних білків і активних форм кисню з активованих еозинофілів викликає пошкодження ендотелію і міоцитів, що з часом призводить до фібруозу і рестриктивної кардіоміопатії [9, 16, 26]. Зв'язок вивільненого катіонного білка з еозинофілів (ЕСР) з аніонним ендотеліальним білком тромбомодуліном ініціює локальну гіперкоагуляцію й утворення тромбу в ендокарді. Основний білок (МВР), нейтралізуючи гепарин, також підтримує гіперкоагулябельність, ризик виникнення тромбозу.

Gliech та співавт. повідомляли про дозозалежний цитотоксичний ефект еозинофильних гранульованих білків, які пригнічують численні ферментні системи, викликаючи пошкодження ендотелію та міоцитів, що призводить до тромбозу, фібруозу та інфаркту [24]. Хоча еозинофильне захворювання ендокарда добре описано, захворювання міокарда та ураження судин через еозинофильну інфільтрацію та дегрануляцію судин рідко діагностують впродовж життя.

Деякі автори припустили, що причиною швидкого розвитку з летальним кінцем у більшості випадків є еозинофильний артеріт та міокардит [3, 21]. Ці стани здебільшого діагностують на підставі аутопсії. Ураження міокарда є менш відомим і вважається проявом гострої некротичної стадії еозинофильного ендоміокардіального захворювання [20, 21]. Нещодавно повідомлялося про випадки ізольованого еозинофильного міокардиту без ознак ураження ендоміокарда, з васкулітом або без нього; а також про ідіопатичний еозинофильний ендоміокардит за відсутності периферичної еозинофілії [23]. У пацієнтів з ендокардитом Леффлера фіксували і морфологічні аномалії еозинофілів, що свідчить про те, що ці еозинофіли були зрілими або стимульованими. Вважається, що внутрішньо-цитоплазматичний гранулярний вміст ак-

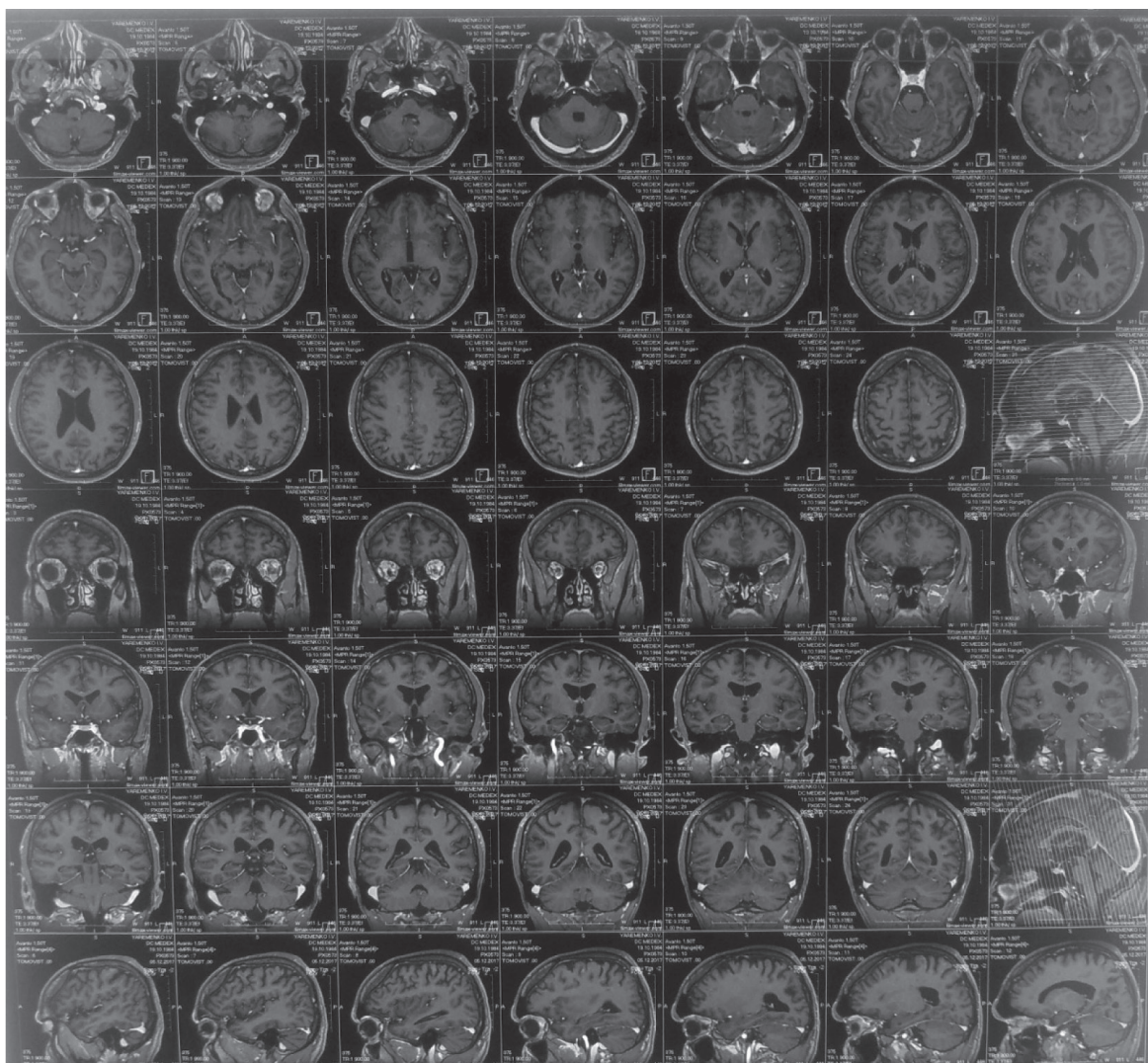


Рис. 1. МРТ головного мозку (МР-картина головного мозку з ознаками активних вогнищ)

тивованих еозинofilів є відповідальним за токсичне ураження серця [25].

Труднощі прижиттєвої діагностики фіброзного пошкодження при ГЕС обтяжує швидке клінічне прогресування захворювання, що вкрай негативно впливає на статистичну картину. Дебют захворювання здебільшого зумовлений першочерговістю залучення тієї чи іншої системи, проте залучення серця є чи не найпоширенішим і вкрай небезпечним [9, 10, 20]. Зазвичай ендокардит Леффлера може мати повільний і малосимптомний перебіг.

Із зазначеного вище в деяких випадках за синдромом Леффлера стоїть системність уражень в умовах гіперезинофілії з невираженими проявами гострого міокардиту, які супроводжують біль у грудях, задишка, лихоманка. Саме в цей момент на перший план виступає картина тромбоемболічної природи інсульту з еозинофільною інфільтрацією тканин серця.

З огляду на це ми приводимо клінічний випадок і труднощі діагнозу, в установленні якого брала участь команда лікарів: сімейні лікарі, невропатологи, кардіологи, кардіохірурги, радіологи, гематологи, імунологи.

З дебюту неврологічної симптоматики у вигляді порушення ходи, головокружіння, провалів у пам'яті розпочалось захворювання у нашого пацієнта, 32-річного молодого чоловіка. Симптоматика була спровокована гіперінсоляцією, відпочинком в Єгипті.

Були проведені серійні КТ і МРТ-знімки головного мозку з виявленими множинними «дем'єлізованими» вогнищами, які з об'єктивною неврологічною симптоматикою розцінено як розсіяний склероз (рис. 1).

На фоні проведеного курсу лікування розсіяного склерозу в центрі розсіяного склерозу та відміни 5-денної пульс-терапії глюкокортикостероїдами (ГКС), цитостатиками, інтерфероном у хворого фульмінантно на перший план виступили ознаки правошлункової недостатності з набряками на ногах, асцитом, гідротораксом.

Результати проведеної ЕКГ виявили ознаки, що відображали збільшення лівого передсердя, атріовентрикулярну блокаду 1-го ступеня і неспецифічні зміни ST і T (псевдоінфарктна крива), а також гіпертрофію лівого шлуночка (ЛШ). Хоча не завжди інформативним вважається ехокардіографічне дослідження серця

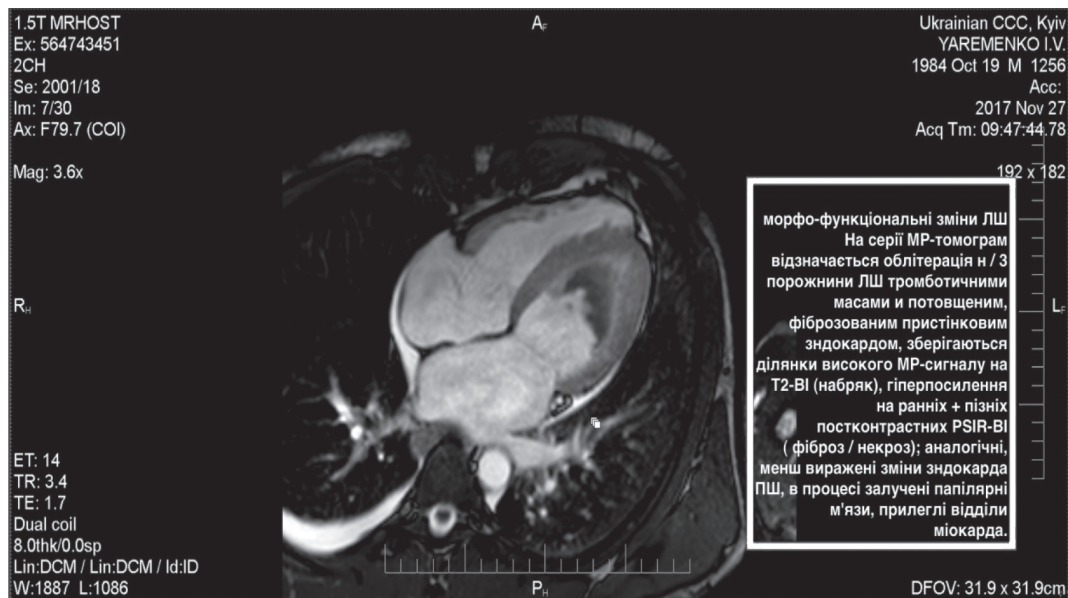


Рис. 2. МРТ серця в перші дні госпіталізації

(ЕхоКГ), проте за результатами дослідження візуалізували ендоміокардіальну облітерацію і утворення шлуночкового тромбу [13, 15, 22].

Нещодавні публікації засвідчили, що МРТ серця вважається ефективним інструментом для точної діагностики і моніторингу ендокардита Леффлера на кожній із стадій захворювання з його здатністю більш детально характеризувати залучення ендоміокардіальної тканини, що є важливим у виборі лікування [18]. Так, у фазу гострого міокардиту МРТ демонструє підвищений сигнал Т2 і пізні підсилення гадолінія, що узгоджується з набряком і запаленням, водночас на стадії тромбозу МРТ може демонструвати тромби у верхівці шлуночків. При хронізації процесу спостерігається пізні посилення гадолінія, що відповідає фіброзу (рис. 2). Проте слід зазначити, що декілька етапів можуть існувати водночас (набряк, тромбоз, фіброз). Така МРТ картина була виявлена і у нашого хворого.

На серії МР-томограм фіксували облітерацію нижньої третини ЛШ тромботичними масами і фіброзно потовщеним пристінковим ендокардом. Зберігались ознаки високого МР-сигналу на Т2, В1 (набряк), ранні і пізні гіперпосилення (фіброз/некроз). Аналогічні менш виражені зміни спостерігались і в правому шлуночку (ПШ). У процес були залучені папілярні м'язи, прилеглі відділи міокарда (рис. 2).

Послідовне дослідження МРТ стало корисним для скрупульозного моніторингу за розвитком і прогресуванням захворювання з відслідковуванням збільшення фіброзної тканини і скоротливої здатності серця, яка впродовж 4-річного спостереження знизилась від початку захворювання з фракцією викиду (ФВ) 60% до 32%, узгоджуючись з даними літератури [11, 16, 17, 26].

Отже, ключовим аспектом історії хвороби пацієнта є віддалений гіпереозинофільний синдром (ГЕС), пов'язаний з багатоорганністю ураження серця, мозку, судин зі значним підвищенням циркулюючих еозинофілів, з подальшою інвазією в тканини і пошкоджен-

ням органів. Причиною несвоечасності встановлення діагнозу вважається важкість гострого міокардиту, який тісно пов'язаний з важкістю еозінофілії. При низькому і середньому рівнях еозінофілії розвивається ендоміокардит легкого ступеня важкості, який може бути клінічно не очевидним і, врешті-решт, таке запалення призводить до фіброзу.

У випадку нашого пацієнта ініціальне пошкодження серця було легким, через що на амбулаторному етапі не було вчасно діагностовано синдром аж до пізнього періоду прогресування фіброзу, поки він не став клінічно симптомним через появу ознак серцевої недостатності, тромботичних ускладнень. Проте слід зауважити, що задовго до появи клінічної симптоматики ще на амбулаторному етапі кількість еозінофілів у хворого становила 25%, проте, на жаль, клінічного пояснення це не знайшло. Не було надано належної уваги факту появи шкірних висипів, які були задокументовані (фото зроблено самим пацієнтом), а при детальному зборі анамнезу захворювання у стаціонарі розцінені як прояви минушого васкуліту. Тригером захворювання стала гіперінсоляція і дебют захворювання розпочався із зазначеної вище неврологічної симптоматики, яка на госпітальному етапі була розцінена як кардіоемболічний інсульт ішемічного генезу з множинними вогнищами, що виник на тлі ГЕС, синдрому Леффлера, ендоміокардиту (тромбофібротична стадія) з ознаками правшлуночкової недостатності.

На фоні проведеної антикоагулянтної терапії протягом року спостереження було зафіксовано регрес неврологічної симптоматики, зникло головокружіння, зменшились когнітивні порушення.

Як відомо, результати лікування багато в чому залежать від швидкості прогресування захворювання. З позицій доказовості медицини ефективним є використання кортикостероїдів, інтерферону, гідроксисечовини та інших імунодепресантів або цитотоксичних препаратів на ранній стадії гострого міокардиту [11, 12,

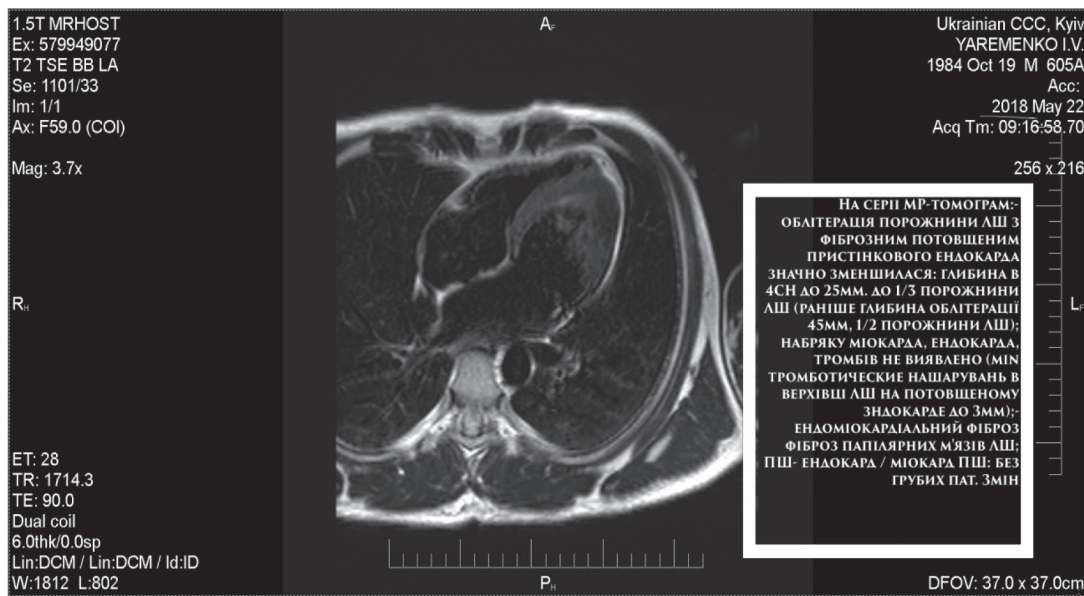


Рис. 3. Динаміка МРТ через 6 міс

14]. Наш пацієнт отримував терапію ГКС у дозі 60 мг із поступовим зниженням до 16 мг, циклофосфамід на курс 2000 мг, з переходом на ендоксан 50 мг на добу. Незважаючи на позитивну МРТ динаміку пацієнту рекомендовано продовжити 16 мг метилпреднізолону (невизначено довго). Враховуючи часті екстрасистоли і пробіжки шлуночкової тахікардії пацієнт отримував бісопролол 5 мг і кордарон 600–800 мг під контролем холтеровського моніторингу.

При формуванні фіброзу лікування вимагало призначення діуретиків і препаратів для зниження постнавантаження. Пацієнт отримував іАПФ, торасемід через день у дозі 10 мг і верошпірон 25 мг двічі на день з метою антифібротичного ефекту. Звісно, в тяжких рефрактерних випадках може розглядатися питання ендокардектомії, проте, враховуючи високий операційний ризик в оперативному втручанні нашому хворому було відмовлено через наростаючу СН при відміні ГКС перед операцією і через потенційні ризики емболізації, які ніс флотуючий тромб [20].

На фоні подальшої активної цитостатичної і проти-запальної терапії, терапії низькомолекулярними гепаринами (НМГ) клексаном 0,8 двічі на день, з огляду огляду його протизапальної, окрім антикоагулянтної, дії, тромб у верхівці лівого шлуночка через півроку на МРТ вже не візуалізувався (рис. 3). Через півроку активного лікування на серії МР-томограм виявлені значно зменшеною облітерація порожнин ЛШ з фіброзно потовщеним пристінковим ендокардом. Набряку ендокарда, міокарда, тромбів не виявлено. Мінімальні тромботичні нашарування у верхівці ЛШ на потовщеному ендокарді становили до 1 мм. Зафіксовано ендоміокардальний фіброз, фіброз папілярних м'язів ЛШ, ПШ, ендокарда/міокарда ПШ, без грубих патологічних змін (рис. 3).

У подальшому була подовжена терапія клексаном по 0,4 мл 1 раз на день до 1 року, з переведенням на антагоніст вітаміну К (АВК) варфарин. У хворого зни-

кли клінічні прояви серцевої недостатності, збільшилась толерантність до фізичного навантаження (відновив прогулянки велосипедом).

Відомо, що пошкодження ендоміокарда при ендокардиті Леффлера пов'язане здебільшого з апікальним фіброзом ендокарда, особливо ЛШ [1, 10]. У літературі мало інформації про лікування «за типом правобічного ендокардиту Леффлера», що викликає виключно правобічну серцеву недостатність, як і у нашого пацієнта. Протягом 4-річного лонгітудинального спостереження за пацієнтом його клінічний стан був середньої важкості, фіксували задишку при надмірних фізичних навантаженнях, відновлення пастозності гомілок, перебої в роботі серця, серцебиття, головокружіння, хиткість ходи, зниження толерантності до фізичного навантаження.

Слід зазначити, що останні два роки пацієнт лікувався самостійно. Привертає увагу зниження комплаєнсу щодо призначеної терапії. Вживання курантилу, аміодарону, фолієвої кислоти, нольпази призупинено через 2 роки. Хворий самостійно відмінив метотрексат, мотивуючи своє рішення надокучливим шкірним висипом, що можливо прискорило утворення фіброзної тканини верхівки серця при контрольній МРТ.

Наводимо дані проведеного МРТ серця на 4-й рік спостереження:

- ознаки ендоміокардального фіброзу ЛШ з ознаками облітерації апікальної частини (з найбільшою вірогідністю відповідає ендокардиту Леффлера, неактивна фаза запалення),
- «хронічні» апікальні тромби ЛШ,
- виражений фіброз передньої стінки ЛШ і МПП, що може пояснюватись перенесеною тромботичною оклюзією,
- ФВ – 32%.

Пацієнт на сьогодні продовжує приймати АВК варфарин у дозі 7,5 мг для вторинної профілактики тромбоутворення, метилпреднізолон 16 мг, курантил, верошпірон та іАПФ.

ВИСНОВКИ

Ендокардит Леффлера є життєвоzagрожуючим захворюванням, яке потребує не лише завчасної діагностики, а й невідкладної допомоги і лікування командою фахівців, подальшого динамічного спостереження. Слід зауважити, що пацієнти з гіпереозінофілією в анамнезі повинні постійно проходити обстеження. Ідеальними є проведення трансторакальної ехокардіографії і магнітно-резонансна томографія (МРТ) серця.

МРТ серця є надійним інструментом оцінювання ризику розвитку тромбозу і фіброзної рестриктивної кардіопатії. При ранній діагностиці гіпереозінофільного синдрому лікування глюкокортикостероїдами, цитостатичними препаратами є вкрай важливим. У разі формування фіброзної тканини може постати питання щодо хірургічного лікування, яке розглядається в кожному випадку окремо, для запобігання смертельного сценарію.

Відомості про авторів

Нетяженко Василь Захарович – Кафедра пропедевтики внутрішньої медицини № 1 Національного медичного університету імені О.О. Богомольця, 03049, м. Київ, Повітрофлотський проспект, 9

ORCID: 0000-0001-969-44217

Мальчевська Тетяна Йосипівна – Кафедра пропедевтики внутрішньої медицини № 1 Національного медичного університету імені О.О. Богомольця, 03049, м. Київ, Повітрофлотський проспект, 9

ORCID: 0000-0003-1775-8320

Шкала Любов Володимирівна – Кафедра пропедевтики внутрішньої медицини № 1 Національного медичного університету імені О.О. Богомольця, 03049, м. Київ, Повітрофлотський проспект, 9

ORCID: 0000-0003-2031-9628

Козачишин Наталія Іванівна – Кафедра пропедевтики внутрішньої медицини № 1 Національного медичного університету імені О.О. Богомольця, 03049, м. Київ, Повітрофлотський проспект, 9

ORCID: 0000-0002-2185-8845

Алтунина Наталія Валеріївна – Кафедра внутрішньої медицини № 4 Національного медичного університету імені О.О. Богомольця, 03049, м. Київ, Повітрофлотський проспект, 9

ORCID: 0000-0002-6971-2335

Information about the authors

Netyazhenko Vasyl Z. – Department of Propaedeutics of Internal Medicine № 1, National Medical University named after O.O. Bogomolets, 03049, Kyiv, Povitroflotsky Avenue, 9

ORCID: 0000-0001-969-44217

Malchevska Tetyana Yo. – Department of Propaedeutics of Internal Medicine № 1, National Medical University named after O.O. Bogomolets, 03049, Kyiv, Povitroflotsky Avenue, 9

ORCID: 0000-0003-1775-8320

Shkala Lyubov V. – Department of Propaedeutics of Internal Medicine № 1, National Medical University named after O.O. Bogomolets, 03049, Kyiv, Povitroflotsky Avenue, 9

ORCID: 0000-0003-2031-9628

Kozachyshyn Natalia I. – Department of Propaedeutics of Internal Medicine № 1, National Medical University named after O.O. Bogomolets, 03049, Kyiv, Povitroflotsky Avenue, 9

ORCID: 0000-0002-2185-8845

Altunina Natalia V. – Department of Internal Medicine № 4, National Medical University named after O.O. Bogomolets, 03049, Kyiv, Povitroflotsky Avenue, 9

ORCID: 0000-0002-6971-2335

ПОСИЛАННЯ

1. Alam A, Thampi S, Saba SG, Jermyn R. Loeffler Endocarditis: A Unique Presentation of Right-Sided Heart Failure Due to Eosinophil-Induced Endomyocardial Fibrosis. *Clin Med Insights Case Rep.* 2017;10:1179547617723643. doi: 10.1177/1179547617723643
2. Allderice C, Marcu C, Kabirdas D. Intracardiac Thrombus in Leukemia: Role of Cardiac Magnetic Resonance Imaging in Eosinophilic Myocarditis. *CASE (Phila).* 2018;2(3):114-7. doi: 10.1016/j.case.2017.12.003
3. Amini R, Nielsen C. Eosinophilic myocarditis mimicking acute coronary syndrome secondary to idiopathic hypereosinophilic syndrome: a case report. *J Med Case Rep.* 2010;4:40. doi: 10.1186/1752-1947-4-40
4. Bilinska ZT, Bilinska M. Unexpected eosinophilic myocarditis in a young woman with rapidly progressive dilated cardiomyopathy. *Int J Cardiol.* 2002;86(2-3):295-7. doi: 10.1016/s0167-5273(02)00304-2.
5. Boggild AK, Keystone JS, Kain KC. Tropical pulmonary eosinophilia: a case series in a setting of nonendemicity. *Clin Infect Dis.* 2004;39(8):1123-8. doi: 10.1086/423964.
6. Chen YW, Chang YC, Su CS, Chang WC, Lee WL, Lai CH. Dramatic and early response to low-dose steroid in the treatment of acute eosinophilic myocarditis: a case report. *BMC Cardiovasc Disord.* 2017;17(1):115. doi: 10.1186/s12872-017-0547-9
7. Cilliers AM, Adams PE, Mocumbi AO. Early presentation of endomyocardial fibrosis in a 22-month-old child: a case report. *Cardiol Young.* 2011;21(1):101-3. doi: 10.1017/S1047951110001460
8. Doyen D, Buscot M, Eker A, Dellamonica J. Endomyocardial fibrosis complicating primary hypereosinophilic syndrome. *Intensive Care Med.* 2018;44(12):2294-5. doi: 10.1007/s00134-018-5300-z
9. Dregoes MI, Iancu AC, Lazar AA, Balanescu S. Hypereosinophilic syndrome with cardiac involvement in a patient with multiple malignancies. *Med Ultrason.* 2018;20(3):399-400. doi: 10.11152/mu-1574
10. Farid A, Stauber B, Khamishon S, Fedder D. No Loeffler Matter: The Dilemma of Loeffler's Endocarditis. *Am J Med.* 2020;133(5):e169-e72. doi: 10.1016/j.amjmed.2019.08.053
11. Gao M, Zhang W, Zhao W, Qin L, Pei F, Zheng Y. Loeffler endocarditis as a rare cause of heart failure with preserved ejection fraction: A case report and review of literature. *Medicine (Baltimore).* 2018;97(11):e0079. doi:10.1097/MD.00000000000010079
12. Gleich GJ, Adolphson CR, Leiferman KM. The biology of the eosinophilic leucocyte. *Annu Rev Med.* 1993;44:85-101. doi: 10.1146/annurev.me.44.020193.000505
13. Gottdiener JS, Maron BJ, Schooler RT, Harley JB, Roberts WC, Fauci AS. Two-dimensional echocardiographic assessment of the idiopathic hypereosinophilic syndrome. Anatomic basis of mitral regurgitation and peripheral embolization. *Circulation.* 1983;67(3):572-8. doi: 10.1161/01.cir.67.3.572
14. Hayashi S, Isobe M, Okubo Y, Suzuki J, Yazaki Y, Sekiguchi M. Improvement of eosinophilic heart disease after steroid therapy: successful demonstration by endomyocardial biopsied specimens.

- Heart Vessels 1999;14(2):104-8. doi: 10.1007/B F02481750
15. Hernandez CM, Arisha MJ, Ahmad A, Oates E, Nanda NC, Nanda A, et al. Usefulness of three-dimensional echocardiography in the assessment of valvular involvement in Loeffler endocarditis. Echocardiography. 2017;34(7):1050-6. doi:10.1111/echo.13575
16. Jin X, Ma C, Liu S, Guan Z, Wang Y, Yang J. Cardiac involvements in hypereosinophilia-associated syndrome: Case reports and a little review of the literature. Echocardiography. 2017;34(8):1242-6. doi: 10.1111/echo.13573
17. Kleinfeldt T, Hueseyin I, Nienaber CA. Hypereosinophilic syndrome: a rare case of Loeffler's endocarditis documented on cardiac MRI. Int J Cardiol. 2011;149(1):e30-2. doi: 10.1016/j.ijcard.2009.03.059
18. Lavies J, Sapsford R, Brooksby I, Olsen EG, Spry CJ, Oakleg CM, et al. Successful surgical treatment of two patients with endomyocardial disease. Br Heart J. 1981;46(4):438-45. doi: 10.1136/hrt.46.4.438
19. Nanagas VC, Kovalszki A. Gastrointestinal Manifestations of Hypereosinophilic Syndromes and Mast Cell Disorders: a Comprehensive Review. Clin Rev Allergy Immunol. 2019;57(2):194-212. doi: 10.1007/s12016-018-8695-y
20. Ogbogu PU, Rosing DR, Home MK 3rd. Cardiovascular manifestations of hypereosinophilic syndromes. Immunol Allergy Clin North Am. 2007;27(3):457-75. doi: 10.1016/j.iac.2007.07.001
21. Olsen EGJ, Spry CJF. Relation between eosinophilia and endomyocardial disease. Prog Cardiovasc Dis. 1985;27(4):241-54. doi: 10.1016/0033-0620(85)90008-8
22. Ommen SR, Seward JB, Tajik AJ. Clinical and echocardiographic features of hypereosinophilic syndromes Am J Cardiol 2000;86(1):110-3. doi: 10.1016/s0002-9149(00)00841-9
23. Priglinger U, Drach J, Ullrich R. Idiopathic eosinophilic endomyocarditis in the absence of peripheral eosinophilia. Leuk Lymphoma 2002;43(1):215-8. doi: 10.1080/10428190210184
24. Spry CJ, Tai PC, Davies J. The cardiotoxicity of eosinophils. Postgrad Med J. 1983;59(689):147-53. doi: 10.1136/pgmj.59.689.147
25. Tai PC, Spry CJF, Olsen EGJ, Ackerman SJ. Deposits of eosinophil granule proteins in cardiac tissues in patients with eosinophilic endomyocardial disease. Lancet. 1987;1(8534):643-7. doi: 10.1016/s0140-6736(87)90412-0
26. Netyazhenko VZ, Malchevska TY, Netyazhenko NV, Valihura MS, Mostovyy SYE Kozachyshyn NI, ta in. Klinichni masky hipereozynofilnoho syndromu: trudnoshchi diahnozyky (klinichnyy vy-padok syndromu Leflera). Zdorovya Ukr. 2019;4 (Dod №1 Kardiol Revmatol Kardiokhiruriya): 30-4.

Стаття надійшла до редакції 02.03.2022. – Дата першого рішення 14.03.2022. – Стаття подана до друку 07.04.2022