

Р.А. Наконечний¹, В.П. Притула², А.І. Наконечний¹

Ускладнення ендовезикальної корекції міхурово-сечовідного рефлюксу у дітей

¹Львівський національний медичний університет імені Данила Галицького, Україна

²Національний медичний університет імені О.О. Богомольця, м. Київ, Україна

PAEDIATRIC SURGERY.2017.4(57):72-79; doi 10.15574/PS.2017.57.72

Мета – зменшити частку ускладнень ендовезикальної корекції міхурово-сечовідного рефлюксу (МСР) у дітей.

Пацієнти і методи. Клінічний матеріал охоплює 270 хворих на одно- та двобічний МСР II–IV ст. віком від 9 місяців до 14 років. Хворим на МСР проводили збір скарг та анамнезу, клінічний огляд, загальноклінічні лабораторні обстеження з оцінкою функціонального стану гломерулярного апарата та ступеня нефросклерозу, УЗД сечовидільних шляхів та сечовідно-міхурових викидів з ефектом Доплера, ретроградну цистографію, екскреторну урографію, динамічну ангіо- та ренографію з ^{99m}Tc-DTPA, цистоскопію.

На стадії клініко-лабораторної ремісії пацієнтам ендовезикально відновлювали уродинаміку – STING (subureteric injection), HIT (hydrodistention implantation technique), Double HIT, а також, за необхідності, їх комбінації.

Результати. У ранньому післяопераційному періоді 8 (2,96%) пацієнтів мали клініку порушення уродинаміки із загостренням пієлонефриту, які вимагали більш інтенсивної та тривалої парентеральної антибактеріальної терапії – понад три доби. У чотирьох хворих за даними УЗД діагностовано дилатацію сечоводу та чашково-мискової системи (ЧМС) з ознаками обструкції сечових шляхів. Цим пацієнтам виконано ендовезикальне внутрішнє стентування сечоводу та ЧМС JJ-стентом упродовж 1–3 місяців. У двох хворих за даними урорентгенологічного обстеження у пізньому післяопераційному періоді діагностовано обструктивний уретерогідронефроз, який вимагав виконання уретероцистостомії.

Наведено клінічний випадок мініінвазивного видалення фрагментів конкременту лівого сечоводу після ендовезикального лікування МСР III ст. в обидва сегменти лівої подвоєної нирки у 3-річної пацієнтки, якій двічі виконано корекцію та успішно ліквідовано ваду.

Обструктивні уropатії після введення імплантату під вічко сечоводу виникають у випадках нейромукулярних дисплазій сечових шляхів, які поєднані з фіброзними змінами тканин у зоні сечовідно-міхурового з'єднання.

Висновки. Ендоскопічний метод є оптимальним у лікуванні МСР та його ускладнень у дітей. Однак ендовезикальному лікуванню МСР, як і іншим способам хірургічного втручання, також притаманні різноманітні ускладнення.

Ключові слова: міхурово-сечовідний рефлюкс, ендовезикальне втручання, ускладнення операції, діти.

Complication of intravesical correction of vesicoureteral reflux in children

R.A. Nakonechnyy¹, V.P. Prytula², A.I. Nakonechnyy¹

¹Danylo Halytsky Lviv National Medical University, Ukraine

²Bogomolets National Medical University, Kyiv, Ukraine

Objective. To reduce the percentage of complications in children after intravesical correction of VUR.

Material and methods. The clinical material covers 270 patients with uni- and bilateral VUR II-IV grades, aged from 9 months to 14 years. Patients with VUR were collected complaints and anamnesis, a clinical examination, general clinical laboratory examinations with an assessment of the functional status of the glomerular apparatus and the degree of nephrosclerosis, ultrasound of the urinary tract and bladder with Doppler effect, retrograde cystography, excretory urography, dynamic angiography and renography with ^{99m}Tc-DTPA, cystoscopy.

At the stage of clinical and laboratory remission patients underwent intravesical restored urodynamics - STING (subureteric injection), HIT (hydrodistention implantation technique), Double HIT, and, if necessary, their combination.

Results. In the early postoperative period 8 (2.96%) patients had a disorder of urodynamics with exacerbation of pyelonephritis, requiring more intensive and prolonged parenteral antibiotic therapy - more than 3 days. In 4 patients a dilatation of the ureter and pyelocaliceal system (PCS) with

signs of urinary tract obstruction was revealed via the ultrasonography. These patients performed an intravesical internal stenting of ureter and PCS with JJ-stent for 1-3 months.

In 2 patients in the late postoperative period an obstructive ureterohydronephrosis was diagnosed according to the urological X-ray examination, which required the ureterocystostomy.

The clinical case of minimally invasive removal of concrement fragments from the left ureter after intravesical treatment of VUR III grade in both segments of the left double kidney in a 3-year-old patient, who was twice operated and the defect was successfully corrected.

Obstructive uropathy after the injection of implant under the urethra orifice is the results of neuromuscular dysplasia of the urinary tract, which associated with fibrous tissue changes in the area of the uretero-vesical junction.

Conclusions. The endoscopic method is the most optimal way of treating VUR in children and its complications. However, intravesical treatment of VUR, as well as other methods of surgical intervention, also has various complications.

Key words: vesicoureteral reflux, intravesical intervention, surgery complications, children.

Осложнения эндовезикальной коррекции пузырно-мочеточникового рефлюкса у детей

Р.А. Наконечный¹, В.П. Прутула², А.И. Наконечный¹

¹Львовский национальный медицинский университет имени Данила Галицкого, Украина

²Национальный медицинский университет имени А.А. Богомольца, г. Киев, Украина

Цель – уменьшить процент осложнений эндовезикальной коррекции пузырно-мочеточникового рефлюкса (ПМР) у детей.

Пациенты и методы. Клинический материал охватывает 270 больных одно- и двусторонним ПМР II–IV ст. в возрасте от 9 месяцев до 14 лет.

Больным ПМР проводили сбор жалоб и анамнеза, клинический осмотр, общеклинические лабораторные обследования с оценкой функционального состояния гломерулярного аппарата и степени нефросклероза, УЗИ мочевыводящих путей и мочеточниково-пузырных выбросов с эффектом Допплера, ретроградную цистографию, экскреторную урографию, динамическую ангио- и ренографию с ^{99m}Tc-DTPA, цистоскопию.

На стадии клинико-лабораторной ремиссии пациентам эндовезикально восстанавливали уродинамику – STING (subureteric injection), HIT (hydrodistention implantation technique), Double HIT, а также, при необходимости, их комбинации.

Результаты. В раннем послеоперационном периоде 8 (2,96%) пациентов имели клинику нарушения уродинамики с обострением пиелонефрита, которые требовали более интенсивной и длительной парентеральной антибактериальной терапии – более трех суток. А у четверых больных по данным УЗИ диагностирована дилатация мочеточника и чашечно-лоханочной системы (ЧЛС) с признаками обструкции мочевых путей. Этим пациентам выполнено эндовезикальное внутреннее стентирование мочеточника и ЧЛС JJ-стентом в течение 1–3 месяцев.

Еще у двоих больных по данным урорентгенологического обследования в позднем послеоперационном периоде диагностирован обструктивный уретерогидронефроз, который требовал выполнения уретероцистостомии.

Описан клинический случай миниинвазивного удаления фрагментов конкремента левого мочеточника после эндовезикального лечения ПМР III ст. в оба сегмента левой удвоенной почки у 3-летней пациентки, которой дважды делали коррекцию и успешно ликвидировали порок.

Обструктивные уropatii после введения имплантата под устье мочеточника возникают в случаях нейромышечных дисплазий мочевых путей, которые сочетаются с фиброзными изменениями тканей в зоне мочеточниково-пузырного соединения.

Выводы. Эндоскопический метод является оптимальным в лечении ПМР и его осложнений у детей. Однако эндовезикальному лечению ПМР, как и другим способам хирургического вмешательства, также присущи различные осложнения.

Ключевые слова: пузырно-мочеточниковый рефлюкс, эндовезикальные вмешательства, осложнения операций, дети.

Вступ

Міхурово-сечовідний рефлюкс (МСР) – це постійне або періодичне ретроградне затікання сечі із сечового міхура у верхні відділи сечових шляхів, яке зумовлене порушенням антирефлюксного механізму міхурово-сечовідного сегмента. Хоча про МСР відомо з кінця ХІХ ст., однак тільки останніми роками клінічна важливість цієї проблеми стала очевидною. Правильний вибір способу лікування МСР та його ефективність безпосередньо залежать від повноти комплексного обстеження пацієнта [6]. Попри значний досвід у вивченні МСР, найбільш дискусійною залишається лікувальна тактика при даній патології. Сьогодні дискутуються питання ефективності тривалої антибактеріальної терапії, способу оперативної корекції рефлюксу та, зрештою, доцільності лікування. Не існує єдиної думки і про терміни та типи хірургічного лікування [1,5].

Відомі два кардинальні підходи до лікування МСР – консервативна терапія та хірургічна корекція вади. Прихильники консервативного лікування опираються на тезу, що МСР може минуться внаслідок матурації сечоводу. «Спонтанне» одужання при

МСР залежить від статі, віку, ступеня вади, сторони ураження, клінічної картини, типу вічка сечоводу, довжини підслизового тунелю сечоводу, змін у стінці сечового міхура тощо. Так, латералізація вічка сечоводу знижує частоту «спонтанного» зникнення МСР, а імовірність «спонтанного» одужання у хлопчиків вища, ніж у дівчаток [7,9,10,12].

Консервативне лікування МСР полягає у тривалій антибактеріальній профілактиці інфекції сечових шляхів. Однак існують спостереження, що тривала антибактеріальна терапія незначно знижує кількість інфекцій сечових шляхів [11]. Тому тривалу антибактеріальну профілактику рекомендують застосовувати тільки у хворих з підтвердженими епізодами інфекції сечових шляхів [8]. Тривала антибактеріальна профілактика МСР суттєво знижує ризик формування нового чи збільшення старого рубця нирки [11]. Важливою складовою консервативного лікування МСР визнана також реабілітація сечового міхура за наявності симптомів порушення його функції. Згідно з останніми (2015) рекомендаціями EAU (European Association of Urology), при лікуванні МСР слід враховувати низку критеріїв, які

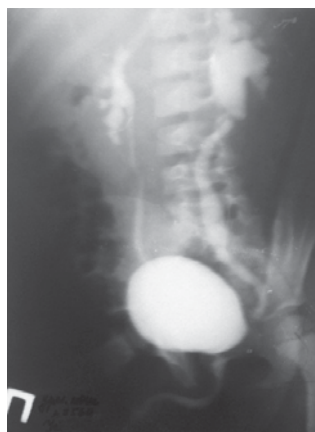


Рис. 1. Хворий У., двобічний МСР

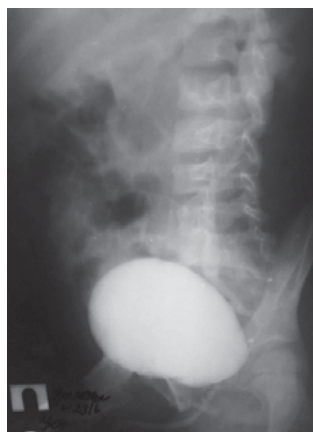

Рис. 2. Хворий У., лівобічний МСР

формують лікувальну тактику: сімейний анамнез, стать дитини, ступінь зрілості сечових шляхів, сторона ураження, термін першого епізоду інфекції сечових шляхів, супутні аномалії сечовидільної системи, дисфункцію нижніх сечових шляхів і стан паренхіми нирки [14].

У комплексному лікуванні хворих на МСР важлива роль належить хірургічному втручанню, а саме проведенню патогенетично обґрунтованих операцій на сечовідно-міхуровому сегменті. Відновлення антирефлюксного механізму інтрамурального відділу сечоводу – це одна з найважливіших умов успішного лікування. Хірургічне лікування МСР, у свою чергу, поділяється на традиційне «відкрите» і лапароскопічне оперативне втручання, а також мініінвазивну корекцію.

На сьогодні альтернативою консервативній терапії і «відкритим» хірургічним операціям є ендоскопічний спосіб корекції МСР – високотехнологічний і малоінвазивний метод лікування. Він простий у виконанні, малотравматичний для дитини та достатньо ефективний. Однозначно, результативність мініінвазивного втручання при МСР залежить від типу об'ємутворючої речовини [1–4,6,11,14].

Для вищих ступенів МСР результати «відкритої» хірургії є кращими, аніж ендоскопічної корекції. Хоча й ендоскопічні ін'єкції імплантату дають задовільні результати при нижчих ступенях вади. Більшість дослідників усе ж таки схиляється до думки, що ендоскопічне та хірургічне втручання є найкращими методами лікування МСР із частими проявами інфекції. Однак висока ефективність будь-якого хірургічного лікування МСР не завжди захищає від повторних загострень пієлонефриту та, однозначно, різноманітних ускладнень. Це зумовлено післяопераційною функціональною адаптацією сечових шляхів до нових умов. У підходах до лікування МСР важливим є досягнення балан-

су між випадками з клінічно незначущими проявами МСР і тими, що вимагають негайного втручання. Це має бути визначальним принципом у веденні дітей з МСР [1,6,13,14].

Мета – зменшити частку ускладнень ендовезикальної корекції МСР у дітей.

Матеріали і методи дослідження

Клінічний матеріал охоплює 270 хворих на одното двобічний МСР II–IV ст., у яких сеча закидалася у 388 сечоводів, у віці від 9 місяців до 14 років. В обстеження включали хворих на МСР II–IV ст. у період клініко-лабораторної ремісії.

Хворим на МСР проводили збір скарг та анамнезу, клінічний огляд, загальноклінічні лабораторні обстеження з оцінкою функціонального стану гломерулярного апарата та ступеня нефросклерозу, УЗД сечовидільних шляхів та сечовідно-міхурових викидів з ефектом Доплера, ретроградну цистографію, екскреторну урографію, динамічну ангіо- та ренографію з ^{99m}Tc -ДТРА, цистоскопію.

Дослідження виконані відповідно до принципів Гельсінської Декларації. Протокол дослідження ухвалений Локальним етичним комітетом (ЛЕК) усіх зазначених у роботі установ. На проведення досліджень було отримано поінформовану згоду батьків дітей (або їхніх опікунів).

На стадії клініко-лабораторної ремісії пацієнтам відновлювали уродинаміку за допомогою ендовезикального лікування. Застосовували такі мініінвазивні методики, як STING (subureteric injection), HIT (hydrodistention implantation technique), Double HIT, та, за необхідності, їх комбінації. Вид втручання визначали інтраопераційно залежно від ступеня МСР та цистоскопічної картини. Особливу увагу приділяли ступеню гідродилатації вічка сечоводу. Зазвичай при низьких ступенях МСР та гідродилатації вічка сечоводу достатньо було традиційної методики STING. Натомість при більш високих ступенях використовували методики HIT і Double HIT. Критерієм успішного завершення ендоскопічного лікування МСР вважали повне та ефективне замикання вічка сечоводу, яке контролювали за допомогою гідророзширення дистального відділу сечоводу. Суть ендоскопічного лікування МСР полягає в оптимізації клапанного механізму, який утримує сечу від закидання у сечовод. Цьому сприяє підслизова ін'єкція об'ємного агента під вічком сечоводу або в межах уретерального тунелю. Ін'єкція триває до появи видимої опуклості. Вона перекриває як вічко сечоводу, так і уретеральний тунель. Об'єм введеного імплантату залежав від конфігурації підслизового

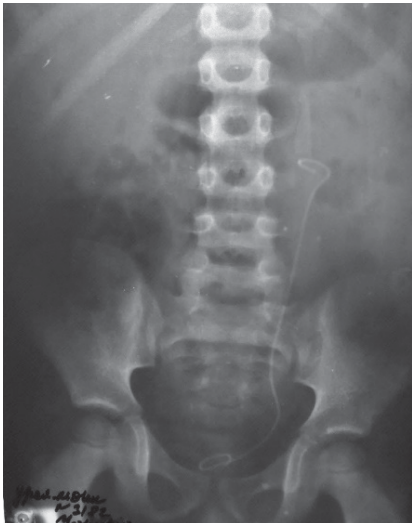

Рис. 3. Хворий У., JJ-стент зліва

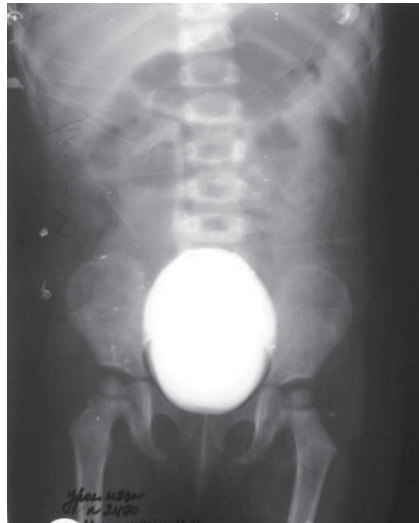


Рис. 4. Хвора М., правобічний МСР

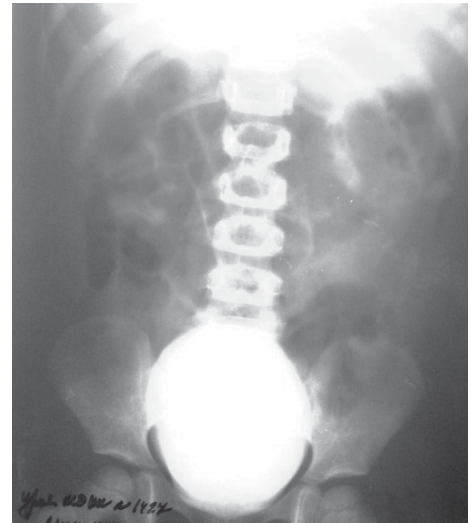


Рис. 5. Хвора М., МСР немає

«вулканоподібного» випинання. У якості імплантату використовували вітчизняний гідрофільний акрилвмісний сополімер – чистий полімер з повністю завершеним циклом полімеризації.

Після завершення ендовезикального втручання сечовий міхур спорожнявали за допомогою трансуретрального катетера. На першу добу після втручання рекомендували ліжковий режим та часті самостійні сечовипускання. У ранньому післяопераційному періоді до трьох діб призначали антибактеріальну терапію – зазвичай антибіотик цефалоспоринового ряду III покоління, який на першу добу вводили внутрішньовенно краплинно.

Результати дослідження та їх обговорення

За анамнестичними даними та клініко-лабораторними показниками у хворих на МСР в доопераційному періоді реєстрували від 4 до 8 випадків загострень пієлонефриту, при яких переважали підвищення температури понад 38° С та зміни в аналізах сечі запального характеру – лейкоцит-, протеїн- і бактеріурія. Зокрема частота загострень пієлонефриту на рік становила: у 107 (39,63%) хворих – 4 рази, у 78 (28,89%) – 5 разів, у 47 (17,41%) – 6 разів, у 24 (8,89%) – 7 разів та у 14 (5,19%) – 8 разів.

При аналізі перебігу захворювання серед 64 пацієнтів, у яких після одноразового введення імплантату ступінь МСР залишився на попередньому рівні або зменшився, кількість загострень пієлонефриту впродовж року стала вдвічі меншою. Тобто максимальна кількість загострень на рік склала лише чотири випадки. Так, частота загострень пієлонефриту на рік становила: у 28 (43,75%, або 10,37% від усіх обстежених) хворих – 1 раз, у 17 (26,56%, 6,3%) – 2 рази, у 13 (20,31%, 4,81%) – 3 рази та у 6 (9,38%, 2,22%) – 4 рази. Тому зменшення МСР на один або

декілька ступенів через півроку після ендовезикальної корекції вади при покращенні клінічного перебігу у післяопераційному періоді, а саме відсутність або зменшення частоти загострень пієлонефриту, відсутність підвищень температури тіла, больових і дизуричних симптомів (адекватний ритм сечовипускань), нормалізація лабораторних показників – аналізів сечі та маркерів склерозування паренхіми нирки, покращення уродинаміки і функції нирки з відновленням темпів її росту, треба оцінювати як позитивний результат мінінвазивного втручання.

У ранньому післяопераційному періоді тільки 8 (2,96%) пацієнтів мали клініку порушення уродинаміки із загостренням пієлонефриту, які вимагали більш інтенсивної та тривалої парентеральної антибактеріальної терапії – понад три доби. На думку дослідників, післяопераційні необструктивні ускладнення є результатом активності інфекції у пацієнта і травматично проведеного оперативного втручання [4], з якою ми загалом згодні.

У ранньому віці ендоскопічну корекцію МСР можна розглядати як перший крок у лікуванні ді-

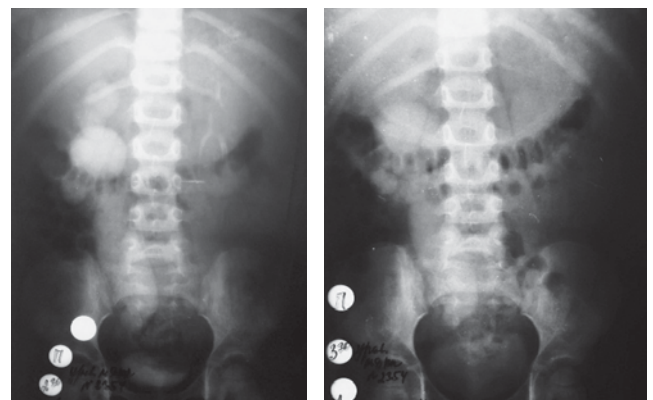


Рис. 6. Хвора М., правобічний обструктивний уретерогідронефроз

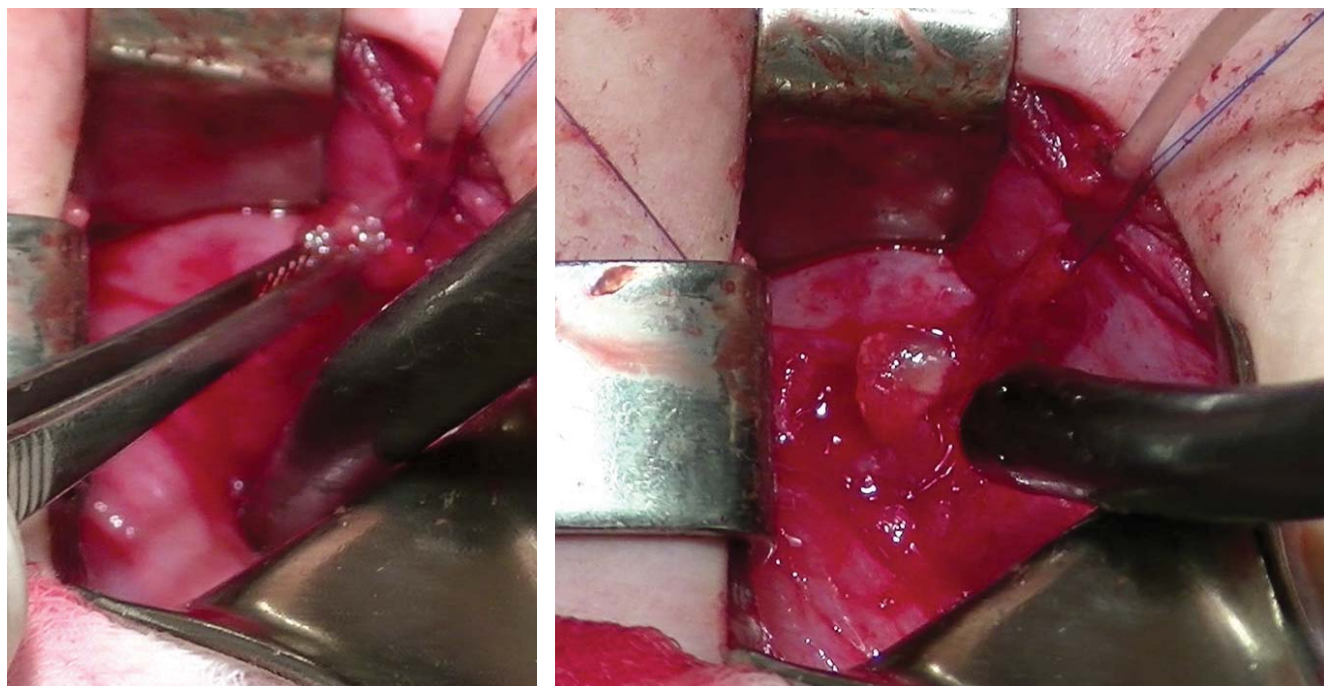


Рис. 7. Хвора М., видалення імплантату

тей із загрозою склерозування паренхіми нирок, тому що імовірність самовільного вирішення проблеми у цієї категорії пацієнтів майже відсутня, оскільки матурація уретерovesикального з'єднання настає значно пізніше і завершується після 12-річного віку. А ефективність тривалої антибактеріальної терапії і надалі залишається дискусійною [3].

У чотирьох хворих у ранньому післяопераційному періоді за даними УЗД діагностовано дилатацію сечоводу та чашково-мискової системи (ЧМС) з ознаками обструкції сечових шляхів. Цим пацієнтам виконано ендovesикальне внутрішнє стентуван-

ня сечоводу та ЧМС JJ-стентом упродовж 1–3 місяців. Після видалення JJ-стента отримано позитивний результат. Як приклад, наводимо клінічний випадок лікування хворого, якому у 3-річному віці проведено ендovesикальну корекцію двобічного МСР – справа III ст. та зліва IV ст. у гіпоплазовану нирку (рис. 1). Через півроку після втручання діагностовано лише МСР III ст. у гіпоплазовану ліву нирку (рис. 2).

Хворому виконано повторне ендovesикальне втручання – STING зліва. На другу добу після втручання у пацієнта відмічено виразне загострення хронічного пієлонефриту на тлі обструкції уретерovesикаль-

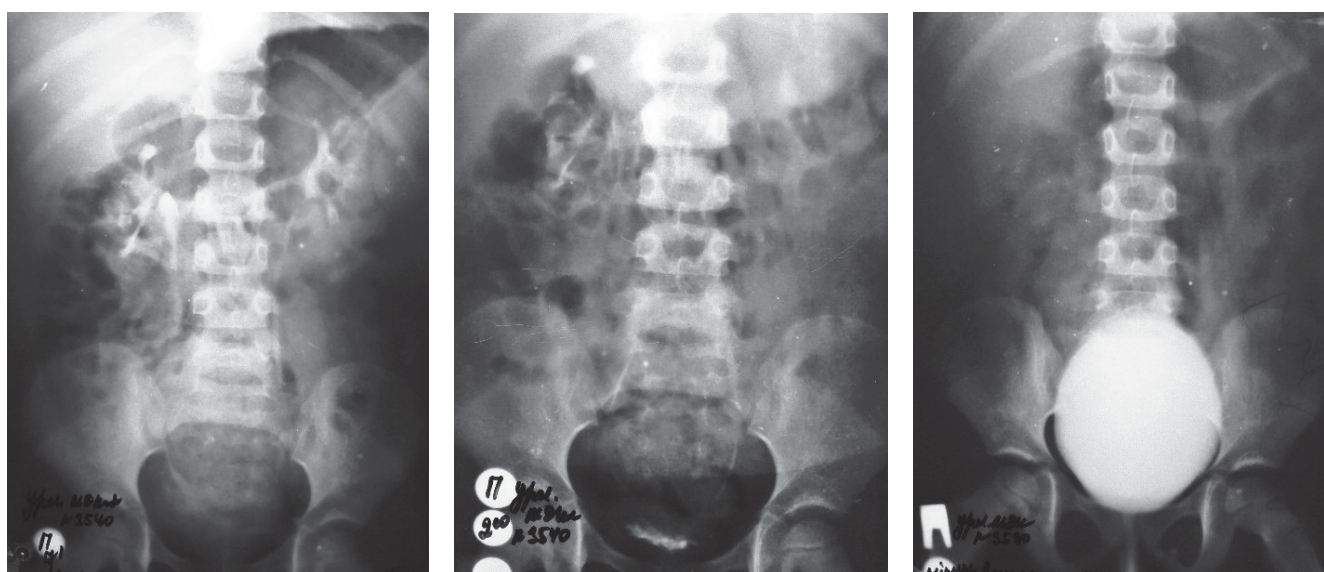


Рис. 8. Хвора М., екскреторна уро- та цистограма після уретероцистостомії

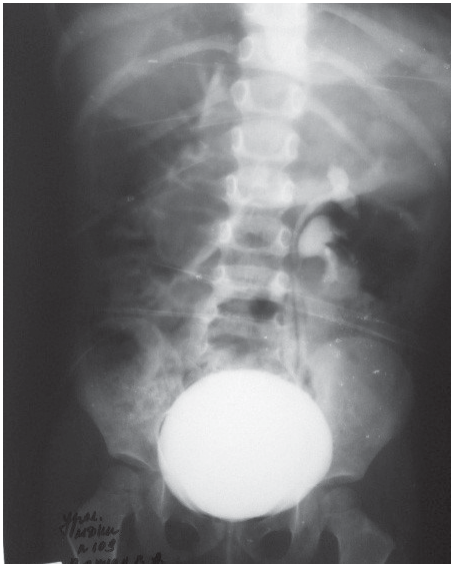


Рис. 9. Хвора В., цистограма до та після STING

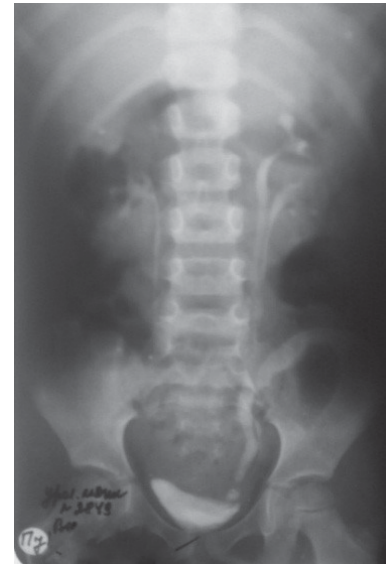
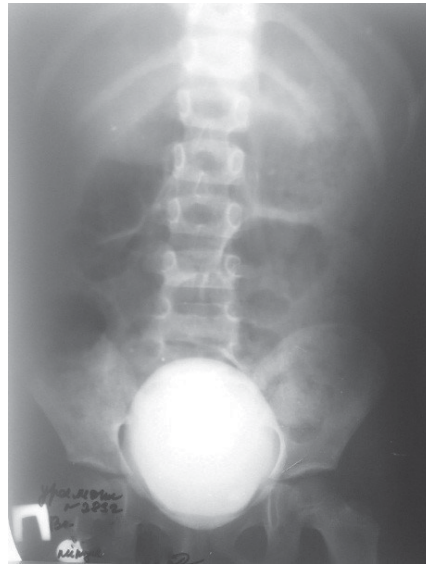
Рис. 10. Хвора В., конкремент нижньої третини лівого сечоводу

ного з'єднання з дилатацією ЧМС та сечоводу за даними УЗД, яке не піддавалося консервативному лікуванню. Дитині на третій день після операції ендовезикально накладено JJ-стент (рис. 3). Через три місяці після ендовезикального видалення JJ-стента зліва за даними УЗД сечових шляхів констатовано позитивну динаміку – дилатації ЧМС та сечоводу немає.

Ще у двох хворих за даними урорентгенологічного обстеження у пізньому післяопераційному періоді діагностовано обструктивний уретерогідронефроз, який вимагав виконання уретероцистостомії. Так, хворій М. у віці 1 рік 8 місяців виконано ендовезикальну корекцію правобічного МСР III ст. (рис. 4). Через півроку після втручання за даними УЗД та ретроградної цистограми анатомічних вад сечових шляхів та порушень уродинаміки не виявлено (рис. 5).

Однак через 1 рік 10 місяців після успішного мініінвазивного лікування правобічного МСР III ст. дитина звернулася з клінікою загострення пієлонефриту. Після усунення ознак запалення при контрольному обстеженні діагностовано правобічний обструктивний уретерогідронефроз (рис. 6).

Дитині виконано уретероцистостомію за Коеном справа з видаленням імплантату, резекцією дистального відділу сечоводу та накладанням JJ-стента у праву нирку (рис. 7).

За результатами гістологічного дослідження стінка інтрамуральної ділянки сечоводу була представлена сполучною тканиною зі склерозом, яка вкрита перехідним уротелієм, та ангіоматозом підслизового шару. Контрольне обстеження через рік після уретероцистостомії справа не виявило анатомічних вад та порушень уродинаміки (рис. 8).

Про високу ефективність внутрішнього стентування сечоводу при ранніх обструктивних ускладненнях після ендовезикальних корекцій МСР стверджують й інші дослідники, однак при пізніх обструкціях все-таки доцільно виконувати реімплантацію сечоводу [4].

Окрім цього, наводимо приклад мініінвазивного лікування МСР III ст. в обидва сегменти лівої подвоєної нирки у 3-річної пацієнтки В., якій двічі виконано ендовезикальну корекцію та успішно ліквідовано ваду. Через півроку після повторного мініінвазивного втручання на контрольній цистограмі МСР не діагностовано (рис. 9).

Однак у 6-річному віці дитину шпиталізовано з клінікою лівобічної ниркової коліки. При обстеженні діагностовано конкремент 6 мм у нижній третині лівого сечоводу від верхнього сегмента подвоєної нирки (рис. 10). Після трьох сеансів екстракорпоральної ударно-хвильової літотрипсії (ЕУХЛ) конкремент частково фрагментовано. Проте досягти повного виведення фрагментів каменя зі сечоводу не вдалося (рис. 11). Проведено безуспішну спробу видалити фрагменти конкременту з лівого сечоводу корзинкою Dormia (рис. 12). Тому дитині виконано уретероскопію та літолапаксію трьох фрагментів конкременту, які вільно розміщувалися у нижній третині сечоводу (рис. 13).

«Відкрити» хірургію ми застосовували при МСР V ст., у пацієнтів з важкими поєднаними аномаліями сечовивідних шляхів, у хворих з неефективним ендоскопічним лікуванням та при ускладненнях після мініінвазивного втручання.

За аналізом ефективності ендовезикального лікування МСР у дітей можна стверджувати, що вона

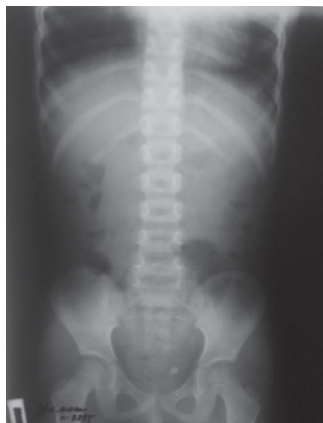

Рис. 11. Хвора В., фрагменти конкрементів лівого сечоводу після ЕУХЛ

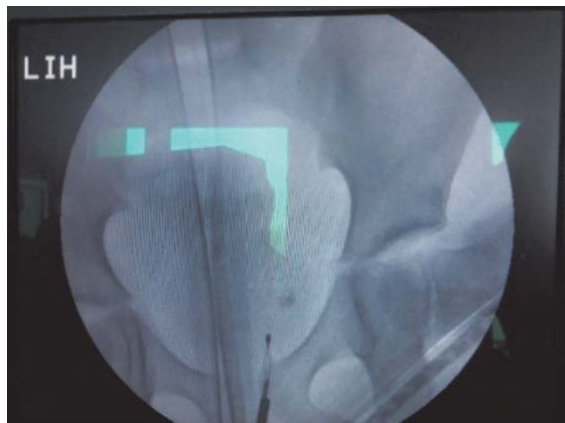

Рис. 12. Хвора В., спроба видалення конкременту з лівого сечоводу корзинкою Dormia

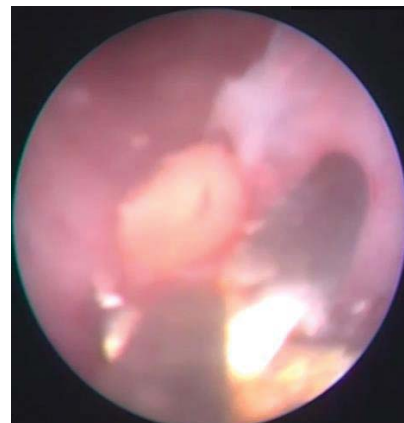


Рис. 13. Хвора В., літолапаксія фрагментів конкременту із сечоводу

узалежнена від адекватного перекривання вічка сечоводу, а не від об'єму введеного імплантату. Тому при ін'єкції імплантату його не можна розводити будь-якими розчинами, включаючи антибактеріальні препарати. Оскільки неможливо передбачити індивідуальну реакцію навколишніх тканин на такий «модернізований» препарат і тим більше оцінити, який об'єм розведеного імплантату необхідно вводити для ефективного перекривання вічка сечоводу, що рефлюксує.

Аналіз випадків ускладнень ендовезикальної корекції МСР у дітей за даними клініки, лабораторно-інструментальних обстежень та інтраопераційних знахідок дає підстави стверджувати, що обструктивні уропатії після введення імплантату під вічко сечоводу виникають у випадках нейромускулярних дисплазій сечових шляхів, які поєднані з фіброзними змінами тканин у зоні сечовідно-міхурового з'єднання. Якщо ж у пацієнта переважає останній компонент, то все таки необхідно ставити питання про уретероцистонеостомію.

Висновки

У хворих на МСР II–IV ступеня доцільно використовувати ендовезикальну корекцію. Це альтернатива вибору в підходах до швидкого та ефективного усунення вади. Для корекції МСР необхідно застосовувати сучасні нейтральні відносно тканин пластичні матеріали. Мініінвазивне лікування дозволяє уникнути довготривалої антибактеріальної терапії і періодичних радіологічних обстежень пацієнтів. Ендоскопічне лікування МСР, за потреби, можна виконувати повторно без серйозних проблем, які притаманні традиційним хірургічним втручанням.

Мініінвазивне лікування МСР доцільно виконувати у грудному віці. Це дозволить відновити уро-

динаміку та перервати ланцюг негативних впливів вади на розвиток нирки. Слід дотримуватися принципу персоніфікованого підходу до кожного конкретного хворого з акцентом на ендоскопічній корекції МСР у ранньому віці.

Хворі на МСР, які в дитинстві перенесли інфекцію сечових органів, повинні перебувати під постійним диспансерним наглядом як група ризику щодо рецидиву цієї інфекції в майбутньому, незалежно від того, чи МСР у них припинився самостійно, чи його усунули хірургічним способом.

Ендоскопічний метод є оптимальним способом лікування МСР та його ускладнень у дітей. Мініінвазивна техніка поступово відвойовує у «великої» хірургії класичні, об'ємні втручання, набуваючи статусу «золотого стандарту». Однак ендовезикальному лікуванню МСР, як і іншим способам хірургічного втручання, також притаманні різноманітні ускладнення.

Будь-які рекомендації щодо оцінки і лікування МСР у дітей слід постійно переоцінювати відповідно до нових наукових даних.

Автори заявляють про відсутність конфлікту інтересів.

Література

1. Міхурно-сечівниковий рефлюкс у дітей / О.О. Грицай, Н.С. Сергієнко, Н.В. Литвинова [та ін.] // Український мед. альм. – 2011. – Т.14, №1. – С.71–72.
2. Наконечний А.Й. Можливості ендоскопічної корекції уроджених вад сечових шляхів у дітей / А.Й. Наконечний, Р.А. Наконечний // Буковинський мед. вісн. – 2011. – Т.15, №1(57). – С. 211–213.
3. Наконечний Р.А. Ендовезикальні способи корекції міхурово-сечовідного рефлюксу в дітей / Р.А. Наконечний, А.Й. Наконечний // Хірургія дитячого віку. – 2013. – №2(39). – С.19–24.
4. Органосохраняющие оперативные вмешательства при пузырно-мочеточниковом рефлюксе у детей. Современное состояние проблемы. [Электронный ресурс] / О.В. Павлов, А.Ю. Мифтяхетдинова, С.А. Маслов, Г.В. Симонян // Вестник Рос. науч. центра рентгенодиагност. Минздрава России. –

2010. – Т.2, №10. – Режим доступа: <http://elibrary.ru/download/64958779.pdf>
5. Современные подходы к лечению пузырно-мочеточникового рефлюкса у детей (обзор литературы) / М.В. Добросельский, Г.И. Чепурной, М.И. Коган, В.В. Сизонов // Медицинский вестн. Юга России. – 2014. – Т.1. – С.23–27. DOI:10.21886/2219-8075-2014-1-23-27
 6. Эндоскопическая коррекция пузырно-мочеточникового рефлюкса у детей / С.Н. Зоркин, Т.Н. Гусарова, С.А. Борисова, Е.Р. Барсеян // Детская хирургия. – 2011. – №2. – С.23–27.
 7. Antibiotic prophylaxis and recurrent urinary tract infection in children / J.C. Craig, J.M. Simpson, G.J. Williams [et al.] // New England Journal of Medicine. – 2009. – Vol.361, Issue 18. – P.1748–1759.
 8. High grade primary vesicoureteral reflux in boys: long-term results of a prospective cohort study / B.S. Alsaywid, H. Saleh, A. Deshpande [et al.] // The Journal of urology. – 2010. – Vol.184, Issue 4. – P.1598–1603.
 9. Interventions for primary vesicoureteric reflux / E.V. Nagler, G. Williams, E.M. Hodson, J.C. Craig // The Cochrane Library. – 2011. – CD001532.
 10. Nomograms for predicting annual resolution rate of primary vesicoureteral reflux: results from 2,462 children / C.R. Estrada, C.C. Passerotti, D.A. Graham [et al.] // The Journal of urology. – 2009. – Vol.182, Issue 4. – P.1535–1541.
 11. Predictive factors for resolution of congenital high grade vesicoureteral reflux in infants: results of univariate and multivariate analyses / S. Sjöström, U. Sillén, U. Jodal // The Journal of urology. – 2010. – Vol.183, Issue 3. – P.1177–1184.
 12. Serdar T. Guidelines on paediatric urology. European Association of Urology. European Society for Paediatric Urology, 5 May 2015 [Electronic resource]. – URL: <http://uroweb.org/wp-content/uploads/EAU-Guidelines-Paediatric-Urology-2015.pdf>.
 13. Tanagho E.A. Vesicoureteral Reflux / E.A. Tanagho, H.T. Nguyen // Smith & Tanagho's General Urology / Edited by J.W. McAninch, T.F. Lue. – Eighteenth edition. – The McGraw-Hill Companies, Inc, 2013.
 14. Vesicoureteral reflux in children with suspected and proven urinary tract infection / A. Hannula, M. Venhola, M. Renko [et al.] // Pediatric Nephrology. – 2010. – Vol.25, Issue 8. – P.1463–1469.

Відомості про авторів:

Наконечний Ростислав Андрійович – аспірант каф. дитячої хірургії Львівського національного медичного університету імені Данила Галицького. Адреса: м. Львів, вул. П. Орлика, 4; тел. (032) 291-70-50.

Прутула Василь Петрович – д.мед.н., проф., проф. каф. дитячої хірургії Національного медичного університету імені О.О. Богомольця МОЗ України. Адреса: м. Київ, вул. В. Чорновола, 28/1; тел. (044) 236-59-06.

Наконечний Андрій Йосифович – д.мед.н., проф., зав. каф. дитячої хірургії Львівського національного медичного університету імені Данила Галицького. Адреса: м. Львів, вул. Пилипа Орлика, 4; тел. (032) 291-70-50.

Стаття надійшла до редакції 18.05.2017 р.

НОВИНИ

SURGICAL SKILLS FOR PAEDIATRIC TRAUMA

Fresh Frozen Cadavers

Newcastle Surgical Training Centre

November 30th - December 1st 2017

12 CPD points BAPS accredited

Faculty organiser is Mr Suren Arul,
consultant paediatric surgeon
Birmingham Children's hospital
Suren.arul@nhs.net
0121 333 8084 (Mr Arul's secretary)

Course fees for this should be met by your Trust in addition to your standard study leave. Please speak to Suren Arul for more information (suren.arul@nhs.net) or to book places please call (0191 2231 264) or e mail the Newcastle Surgical training centre (nstc@nuth.nhs.uk).

Website [http://www.nstcsurg.org/courses/paediatrics/advanced-paediatric-surgical-trauma-\(nov-17-day-1\).aspx](http://www.nstcsurg.org/courses/paediatrics/advanced-paediatric-surgical-trauma-(nov-17-day-1).aspx)