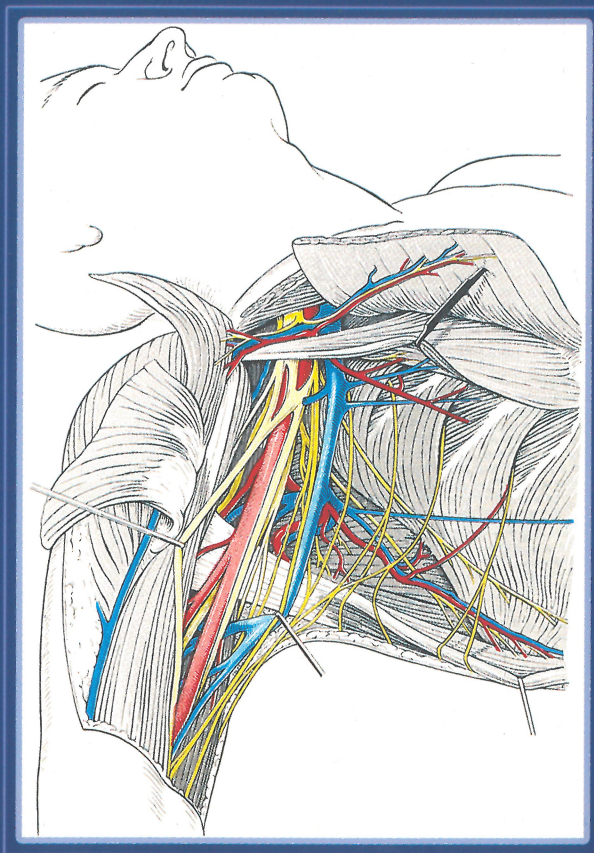


С.Т. Чернокульський

АНАТОМІЯ

судин і нервів верхньої та нижньої кінцівок
(ангіоневрологія)



КНИГА  ЛІТЕРАТУРА
МЕДИЧНА  ПЛЮС

ББК 28.86 .

УДК 611.717/718:611.13/16 + 61 1.8.

Анатомія судин і нервів верхньої та нижньої кінцівок (ангіоневрологія) / Навчально-методичний посібник з анатомії людини. — К.: Книга-плюс, 2018, — 96 с., 48 іл.

Автор — доктор медичних наук, професор кафедри анатомії людини Національного медичного університету ім. О. О. Богомольця **Чорнокульський Сергій Тимофійович**

У посібнику подані сучасні теоретичні відомості та систематизовані матеріали учбової і монографічної літератури з анатомії судин та нервів верхньої та нижньої кінцівок, з використанням авторизованих схем та малюнків.

Обсяг поданого матеріалу відповідає навчальній програмі, затвердженій Міністерством охорони здоров'я України. Впроваджена сучасна Міжнародна анатомічна номенклатура відповідних латинських термінів (Сан-Пауло, 1997), український стандарт (Київ, 2001).

Посібник рекомендується студентам і викладачам медичних університетів, коледжів, аспірантам, лікарям.

Рецензенти: Завідувач кафедри анатомії людини медичного інституту Української асоціації народної медицини, доктор медичних наук, професор **В. І. Талько**.

Завідувач кафедри оперативної хірургії і топографічної анатомії Національного медичного університету ім. О. О. Богомольця, доктор медичних наук, професор **М.П. Ковальський**.

Список скорочень

<i>a. (arteria)</i>	— артерія	<i>s. (seu)</i>	— або
<i>aa. (arteriae)</i>	— артерії	<i>v. (vena)</i>	— вена
<i>g. (ganglion)</i>	— вузол	<i>vv. (venae)</i>	— вени
<i>lig. (ligamentum)</i>	— зв'язка	<i>C₈</i>	— восьмий шийний сегмент спинного мозку
<i>ligg. (ligamenta)</i>	— зв'язки	<i>L₂</i>	— другий поперековий сегмент спинного мозку
<i>m. (musculus)</i>	— м'яз	<i>S₄</i>	— четвертий крижовий сегмент спинного мозку
<i>mm. (musculi)</i>	— м'язи	<i>Th₁₂</i>	— дванадцятий грудний сегмент спинного мозку
<i>n. (nervus)</i>	— нерв	<i>B. K.</i>	— верхньої кінцівки
<i>nn. (nervi)</i>	— нерви	<i>H. K.</i>	— нижньої кінцівки
<i>r. (ramus)</i>	— гілка	<i>сп. м.</i>	— спинного мозку
<i>rr. (rami)</i>	— гілки		

ISBN 978-966-460-062-7

© Чорнокульський С.Т., 2018
© ТОВ «Книга-плюс», 2018

С.Т. Чорнокульський