

Спеціалізований рецензований науково-практичний журнал для педіатрів та сімейних лікарів

Здоров'я[®] ДИТИНИ

Том 17, № 8, 2022

ISSN 2224-0551 (print), ISSN 2307-1168 (online)

ПЕРЕДПЛАТНИЙ ІНДЕКС

95264
www.mif-ua.com

ZASLAVSKY[®]
Publishing house



Дніпровський державний медичний університет
Донецький національний медичний університет



Здоров'я дитини
Child's Health

Спеціалізований рецензований науково-практичний журнал
Заснований в липні 2006 року
Періодичність виходу: 8 разів на рік

Том 17, № 8, 2022

Включений в наукометричні і спеціалізовані бази даних

Scopus,

НБУ ім. В.І. Вернадського, «Україніка наукова», «Наукова періодика України», JIC index, Ulrichsweb Global Serials Directory, CrossRef, WorldCat, Google Scholar, ICMJE, SHERPA/RoMEO, NLM-catalog, NLM-Locator Plus, OpenAIRE, BASE, ROAD, DOAJ, Index Copernicus, EBSCO, OUCI



Зміст

Клінічна педіатрія

- Антипкін Ю.Г., Марушко Ю.В., Омельченко Л.І.,
Муквіч О.М., Людвік Т.А., Бондаренко Н.Ю.,
Бовкун О.А., Ісмакаєва Д.Л.
Стан кальцієвого гомеостазу
і окремі аспекти його порушень
при ювенільному ідіопатичному артриті..... 5
- Марушко Т.В., Куріліна Т.В., Кульчицька Є.-Е.Б.
Вплив дієти CHILD-1 на харчовий профіль
і дієтичний комплаєнс в українських
педіатричних пацієнтів із гетерозиготною
сімейною гіперхолестеринемією 12
- Леженко Г.О., Абатуров О.Є., Захарченко Н.А.
Патогенетична роль вітаміну D та вітамін
D-зв'язуючого білка в розвитку інфекції
сечовивідних шляхів у дітей..... 20

На допомогу педіатру

- Крамарьов С.О., Серякова І.Ю., Kolte Roohi,
Палатна Л.О., Євтушенко В.В.,
Камінська Т.М., Рязанських А.О.
Маски онкологічних захворювань
у практиці лікаря-інфекціоніста 25

Неонатологія

- Мавропуло Т.К., Власов О.О., Верещак О.Ю.
Діагностичні помилки в неонатології..... 33

Огляд літератури

- Марушко Ю.В., Дмитришин О.А., Гицак Т.В.,
Іовіца Т.В., Бовкун О.А.
Особливості методики проведення,
діагностична цінність та світові рекомендації
з оцінки толерантності до фізичного
навантаження у дітей (огляд літератури,
власні дослідження) 39

Випадок із практики

- Крючко Т.О., Бубир Л.М., Пода О.А., Несіна І.М.,
Коваленко Л.А., Матяж Д.С.
Труднощі діагностики гастроінтестинальної
алергії в педіатричній практиці:
клінічний випадок 49
- Синицька В.О., Боярчук О.Р., Грех О.І.
Клінічний випадок ускладненого перебігу
імуноглобулін-А-васкуліту з тривалим
нефритом: особливості лікування 54

Теоретична медицина

- Абатуров О.Є., Бабич В.Л.
Механізми дії екстрацелюлярних
мікроРНК 58

Contents

Clinical Pediatrics

- Yu.G. Antypkin, Yu.V. Marushko, L.I. Omelchenko,
O.M. Mukvich, T.A. Liudvik, N.Yu. Bondarenko,
O.A. Bovkun, D.L. Ismakajeva
Calcium homeostasis and certain
aspects of its disturbances
in juvenile idiopathic arthritis 5
- T. Marushko, T. Kurilina, Y.-E. Kulchytska
Impact of the Cardiovascular Health Integrated
Lifestyle Diet on nutritional profile and dietary
compliance in Ukrainian pediatric patients with
heterozygous familial hypercholesterolemia..... 12
- H.O. Lezhenko, O.Ye. Abatur, N.A. Zakharchenko
The pathogenetic role of vitamin D and vitamin
D-binding protein in the development of urinary
tract infection in children 20

To Help the Pediatrician

- S.O. Kramarov, I.Yu. Seriakova, Roohi Kolte,
L.O. Palatna, V.V. Yevtushenko, T.M. Kaminska,
A.O. Ryazanskikh
Masks of cancers in the practice
of an infectious disease doctor..... 25

Neonatology

- T.K. Mavropulo, O.O. Vlasov, O.Yu. Vereshchak
Diagnostic errors in neonatology 33

Review of Literature

- Yu.V. Marushko, O.A. Dmytryshyn, T.V. Hyshchak,
T.V. Iovitsa, O.A. Bovkun
Peculiarities of the methodology,
diagnostic value, and global
recommendations for assessing
exercise tolerance in children
(literature review, own research) 39

Case Report

- T.O. Kryuchko, L.M. Buby, O.A. Poda, I.M. Nesina,
L.A. Kovalenko, D.S. Matiazh
Difficulties in diagnosing
gastrointestinal allergy in paediatric
practice: a clinical case 49
- V.O. Synytska, O.R. Boyarchuk, O.I. Greh
A clinical case of a complicated course
of immunoglobulin A vasculitis with long-term
nephritis: peculiarities of treatment 54

Theoretical Medicine

- A.E. Abatur, V.L. Babych
Mechanisms of action
of extracellular miRNAs 58

Маски онкологічних захворювань у практиці лікаря-інфекціоніста

Резюме. *Мета* даної роботи — на прикладі конкретних випадків нагадати лікарям практичної медицини про важливість диференціальної діагностики з онкологічними захворюваннями в загальній педіатричній практиці й підвищити пильність клініцистів щодо подібності проявів онкопатології та інфекційних хвороб. Ми провели емпіричне описове дослідження 4 клінічних випадків онкологічних захворювань у дітей. Ці випадки ми відібрали серед 21 пацієнта, яким було діагностовано онкологічне захворювання в період проходження стаціонарного лікування в КНП «Київська міська дитяча клінічна інфекційна лікарня» м. Києва впродовж 2014–2019 років. Перший клінічний випадок описує новоутворення головного мозку, що спершу було розцінене як гострий VZV-енцефаліт у дитини 11 років. Другий — це випадок гострого лейкозу в дитини 3 років, яка була госпіталізована з підозрою на менінгококову інфекцію. У третьому випадку ми подали відомості про пацієнта 7 років, який надійшов з інфекційним мононуклеозом і в якого в результаті було діагностовано гемофагоцитарний синдром, імунodefіцитний стан і запідозрено синдром Дункана. Останній випадок демонструє поєднання туберкульозного менінгіту й астроцитоми головного мозку в пацієнта 15 років, що спочатку було прийнято за вірусний енцефаліт. **Висновки.** *Настороженість щодо онкологічних захворювань має важливе значення в діагностиці інфекційних нозологій. Динамічне спостереження й застосування широкого спектра лабораторно-інструментальних засобів дозволяє запобігти діагностичним помилкам і своєчасно розпочати лікування.*

Ключові слова: онкологічні захворювання; дитячі інфекційні хвороби; злоякісні новоутворення

Вступ

У практиці дитячих інфекційних хвороб зазвичай дуже гостро постає питання диференціальної діагностики. Особливо критичною ця проблема стає у випадках дитячої онкології, яка є однією з провідних причин смерті дітей і підлітків у всьому світі.

ВООЗ стверджує, що кожного року реєструється 400 000 випадків новоутворень у дітей віком від народження до 19 років [15]. За даними Центру громадського здоров'я МОЗ України, станом на 2020 рік було виявлено 1442 випадки онкологічних захворювань у дітей віком до 14 років. Незважаючи на невисокі показники рівня захворюваності й смертності, у глобальному масштабі онкологічні захворювання в дітей щороку спричиняють втрату 11,5 млн років якісного життя уна-

слідок настання непрацездатності й передчасної смерті (DALY), з них 97,3 % — від втрачених років життя (YLL). Дитячий рак посідає шосте місце за тягарем для світової економіки у вимірі DALY [14]. Найбільш поширеними дитячими онкологічними захворюваннями є лейкомії, лімфоми, нейро- й нефробластоми [11].

Пухлинні захворювання часто можуть імітувати клінічну картину захворювань іншої природи, що призводить до помилкових діагнозів і пізньої діагностики даних захворювань [1].

Серед клінічних симптомів онкології, що можуть маскуватись під прояви інфекційної патології, є: частий головний біль, що супроводжується блюванням; набряки; міалгії, артралгії; лімфаденопатія; поява синців або висипу на шкірі; постійна втома й помітна

блідість шкіри; періодична чи постійна гіпертермія без видимих причин [14].

Ця хибна подібність може бути обумовлена схожістю патофізіологічних механізмів інфекційних та онкологічних хвороб. Клітини, що уражені як інфекційними агентами, так і раком, експресують безліч білків, які розпізнаються імунними клітинами, що призводить до виникнення імунних реакцій і запальних змін. Зокрема, встановлено, що пригнічення відповіді Т-клітин є характерним при виникненні як раку, так і хронічних або латентних інфекцій [13].

Наводячи клінічні випадки онкологічних захворювань у дітей, ми мали на меті звернути увагу на подібність проявів онкопатології та інфекційних хвороб, щоб підвищити настороженість клініцистів щодо цієї проблеми.

Матеріали та методи

Ми провели емпіричне, описове дослідження клінічних випадків онкологічних захворювань у дітей. Ці випадки ми відібрали серед когорти пацієнтів, яким

було діагностовано онкологічне захворювання в період проходження стаціонарного лікування в Київській міській дитячій клінічній інфекційній лікарні (КНП «КМДКІЛ») міста Києва впродовж 2014–2019 років. Основним критерієм включення до нашого дослідження було первинне встановлення злоякісного новоутворення в нашому стаціонарі. Дослідження виконано відповідно до принципів Гельсінської декларації. Протокол дослідження ухвалено біоетичною комісією лікарні. Ми проводили виключно аналіз медичної документації, тому в отриманні інформованої згоди пацієнтів необхідності не було.

За період 2014–2019 рр. у КНП «КМДКІЛ» 21 дитині під час перебування на стаціонарному лікуванні було вперше діагностовано онкологічне захворювання. Детальна характеристика за віком, статтю і встановленими попередніми й заключними діагнозами наведена в табл. 1.

Ми виявили випадки, при яких пацієнти госпіталізувались із підозрою на гострі інфекційні захворювання (табл. 1), такі як вірусний гепатит, інфекційний

Таблиця 1. Характеристика онкологічних захворювань у дітей за період 2014–2019 рр.

Вік	Стать	Діагноз під час госпіталізації	Заключний діагноз
11 років	Жіноча	Вірусний гепатит	Уроджена сфероцитарна гемолітична анемія
10 років	Чоловіча	Гостра респіраторна вірусна інфекція, геморагічний васкуліт	Гострий лімфобластний лейкоз
5 років	Чоловіча	Вітрянковий енцефаліт	Пухлина зорового бугра зліва
11 років	Жіноча	Енцефаліт	Новоутворення задньої черепної ямки
13 років	Чоловіча	Менінгіт	Гостре порушення мозкового кровотоку, судомний синдром, кіста скроневої частки
9 років	Жіноча	Туберкульозний менінгіт	Пухлина головного мозку
14 років	Чоловіча	Інфекційний мононуклеоз	Гострий лейкоз, виразкова некротична ангіна
10 років	Жіноча	Гострий вірусний енцефаліт	Об'ємний процес головного мозку, пухлина мозочка, судомний синдром, набряк головного мозку
4 роки	Жіноча	Вірусний гепатит	Пухлина лівої півкулі головного мозку
3 роки	Жіноча	Менінгококова інфекція	Гострий лейкоз
2 роки	Чоловіча	Лихоманка неясного генезу	Рабдоміосаркома підборіддя, NMS у легені
7 років	Чоловіча	Інфекційний мононуклеоз	Гемофагоцитарний синдром, синдром Дункана
6 років	Чоловіча	Лихоманка неясного генезу	Нейробластома правої надниркової залози
8 років	Жіноча	Гемолітична анемія	Гострий лімфобластний лейкоз
2 роки	Жіноча	Гемолітична анемія	Гострий лейкоз
16 років	Жіноча	Некротична ангіна	Гострий лейкоз
8 років	Жіноча	Енцефаліт	Пухлина головного мозку
15 років	Чоловіча	Енцефаліт	Астроцитома головного мозку
9 років	Чоловіча	Інфекційний мононуклеоз	Гострий лейкоз
6 років	Чоловіча	Енцефаліт	Пухлина головного мозку
11 років	Чоловіча	Інфекційний мононуклеоз	Гострий лейкоз

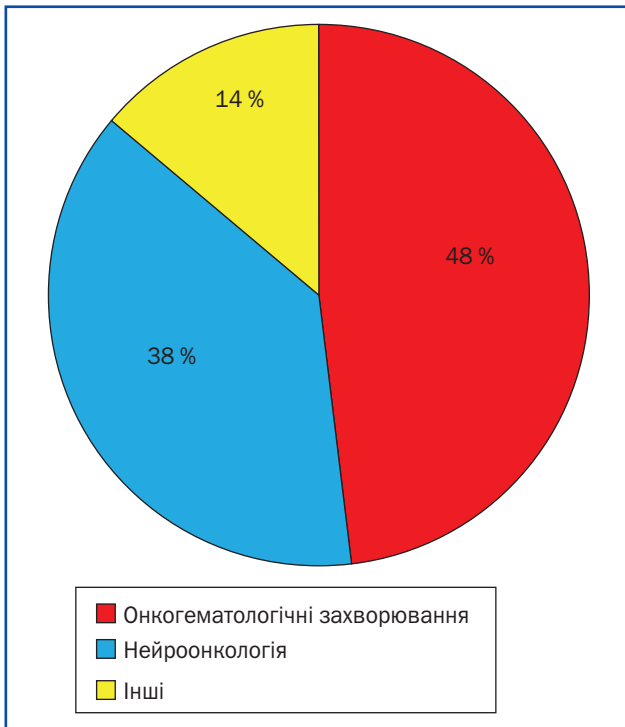


Рисунок 1. Структура онкологічних захворювань у дітей за період 2014–2019 рр.

мононуклеоз, гострий вірусний енцефаліт, туберкульозний менінгіт, вітрянковий енцефаліт, але під час стаціонарного обстеження в них був встановлений діагноз онкологічного захворювання.

Структура онкологічної патології подана на рис. 1.

Серед онкопатології в дітей в 48 % (10/21) випадків було діагностовано онкогематологічні захворювання, переважно у вигляді гострого лейкозу, у 38 % (8/21) — новоутворення головного мозку (рис. 1). Інші 14 % (3/21) — рабдоміосаркома підборіддя, нейробластома правої надниркової залози й пухлина зорового бугра.

Для ілюстрації ми наводимо приклади клінічних випадків.

Клінічний випадок 1

Хворий В., 11 років 6 місяців, надійшов до відділення нейроінфекції з діагнозом «гостре респіраторне захворювання, тонзилофарингіт, синдром менінгізму».

Скарги при госпіталізації: підвищення температури, головний біль у потиличній ділянці, блювання, слабкість, млявість, біль у спині.

Анамнез захворювання: захворів за 10 днів до госпіталізації, коли з'явилось підвищення температури до 38,0 °С, блювання. Звернулися до дорослого інфекціоніста. Призначено загальний аналіз крові (лейкоцити — $10,8 \times 10^9/\text{л}$, нейтрофіли — 80 %), цефодокс по 200 мг 2 р/д *per os*, але в дитини виникло блювання, мама самостійно вводила в/м цефтазидим по 1,0 × 2 р/д, в/в інфузійно 5% р-н глюкози, реосорбілакт. Через декілька днів посилювався головний біль, відмічався біль у спині. Стан дитини погіршився, звернулись до інфекційної лікарні.

На момент госпіталізації: загальний стан середнього ступеня тяжкості, обумовлений інтоксикаційним, менінгеальним, загальномозковим синдромом.

Діагноз при госпіталізації: гостре респіраторне захворювання, тонзилофарингіт, синдром менінгізму.

З лікувально-діагностичною метою в асептичних умовах було проведено люмбальну пункцію.

Ліквор витікав частими краплями, прозорий, без патологічних змін.

Наступного дня за допомогою реакції імуноферментного аналізу в крові виявлено IgM до вірусу варицела-зостер (VZV), IgG до цитомегаловірусу, IgG EBNA до вірусу Епштейна — Барр (EBV), IgG VCA до EBV.

Огляд дитячого невролога: скарги на шум у вухах, головний біль; крупнорозмашистий горизонтальний ністагм, відмічається хиткість ходи, диплопія, пері-остальні й сухожильні рефлекси з ніг високі з клонусами рефлексогенних зон. Різко позитивні симптоми натягу.

Попередній діагноз: енцефаліт, викликаний VZV, тяжкий перебіг. Рекомендовано магнітно-резонансну томографію (МРТ) головного мозку для виключення об'ємного процесу.

При МРТ-дослідженні головного мозку: у задній черепній ямці, у ділянці IV шлуночка з поширенням на ніжки мозочка, міст, довгастий мозок і у водопроводі визначається утворення неоднорідної структури, переважно гіперінтенсивне на T2-зваженому зображенні, гіпоінтенсивне на T1-зваженому зображенні, інтенсивно накопичується контрастний препарат у центральних відділах, розміром 5,1 × 3,8 × 5,1 см.

Висновок МРТ: ознаки новоутворення в задній черепній ямці, ускладненого обструктивною гідроцефалією. Утворення здавлює мозочок і стовбур головного мозку, викликає обструкцію лікворопровідних шляхів. Виражене розширення бокових шлуночків і III шлуночка. Мозолисте тіло стончене. Конвексимальний субарахноїдальний простір не розширений. Периваскулярні простори помірно розширені. Патологічних змін з боку орбіт не виявлено.

Заключний діагноз у клініці: новоутворення задньої черепної ямки, ускладнене обструктивною гідроцефалією. Хворого було переведено до нейрохірургічної клініки для оперативного лікування.

Клінічний випадок 2

Пацієнт Д., 3 роки, надійшла в дитячу інфекційну лікарню. Дитина направлена центром первинної медико-санітарної допомоги м. Києва з діагнозом «гостра респіраторна вірусна інфекція, гіпертермічний синдром, синдром менінгізму».

Скарги на момент надходження: підвищення температури тіла до 39,2 °С, головний біль, блювання, різка млявість.

Анамнез хвороби: захворіла за три дні до госпіталізації, отримувала симптоматичне лікування (жарознижуючі, рясне питво). На ранок оглянута педіатром, діагноз: гостра респіраторна вірусна інфекція, продовжено симптоматичне лікування в домашніх умовах.

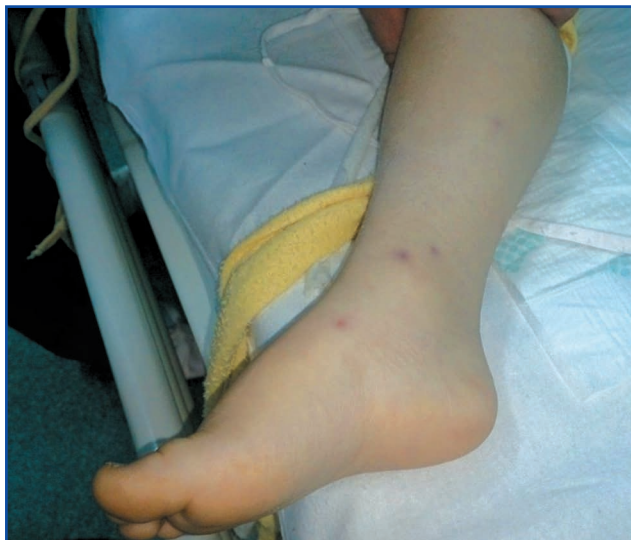У наступні дні температура 38,0–38,5 °С. У день госпіталізації на ранок підвищилася температура до 39,2 °С, було одноразове блювання. У цей же день батьки звернулися до лікаря, який виявив елементи геморагічного висипу на тілі й кінцівках.

Діагноз при госпіталізації: менінгококова інфекція, менінгококцемія? Коагулопатія? Менінгіт (гнійний)? Анемія.

При огляді: стан дитини тяжкий, обумовлений вираженим інтоксикаційним і загально мозковим синдромом. Свідомість порушена — сопор, виражена млявість, монотонний крик, скрикує при повороті голови. Вогнищевих симптомів з боку нервової системи немає. На нижній частині тулуба, на передній поверхні гомілки, на тильній поверхні стопи поодинокі висипання синюшного кольору з нечіткими контурами діаметром до 3–5 мм. Відмічається різка блідість і мармуровість шкіри. Дихання самостійне, тахіпноє, частота дихання (ЧД) — 50/хв, артеріальний тиск (АТ) — 90/50 мм рт.ст.

Загальний аналіз крові в день госпіталізації: еритроцити — $1,5 \times 10^{12}$ /л, гемоглобін — 50 г/л, колірний показник — 0,8, тромбоцити — 39×10^9 /л, лейкоцити — $3,5 \times 10^9$ /л, еозинофіли — 1 %, паличкоядерні — 2 %, сегментоядерні — 4 %, лімфоцити — 72 %, моноцити — 15 %, гемоцитобласти — 2 %, промієлоцити — 2 %, анізоцитоз, пойкилоцитоз, швидкість осідання еритроцитів (ШОЕ) — 6 мм/год (за методом Панченкова). Бакпосів з ротогорла на патогенну флору негативний. Бакпосів з носогорла на менінгокок негативний. Змив з носогорла на вірусні антигени — віруси грипу А, В, аденовірус, парагрип, респіраторно-синцитіальний вірус не виявлені.

Дитина терміново консультована дитячим гематологом. Проводилася диференціальна діагностика з хворобами крові, у зв'язку з чим проведена кістково-мозкова пункція, за результатами якої встановлено заключний діагноз: гострий лейкоз (рис. 2).



**Рисунок 2. Гострий лейкоз.
Петехіальна висипка на нозі**

Клінічний випадок 3

Хворий К., 7 років, переведений до інфекційної лікарні з діагнозом «інфекційний мононуклеоз, тяжкий перебіг; сепсис?». Доставлений реанімаційною бригадою швидкої допомоги в супроводі матері зі скаргами на повторне блювання, підвищення температури тіла до 39,9 °С, млявість, сонливість, гіподинамію і втрату апетиту.

Анамнез захворювання: захворів гостро 1 березня, коли підвищилася температура тіла до 39 °С і збільшились підщелепні лімфатичні вузли; після обстеження було встановлено діагноз «інфекційний мононуклеоз»; приймав азитроміцин 3 дні, клінічного ефекту не було, призначено цефтріаксон (внутрішньовенно 3 дні), після цього — цефодокс (5 днів *per os*); 18 березня загальний стан покращився: температура тіла в межах нормальних цифр, дитина активна, у загальному аналізі крові: лейкоцити — $7,5 \times 10^9$ /л, тромбоцити — 335×10^9 /л, моноцити — 12 %, ШОЕ — 5 мм/год, виписаний додому, відвідував школу до 22 березня. Через два дні повторне погіршення стану: підйом температури тіла до 39,5 °С, у загальному аналізі крові тромбоцитопенія і лейкоцитопенія; з 5 по 8 квітня перебував на обстеженні й лікуванні у відділенні онкогематології обласної лікарні, де була проведена кістково-мозкова пункція, виключено гострий лейкоз та іншу гематологічну патологію. Виписаний на амбулаторне лікування. 12 квітня знову підвищення температури тіла до 39,6 °С, госпіталізований в інфекційне відділення дитячої лікарні, де отримувал цefепім і метронідазол. У зв'язку з погіршенням стану госпіталізований у відділення анестезіології та інтенсивної терапії (ВАІТ) КНП «КМДКІЛ».

Діагноз при госпіталізації: інфекційний мононуклеоз, тяжкий перебіг; сепсис?

При госпіталізації у ВАІТ загальний стан дитини тяжкий. У свідомості, рівень свідомості за шкалою коми Глазго — 15 балів (розплющування очей — 4 бали, мовленнєва реакція — 5 балів, рухова реакція — 6 балів), млявий, на огляд реагує адекватно, менінгеальні симптоми відсутні, вогнищевої неврологічної симптоматики немає, зіниці звичайного діаметру, D = S, фотореакція жвава, співдружня, обличчя симетричне, бульбарних порушень немає, м'язовий тонус задовільний, судом і блювання на момент огляду не було. Температура тіла 37,7 °С. Апетит відсутній. Шкіра й видимі слизові оболонки блідо-рожевого кольору, вологі, чисті, мікроциркуляція не порушена, симптом блідої плями до 2 секунд, периферичних набряків немає, язик обкладено білим нашаруванням. Пальпуються збільшені до 1,5 см, ущільнені й чутливі підщелепні лімфатичні вузли. Дихання самостійне, ефективне, ЧД — 24/хв, SpO₂ — 99 %, аускультативно проводиться в усі відділи легень, жорстке, хрипи не вислуховуються. Тони серця послаблені, ритмічні, вислуховується діастолічний шум на верхівці серця, ЧСС — 90/хв, АТ — 102/49 мм рт.ст., системна гемодинаміка стабільна. Живіт здутий, доступний глибокій пальпації, печінка виступає на 3 см, селезінка — +2 см. Дисфункції кишечника не було. Сечовиділення самостійне, вільне. Маса тіла — 21 кг.

Проведені лабораторні обстеження. Виявлено лейкопенію з лімфопенією і відносною нейтропенією, тромбоцитопенію, зниження NKT (CD3+ CD56+) до 0, підвищення феритину (понад 1500 нг/мл), гіпертригліцеридемію до 4,81 ммоль/л, гіпофібриногенемію (1,0 г/л), гіпертрансаміназемію, негативні маркери активності парвовірусної інфекції, HSV1/2 і VZV. VCA IgM EBV «-», IgG EBNA EBV «+», IgG EA EBV «+».

Консультація гематолога, висновок: неможливо виключити зчеплений з X-хромосомою лімфопроліферативний синдром — синдром Дункана, парвовірусна інфекція, синдром активації макрофагів (?), кандидоз ротової порожнини.

Консультація імунолога-інфекціоніста дитячого, висновок: у дитини з високою ймовірністю синдром Дункана.

Обґрунтування діагнозу: з огляду на клінічну картину захворювання (початок після перенесеного інфекційного мононуклеозу EBV-етіології), клінічні прояви у вигляді гіпертермії, лімфаденопатії, гепатоспленомегалії і лабораторні дані (лейкопенія з лімфопенією та відносною нейтропенією, тромбоцитопенія, зниження NKT до 0, підвищення феритину, гіпертригліцеридемія до 4,81 ммоль/л, гіпофібриногенемія, підвищені АЛТ, АСТ, негативні маркери активності парвовірусної інфекції), а також висновок гематолога й імунолога встановлюється клінічний діагноз: реконвалесцент гострої EBV-інфекції; синдром активації макрофагів (гемофагоцитарний синдром) диференціювати із зчепленим з X-хромосомою лімфопроліферативним синдромом (синдром Дункана).

Для подальшого лікування дитина переведена в обласну лікарню, у відділення дитячої онкогематології.

Заключний діагноз: реконвалесцент гострої EBV-інфекції; синдром активації макрофагів (гемофагоцитарний синдром), імунодефіцитний стан, гепатит, гепатоспленомегалія; лімфопроліферативний синдром зчеплений з X-хромосомою (синдром Дункана?); вторинна анемія, тромбоцитопенія.

Клінічний випадок 4

Пацієнт К., 15 років, надійшов до відділення нейроінфекцій зі скаргами на озноб, виражену слабкість лівої руки, слабкість ніг (хлопчик не міг ходити) і скандоване мовлення.

Анамнез захворювання: протягом 2 місяців спостерігались слабкість, епізоди потьмарення свідомості. За добу до госпіталізації різке погіршення стану з появою загальномоозкового й вогнищового синдрому — спостерігалася дизартрія, асиметрія обличчя, ураження черепних нервів. З'явився озноб, виражена слабкість в руках, більше в лівій.

Анамнез життя: за кілька днів до госпіталізації в клініку хлопчик був на прийомі в мануального терапевта, де проводилася корекція хребта (переважно шийного відділу). Так само встановлено, що за день до погіршення стану дитина була в контакті з хворим на туберкульоз легень (БК+), близьким родичем. Вакци-

нований проти туберкульозу вакциною БЦЖ у пологовому будинку. Ревакцинація у 7 років.

Діагноз при госпіталізації: вірусний енцефаліт.

При надходженні стан дитини тяжкий: температура тіла 38 °С; у свідомості, млява, періодично «провалюється», порушене мовлення; менінгеальні симптоми — ригідність потиличних м'язів, нижній симптом Керніга, симптом Брудзинського, позитивні симптоми натягу. Дитина переведена до реанімаційного відділення.

Для верифікації етіології вірусного енцефаліту було призначено дослідження спинномозкової рідини методом полімеразної ланцюгової реакції на герпесвіруси — результат негативний. При біохімічному дослідженні ліквору виявлено підвищення рівня білка до 1,8 г/л, плеоцитоз — 200×10^6 /л (80 % лімфоцити), глюкоза — 2,2 ммоль/л.

При МРТ-дослідженні головного мозку і шийного відділу хребта патології не виявлено.

Дитина отримувала лікування згідно з протоколом МОЗ України «Лікування вірусних енцефалітів у дітей». Для контролю санації ліквору проведена контрольна люмбальна пункція. З урахуванням змін в аналізах ліквору було проведено обстеження ліквору на мікобактерію туберкульозу в центральному протитуберкульозному диспансері й у лабораторії експериментальної онкології.

За результатами бактеріологічного посіву ліквору отримано позитивний результат на мікобактерію туберкульозу, було встановлено туберкульозну етіологію захворювання.

Клінічний діагноз: туберкульозний менінгіт.

У динаміці захворювання стан хворого залишався тяжким, розвинувся виражений менінгеальний синдром, синдром ліквородинамічних порушень.

На контрольній МРТ головного мозку: в верхньомедіальних відділах правої гемісфери мозочка визначалося вогнище неправильної форми з чіткими контурами розмірами $37 \times 22 \times 18$ мм з масивним перифокальним набряком. У корковій речовині лівої скроневої, лівої лобної, потиличної і тім'яних часток білатерально відзначалися ділянки підвищення МР-сигналу. Вогнища розташовані по оболонках головного мозку й лікворних шляхах, спостерігалася компресія бокового вивороту 4-го шлуночка.

Висновок: МРТ-ознаки ураження оболонок головного й спинного мозку (рис. 3–5). Діагноз: лептоменингіт.

Висновок консилиуму: вперше діагностований туберкульоз внутрішньочеревних лімфатичних вузлів, оболонок і речовини головного мозку. Гострий менінгоенцефаліт, туберкулома мозочка. Призначена специфічна терапія.

Дитина переведена в туберкульозний стаціонар для продовження протитуберкульозного лікування. Але в динаміці у хлопчика спостерігався прогресуючий гіпертензивний синдром: сильний головний біль, повторне багаторазове блювання, запаморочення. Дитина була переведена в інститут нейрохірургії, де було проведено оперативне втручання з біопсією новоутворення.

Заключний діагноз: астроцитома головного мозку з мультифокальним ураженням грудного відділу спинного мозку, корково-мозочкова недостатність. Туберкульозний менінгіт.

Обговорення

Перший клінічний випадок наочно демонструє складність діагностики гострого енцефаліту. Клінічні симптоми гострої мозочкової атаксії досить часто зустрічаються в педіатричній практиці і зазвичай мають доброякісний перебіг. Однак слід враховувати, що причинами даних симптомів можуть бути деякі серйозні захворювання, зокрема пухлина головного мозку, отруєння наркотичними речовинами або токсинами, травма, паранеопластичні синдроми, а також спадкові або вроджені стани [4]. Результат серологічного дослідження з підвищенням IgM до вірусу вітряної віспи вселяє впевненість щодо інфекційно-опосередкованого процесу. Однак вирішальним у встановленні правильного діагнозу було МРТ-дослідження.

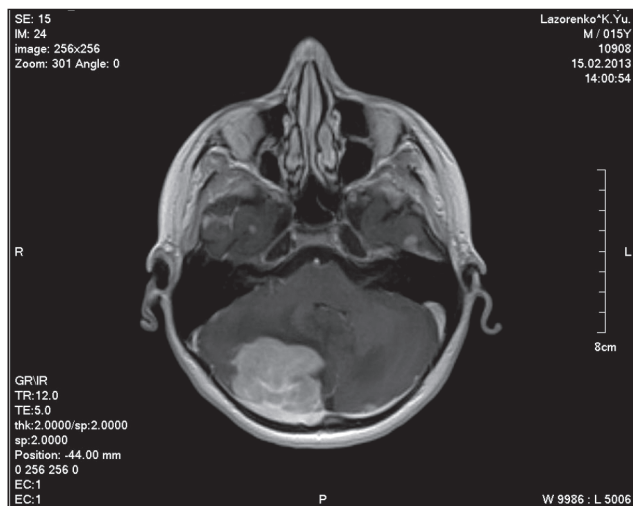


Рисунок 3. МРТ головного мозку у фронтальній площині. Вогнищеве утворення правої гемісфери мозочка (туберкулома)

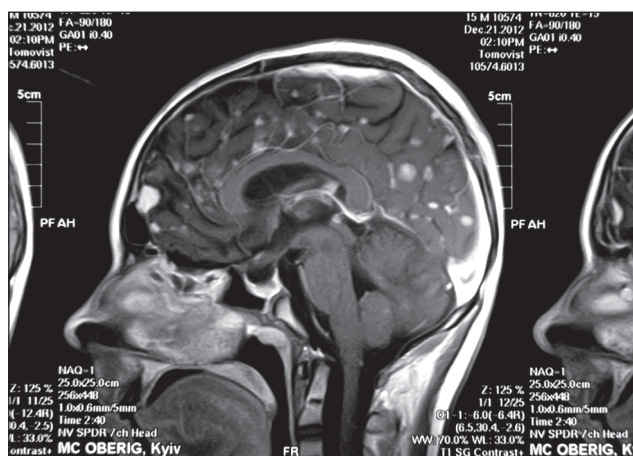


Рисунок 4. МРТ головного мозку в сагітальній площині. Вогнищеве утворення правої гемісфери мозочка (туберкулома)

Найбільш яскравими симптомами другого клінічного випадку були прояви інтоксикації і геморагічна висипка. З огляду на гострий початок захворювання підозра щодо інвазивної менінгококової інфекції на початковому етапі була виправданою [6]. Більш поглиблений подальший аналіз виявив виражені зміни в загальному аналізі крові, які не корелювали з клінічними симптомами. Саме вони дозволили запідозрити захворювання крові й спонукали до подальшого прицільного дослідження. Вирішальним у встановленні правильного діагнозу було цитологічне дослідження пунктату кісткового мозку.

У третьому клінічному випадку пацієнту було діагностовано гемофагоцитарний синдром, або гемофагоцитарний лімфогістіоцитоз (ГЛГ). Це тяжке, небезпечне для життя гематологічне захворювання, яке характеризується неконтрольованою активацією ефektorів клітинного імунітету. Відбувається гіперактивація імунної системи, що виникає на фоні генетичної мутації, інфекційних чинників, ревматичних захворювань або злоякісних новоутворень. До основних клінічних ознак цього синдрому належать висока температура, гепатоспленомегалія, цитопенії, цитолітичний синдром, гіперферитинемія і коагулопатія [2]. Відповідно до літературних даних розвиток ГЛГ пов'язаний із власне злоякісними новоутвореннями (особливо гемобластозами, зокрема T- і NK-клітинними лімфомами); інфекційними чинниками (часто — вірусом Епштейна — Барр, цитомегаловірусом, іншими вірусними, бактеріальними або грибовими інфекціями); аутоімунними захворюваннями (системним ювенільним ідіопатичним артритом, синдромом Кавасакі) [9].

У четвертому клінічному випадку мала місце поєднана патологія (туберкульозний менінгіт і астроцитома), тому випадок становить труднощі, оскільки ініціальне обстеження й бактеріологічне підтвердження свідчили про ураження нервової системи туберкульозної етіології [10, 16]. Однак подальше спостереження й неефективність специфічного лікування спонука-

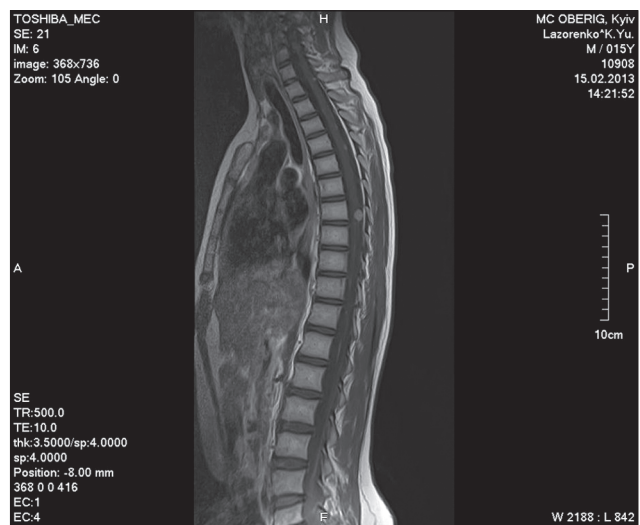


Рисунок 5. МРТ грудного відділу спинного мозку. Мультифокальне ураження грудного відділу

ли до перегляду діагнозу й повернення до диференціальної діагностики з пухлинним процесом. Лише інвазивна діагностика з гістологічним дослідженням виявилась вирішальною у встановленні правильного діагнозу. Дані літератури також стверджують, що встановлення діагнозу інтракраніальної туберкуломи завжди асоціюється зі значними труднощами і доопераційна діагностика не дає впевненості в діагнозі [12].

Описані нами випадки є наочними прикладами маскування онкологічних захворювань за типовими проявами інфекційних хвороб. Наша робота корелює зі схожим дослідженням, у якому автори подали випадок гострого лімфобластного лейкозу у дворічної дитини, що перебігав під маскою рецидивного перихондриту вушної раковини. Рецидивний перихондрит спостерігався протягом перших трьох місяців, і це був єдиний клінічний прояв захворювання, далі з'явилися гіперплазія лімфовузлів, лейкоміди шкіри, артрит та ураження другої вушної раковини [3].

Незважаючи на те, що в дитячому віці, як правило, неможливо запобігти раку або заздалегідь виявити його шляхом скринінгу, у країнах з високим рівнем доходу частота повного вилікування становить понад 80 %. У країнах із низьким і середнім рівнем доходу одужання настає менше ніж у 30 % випадків [15]. В Україні рівень виживаності дітей становить близько 60 % [14]. Для підвищення цього показника була розроблена Національна стратегія контролю онкологічних захворювань до 2030 року. Проєкт має на меті досягти щонайменше 80% рівня п'ятирічної загальної виживаності дітей з онкозахворюваннями шляхом підвищення якості лікування й реорганізації процесу надання медичних послуг [8].

Найбільш ефективним методом боротьби з онкопатологією є рання діагностика і сучасне й своєчасне лікування. Це підтверджується роботою О.І. Дорош та співавторів (2018), у якій вивчали випадки вторинних пухлин головного мозку в дітей — фібринозної астроцитоми й олігодендрогліоми, доброякісної менингіоми. Результати дослідження продемонстрували, що завдяки сучасній терапії рівень захворюваності на вторинні пухлини після ініціального лікування залишався низьким протягом 25 років спостереження [5].

Підсумовуючи вищенаведене: онкологічні захворювання в дітей можуть імітувати поширені інфекційні захворювання. Динамічне спостереження й застосування широкого спектра лабораторно-інструментальних засобів дозволяє запобігти діагностичним помилкам і своєчасно розпочати лікування.

Конфлікт інтересів. Автори заявляють про відсутність конфлікту інтересів і власної фінансової зацікавленості при підготовці даної статті.

Інформація про фінансування. Робота проводилась за рахунок ресурсів авторів проєкту.

Список літератури

1. Araz N.C., Guler E. Delays in Diagnosis of Childhood Cancer in Southeastern Turkey and the Associated Factors. *Pediatr. Hematol. Oncol.* 2019. 32(2). 153-63.

2. Bauchmuller K., Manson J.J., Tattersall R. et al. Haemophagocytic lymphohistiocytosis in adult critical care. *J. Intensive Care Soc.* 2020. 21(3). 256-268. doi: 10.1177/1751143719893865.

3. Чумаченко Н.Г., Марушко Т.Л., Головченко О.В., Фусун В.М., Марушко Р.В. Рецидивний перихондрит як дебютна «маска» гострого лімфобластного лейкозу у дитини раннього віку (клінічний випадок). *Сучасна педіатрія. Україна.* 2019. 8(104). 8388. doi: 10.15574/SP.2019.104.83.

4. Doan T.T., Masom C.P., Mazzaccaro R.J., Kane K.E. Acute Cerebellar Ataxia: An Unusual Pediatric Case. *J. Emerg. Med.* 2016. 50(5). 769-72.

5. Дорош О.І., Трояновська О.О., Абрамюк А.М., Мелько І.П., Цимбалюк І.П., Волошин І.П., Поліщук Р.С. Вторинні пухлини головного мозку у дітей, які отримали променеви та хіміотерапію з приводу гострої лімфобластної лейкемії. *Современная педиатрия.* 2018. 3(91). 74-85. doi: 10.15574/SP.2018.91.74.

6. Dwillow R., Fanella S. Invasive Meningococcal Disease in the 21st Century — An Update for the Clinician. *Curr. Neurol. Neurosci. Rep.* 2015. 15(3). 2.

7. Makieieva N.I., Odinets Yu.V., Poddubnaya I.M., Chayka K. Quality of life in children suffering from acute leukemia. *Modern Pediatrics. Ukraine.* 2020. 3(107). 3945. doi: 10.15574/SP.2020.107.39.

8. Ministry of Health of Ukraine. National cancer control strategy until 2030. 2021. <https://moz.gov.ua/article/public-discussions/proekt-postanovi-kabinetu-ministriv-ukraini-pro-zatverdzhennja-nacionalnoi-strategii-kontrolju-onkologichnih-zahvorjuvan-do-2030-roku>.

9. Охотнікова О.М., Поночева О.В. Гемофагоцитарний синдром: гіперзапалення більше, ніж гемофагоцитоз. Що спільного між гемофагоцитарним лімфогістіоцитозом і синдромом активації макрофагів? (Огляд літератури). *Клінічна імунологія. Алергологія. Інфектологія.* 2018. № 2(107).

10. Seo G.H., Kim M.J., Seo S., Hwang B., Lee E., Yun Y. et al. Cancer-specific incidence rates of tuberculosis. *Medicine (Baltimore).* 2016. 95(38). e4919.

11. Steliarova-Foucher E., Colombet M., Ries L.A.G., Moreno F., Dolya A., Bray F. et al. International incidence of childhood cancer, 2001–10: a population-based registry study. *Lancet Oncol.* 2017. 18(6). 719.

12. Tandon P.N. Management of tuberculosis of the central nervous system: Our experience. *Natl. Med. J. India.* 2018. 31(3). 151-5.

13. Thirunavukkarasu S., Santhekadur P.K. Congruities between Cancer and Infectious Diseases: Lessons to be learned from these distinct yet analogous fields. *Front. Cell. Infect. Microbiol. Sec. Clinical Microbiology.* 2022. doi: 10.3389/fcimb.2022.1072022

14. Public Health Center of the Ministry of Health of Ukraine. International day of the child with cancer: what you need to know about cancer in children. 2021. <https://www.phc.org.ua/news/mizhnarodniy-den-onkohvoroi-ditini-scho-treba-znati-pro-rak-u-ditey>.

15. World Health Organization. 2021. Childhood cancer: <https://www.who.int/news-room/fact-sheets/detail/cancer-in-children>.

16. Yang M., Zhang J.-T., Yao Y., Tan Q.-C., Gao T, Tian C.-L. et al. A Clinical Study of Miliary Brain Tuberculomas in China. *Jpn J. Infect. Dis. [Internet].* 2016. 69(3). 231-5.

Отримано/Received 05.10.2022

Рецензовано/Revised 13.10.2022

Прийнято до друку/Accepted 22.10.2022 ■

Information about authors

S. Kramarov, MD, PhD, Head of the Department of Pediatric Infectious Diseases, Bogomolets National Medical University, Ukraine; e-mail: skramarev@ukr.net; <https://orcid.org/0000-0003-2919-6644>

I. Seriakova, Assistant of the Department of Pediatric Infectious Diseases, Bogomolets National Medical University, Ukraine; e-mail: ikovaliukh@ukr.net; <https://orcid.org/0000-0002-2793-6584>

V. Yevtushenko, PhD, Associate Professor of the Department of Pediatric Infectious Diseases, Bogomolets National Medical University, Ukraine; e-mail: evv1972@gmail.com; <https://orcid.org/0000-0002-6610-8394>

L. Palatna, PhD, Associate Professor of the Department of Pediatric Infectious Diseases, Bogomolets National Medical University, Ukraine; e-mail: doctorluda@ukr.net

Roohi Kolte, 6th year student of the Faculty of Training of Foreign Citizens, Bogomolets National Medical University, Ukraine; e-mail: kolteroohi@gmail.com; <https://orcid.org/0000-0002-2523-5776>

T. Kaminska, MD, PhD, Professor of the Department of Pediatric Infectious Diseases, Bogomolets National Medical University, director of Kyiv City Children's Clinical Infectious Diseases Hospital Ukraine; e-mail: kaminska58@ukr.net; <https://orcid.org/0000-0002-7844-4483>

A. Ryazanskikh, Head of the department of anesthesiology and intensive care, Kyiv City Children's Clinical Infectious Diseases Hospital Ukraine; e-mail: vaikmdkil@ukr.net

Conflicts of interests. Authors declare the absence of any conflicts of interests and own financial interest that might be construed to influence the results or interpretation of the manuscript.

Information about funding. The work was carried out at the expense of the resources of the project authors.

S.O. Kramarov¹, I.Yu. Seriakova¹, Roohi Kolte¹, L.O. Palatna¹, V.V. Yevtushenko¹, T.M. Kaminska^{1,2}, A.O. Ryazanskikh²

¹Bogomolets National Medical University, Kyiv, Ukraine

²Kyiv City Children's Clinical Infectious Diseases Hospital, Kyiv, Ukraine

Masks of cancers in the practice of an infectious disease doctor

Abstract. The purpose of this work is to remind doctors of practical medicine about the importance of differential diagnosis with cancers in general pediatric practice and to increase the vigilance of clinicians regarding the similarity of manifestations of oncology and infectious diseases on the example of specific clinical cases. We conducted an empirical, descriptive study of 4 clinical cases of cancers in children. We selected them among 21 patients who were diagnosed with cancer during the inpatient treatment at the Kyiv City Children's Infectious Disease Hospital in 2014–2019. The first clinical case describes a brain neoplasm that was initially thought to be acute VZV encephalitis in an 11-year-old child. The second is a case of acute leukemia in a 3-year-old child who was hospitalized with suspected menin-

gococcal infection. In the third case, we presented a 7-year-old patient who was admitted with infectious mononucleosis and as a result, was diagnosed with hemophagocytic syndrome, immunodeficiency and Duncan disease. The latest case demonstrates the combination of tuberculous meningitis and cerebral astrocytoma in a 15-year-old patient, which was initially mistaken for viral encephalitis. **Conclusions.** Awareness of cancers is important in the diagnosis of infectious nosologies. Dynamic monitoring and the use of a wide range of laboratory and instrumental methods allows to prevent diagnostic errors and to seek treatment in a timely manner.

Keywords: cancer; childhood infectious diseases; malignant neoplasms