

І.М. Бензар<sup>1</sup>, Д.В. Жумик<sup>2</sup>

## Гемангіоми печінки у дітей: потенційні ризики та принципи лікування

<sup>1</sup>Національний медичний університет імені О.О. Богомольця, м. Київ, Україна

<sup>2</sup>Національна спеціалізована дитяча лікарня «ОХМАТДИТ», м. Київ, Україна

PAEDIATRIC SURGERY.UKRAINE.2019.1(62):31-36; DOI 10.15574/PS.2019.62.31

Клінічні прояви гемангіом печінки (ГП) коливаються від безсимптомних уражень до застійної серцевої недостатності, печінкової недостатності, гіпотиреозу і летального наслідку.

**Мета:** аналіз власного досвіду лікування ГП у дітей.

**Матеріали і методи.** У п'ятнадцяти пацієнтів за період 2011–2018 рр. діагностовані ГП, які розподілилися наступним чином: 2 вогнищеві, 9 множинних і 4 дифузні. У всіх пацієнтів проводили скринінг серцевої недостатності та гіпотиреозу. Середній вік встановлення діагнозу становив 52,3±43,3 дня. Для уточнення діагнозу використовували МРТ (n=5), КТ (n=10), біопсію печінки з визначенням Glut1 протеїну (n=1).

**Результати.** Серцева недостатність ускладнила перебіг ГП у 3 (20,0%), печінкова недостатність – у 5 (33,3%), гіпотиреоз – у 3 (20,0%) пацієнтів. Лікування пропранололом проведено у 12 пацієнтів (4 – з дифузною ГП та 8 – з мультифокальними ГП), тривалість терапії становила від 6 до 24 місяців, у середньому 14,9±4,3 місяця. Бронхообструктивний синдром спостерігали в 1 (8,3%) випадку, що потребувало відміни лікування. Померла одна дитина з проявами прогресуючої серцевої недостатності на тлі множинних ГП, летальність становить 6,7%. У 8 дітей з мультифокальними ГП на тлі терапії пропранололом інволюція відбулася у віці 6–18 місяців. У дітей з дифузними ГП спостерігалися резидуальні вогнища діаметром до 2 см (n=2). Дітям з гіпотиреозом проводилася замісна терапія L-тироксином. Пацієнтам з вогнищевими ГП лікування не проводилось, відмічено їх інволюцію у період 9 і 15 місяців.

**Висновки.** Гемангіомам печінки притаманний широкий спектр клінічних проявів і високий ризик важких ускладнень. Раннє лікування бета-блокаторами симптомних ГП і ретельне спостереження за безсимптомними пацієнтами можуть запобігти ускладненням і знизити летальність.

**Ключові слова:** гемангіома печінки, інфантильна гемангіома, гіпотиреоз, пропранолол.

### Hepatic Hemangiomas in Children: Potential Risks and Principles of Treatment

I.M. Benzar<sup>1</sup>, D.V. Zhumick<sup>2</sup>

<sup>1</sup>Bogomolets National Medical University, Kyiv, Ukraine

<sup>2</sup>National children's specialized hospital «OKHMATDYT», Kyiv, Ukraine

**Purpose.** Clinical manifestations of hepatic hemangiomas (HH) range from asymptomatic lesions to congestive heart failure associated, hepatic failure, hypothyroidism, and death.

**The aim of study** is to review our experience in the management of HH in children.

**Methods.** Fifteen patients during period 2011–2019 were diagnosed with HH as follows: 2 focal, 9 multiple and 4 diffuse lesions. All patients were screened for heart failure and hypothyroidism. The median age at diagnosis was 52.3±43.3 days. To clarify the diagnosis, MRI (n=5), CT (n=10), liver biopsy with Glut1 protein (n=1) performed.

**Result.** Heart failure complicated the course of HH in 3 (20.0%), hepatic immaturity in 5 (33.3%), and hypothyroidism in three (20.0%) patients. Treatment with propranolol was performed in 12 patients 4 with diffuse HH and 8 with multifocal HH), duration of therapy was 6 to 24, on average 14.9±4.3 months. Broncho-obstructive syndrome, with the need to discontinue treatment, occurs in one case (8.3%). One child with multifocal HH died of progressive heart failure, the mortality rate is 6.7%. In 8 children with multifocal HH treated with propranolol, the involution occurred at the age of 6–18 months. In children with diffuse HH there were residual lesions in diameter up to 2 cm (n=2). Children with hypothyroidism were substitution therapy with L-thyroxine. Treatment with focal HHs has not been performed, and their involution has been observed for 9 and 15 months.

**Conclusion.** Hepatic hemangiomas (HH) represent a diverse spectrum of clinical presentations and high potential of severe complication. Early treatment with beta-blockers of symptomatic HH and careful monitoring of asymptomatic patients can prevent complications and reduce mortality.

**Key words:** hepatic hemangiomas, infantile hemangiomas, hypothyroidism, propranolol.

## Оригінальні дослідження. Торакальна та абдомінальна хірургія

### Гемангиомы печени у детей: потенциальные риски и принципы лечения

И.Н. Бензар<sup>1</sup>, Д.В. Жумик<sup>2</sup>

<sup>1</sup>Национальный медицинский университет имени А.А. Богомольца, г. Киев, Украина

<sup>2</sup>Национальная специализированная детская больница «ОХМАТДЕТ», г. Киев, Украина

Клинические проявления гемангиом печени (ГП) варьируют от бессимптомных поражений до застойной сердечной недостаточности, печеночной недостаточности, гипотиреоза и летального исхода.

**Цель:** анализ собственного опыта лечения ГП у детей.

**Материалы и методы.** У пятнадцати пациентов за период 2011–2018 гг. диагностированы ГП, которые распределились следующим образом: 2 очаговые, 9 множественных и 4 диффузные. У всех пациентов проводили скрининг сердечной недостаточности и гипотиреоза. Средний возраст постановки диагноза составил 52,3±43,3 дня. Для уточнения диагноза использовали МРТ (n=5), КТ (n=10), биопсию печени с определением Glut1 протеина (n=1).

**Результаты.** Сердечная недостаточность осложнила течение ГП у 3 (20,0%), печеночная недостаточность – у 5 (33,3%), гипотиреоз – у 3 (20,0%) пациентов. Лечение пропранололом проведено у 12 пациентов (4 – с диффузной ГП и 8 – с мультифокальными ГП), длительность терапии составила от 6 до 24 месяцев, в среднем 14,9±4,3 месяца. Бронхообструктивный синдром наблюдали в 1 (8,3%) случае, что требовало отмены лечения. Умер один ребенок с проявлениями прогрессирующей сердечной недостаточности на фоне множественных ГП, летальность составляет 6,7%. У 8 детей с мультифокальными ГП на фоне терапии пропранололом инволюция произошла в возрасте 6–18 месяцев. У детей с диффузными ГП наблюдались резидуальные очаги диаметром до 2 см (n=2). Детям с гипотиреозом проводилась заместительная терапия L-тироксином. Пациентам с очаговыми ГП лечение не проводилось, отмечена их инволюция в период 9 и 15 месяцев.

**Выводы.** Гемангиомам печени присущ широкий спектр клинических проявлений и высокий риск тяжелых осложнений. Раннее лечение бета-блокаторами симптомных ГП и тщательное наблюдение за бессимптомными пациентами могут предотвратить осложнения и снизить летальность.

**Ключевые слова:** гемангиома печени, инфантильная гемангиома, гипотиреоз, пропранолол.

### Вступ

Гемангіома печінки (ГП) є доброякісною судинною пухлиною малюків, яка може мати безсимптомний перебіг та стати випадковою знахідкою при візуалізації внутрішніх органів з іншого приводу. Однак інколи ГП досягають великих розмірів та супроводжуються небезпечними для життя ускладненнями, летальність при симптомних ГП становить 16–20% [13,19]. Тоді як стосовно гемангіом поверхневих локалізацій представлені мультицентрові рандомізовані дослідження та прийнято консенсус діагностики і лікувальної тактики [14], публікації стосовно ГП обмежуються окремими групами спостережень [2,5,21].

**Мета дослідження:** аналіз власного досвіду лікування ГП у дітей, визначення особливостей їх клінічного перебігу залежно від виду, встановлення оптимальних методів візуалізації та лікування.

### Матеріал і методи дослідження

У дослідження включено 15 пацієнтів з ГП, які знаходилися на стаціонарному лікуванні в НДСЛ «ОХМАТДИТ» з січня 2011 року до грудня 2018 року.

Для встановлення діагнозу «Гемангіома печінки» та визначення тактики лікування користувалися системною класифікацією 2007 року, згідно з якою на основі клінічних проявів, рентгенологічних, морфологічних особливостей, послідовності перебігу ураження були розподілені на три категорії: мультифокальні (множинні), дифузні та вогнищеві [4,12].

Первинно діагноз було встановлено за даними УЗД у віці від 0 до 5 місяців, у середньому у віці 52,3±43,29 дня. Пацієнтів чоловічої статі було 7 (46,7%), жіночої – 8 (53,3%). Для уточнення діагнозу викорис-

товували МРТ з внутрішньовенним контрастуванням (n=5; 33,3%), КТ з контрастуванням (n=10; 66,7%), в одному випадку була проведена біопсія печінки з визначенням Glut1 транспортного протеїну (n=1; 6,7%). Мультифокальні ГП діагностовано у 9 (60,0%), дифузні – у 4 (26,3%), вогнищеві – у 2 (13,3%) випадках.

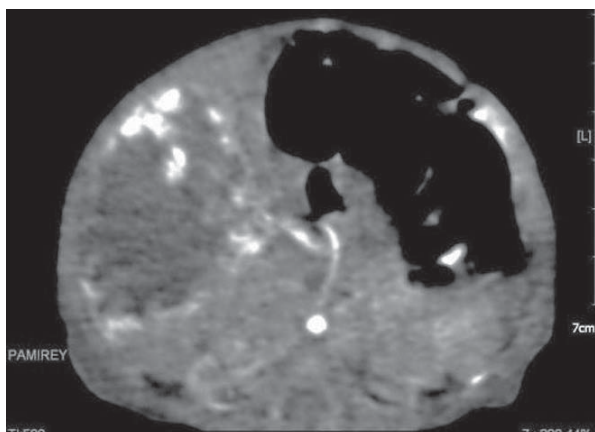
Клінічне обстеження пацієнтів розпочинали з кагаметичного опитування батьків з визначенням патології вагітності, пренатально виявленого новоутворення печінки, моменту появи перших клінічних симптомів, наявності та характеру шкірних уражень, динаміки їх росту. Лабораторні методи дослідження в обов'язковому порядку включали визначення наступних показників: загальний аналіз крові з визначенням рівня тромбоцитів; коагулограма з визначенням активованого часткового тромбопластинового часу, міжнародного нормалізованого співвідношення, рівня D-димерів і фібриногену; визначення тироксину, трийодтироніну, тиреотропного гормону; біохімічний аналіз крові (сечовина, креатинін, глюкоза, АСТ, АЛТ, білірубін, електролітів крові), загальний аналіз сечі. Перед початком лікування проводили ЕКГ та ЕхоКГ, у пацієнтів з ознаками серцевої недостатності ці обстеження повторювали на фоні титрування дози бета-блокатора.

Дослідження виконані відповідно до принципів Гельсінської Декларації. Протокол дослідження ухвалений Локальним етичним комітетом (ЛЕК) всіх зазначених у роботі установ. На проведення досліджень було отримано поінформовану згоду батьків дітей (або їхніх опікунів).

### Результати дослідження

Вогнищеві гемангіоми діагностовано пренатально у двох дітей, діагноз після народження підтверджено даними УЗД та КТ з контрастуванням на основі вияв-

Оригінальні дослідження. Торакальна та абдомінальна хірургія



**Рис. 1.** Дівчинка Ш., 1 місяць, фокальна гемангіома печінки. КТ з внутрішньовенним контрастуванням, аксіальна проекція. Пухлина локалізується у 5–6 сегментах, розмірами 74×48×50 мм, контраст накопичує лише по периферії, центральна частина гіподенсна, неоднорідна

лення добре відмежованої солітарної сферичної пухлини з інтенсивним накопиченням контрасту по периферії та зниженням його інтенсивності в центрі (рис. 1).

Серед 9 дітей з мультифокальними ГП множинні шкірні інфантильні гемангіоми (ІГ) виявлено у 8 (88,9%) пацієнтів, кількість шкірних уражень коливалася від 8 до кількох десятків (рис. 2).

Застійна серцева недостатність, легенева гіпертензія ускладнила перебіг ГП у 3 (20,0%) пацієнтів: у двох випадках мультифокальних уражень та в одному випадку дифузної ГП.

На КТ з контрастування багатоголищеві ГП печінки виявляли як множинні сферичні утворення, що інтенсивно накопичують контраст у напрямку від периферії до центру та відмежовані нормальною паренхімою печінки (рис.2).

Дифузні ГП клінічно проявлялися відразу після народження ознаками печінкової недостатності (підвищення рівня трансаміназ, паренхіматозна жовтяниця,

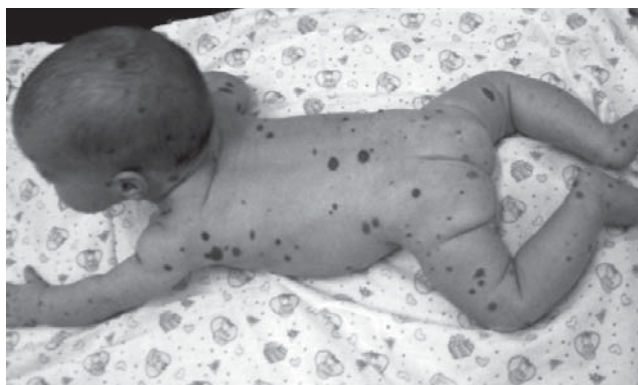гепатомегалія, коагулопатія внаслідок зниження білковосинтезуючої функції печінки). Гіпотиреоз діагностовано у трьох випадках ГП, зокрема усі пацієнти з вторинним гіпотиреозом мали дифузні ГП, для яких характерно заміщення більшої частини паренхіми печінки тканиною пухлини (рис. 3).

Лікування ГП в усіх випадках консервативне, зокрема монотерапія бета-блокаторами (n=10), комбінована терапія бета-блокаторами та кортикостероїдами (n=1), монотерапія кортикостероїдами (n=1). У трьох пацієнтів лікування не проводилося, лише динамічне спостереження.

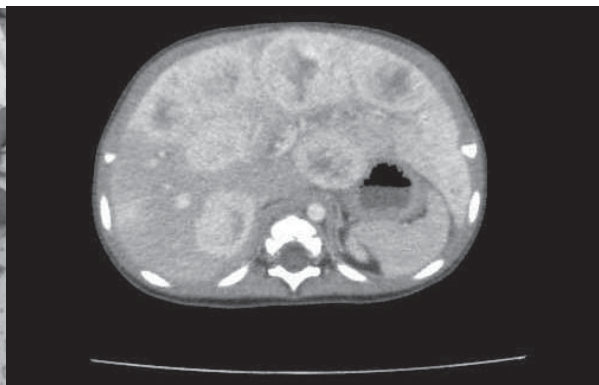
Враховуючи потенційні ускладнення призначення бета-блокаторів у дітей, терапію розпочинали в умовах стаціонару, з поступовим збільшенням дози від 1 мг/кг/добу до 2 мг/кг/добу, початкова доза у пацієнтів віком до 2 місяців, вагою до 3000 г становила 0,5 мг/кг/добу. Лікувальна добова доза пропранололу становила 2 мг/кг/добу. Протягом титрування дози в умовах проводили моніторинг АТ, ЧСС (до збільшення дози і через годину після дачі препарату), визначення рівня глюкози в крові один раз на добу протягом 3–5 днів перебування у стаціонарі. Під час перебування в стаціонарі проводили навчання матері щодо дотримання режиму під час лікування, яке також включало інформування стосовно тривожних симптомів, які можуть свідчити про ускладнення терапії.

Прийом пропранололу продовжували амбулаторно у визначеній дозі. Після виписки зі стаціонару, відповідно до проведеного в умовах стаціонару навчання батьків, в амбулаторних умовах було наголошено стосовно дотримання режиму прийому препарату (інтервал між прийомом не менше 6 годин), дотримання режиму харчування, збереження нічного годування, розпізнавання батьками ознак гіпоглікемії, брадикардії, бронхоспазму. Особливу увагу батьків звертали на зберігання препарату у недоступному для дітей місці.

Усім дітям проводилися повторні огляди з інтерва-



А



В

**Рис. 2.** Хлопчик О., 4 місяці, множинні ІГ шкіри та багатоголищеві ГП печінки (А – фото; В – КТ з контрастуванням, аксіальна проекція)

## Оригінальні дослідження. Торакальна та абдомінальна хірургія

лом один місяць, під час яких виконували фотографування, ультразвукове обстеження з визначенням активності гемангіоми за методикою, розробленою в клініці [1]. На тлі терапії пропранололом моніторинг ЧСС батьки проводили щоденно, визначення рівня глюкози крові проводили з частотою один раз на 7–10 днів, ЕКГ, консультацію кардіолога проводили через місяць після виписки зі стаціонару, потім один раз на три місяці.

Лікування ГП пропранололом проведено у 12 пацієнтів (4 – з дифузною ГП та 8 – з мультифокальними ГП печінки), тривалість терапії становила від 6 до 24 місяців, у середньому 14,9±4,3 місяця. Лікування ГП печінки пропранололом розпочато у віці від 3-х тижнів до 5 місяців, у середньому у віці 3,3±1,5 місяця. Дитині з клінічними проявами дихальної і серцево-судинної недостатності на тлі дифузної ГП печінки терапії пропранололом передувала терапія кортикостероїдами у добовій дозі 3–4 мг/кг маси тіла протягом 20 днів, у віці 3 тижні розпочата терапія бета-блокатором з титруванням дози (від 0,5 до 2 мг/кг/добу) та поступовою відміною кортикостероїдів. На тлі терапії пропранололом спостерігались зменшення активності кровопостачання ГП, нормалізація біохімічних показників крові, купірування ознак гіпотиреозу через 1,5–2 місяці та об'єктивне зменшення розмірів ГП, що підтверджено даними КТ з контрастуванням (рис. 4).

Ускладнення, з приводу яких лікування довелося припинити, виникло в 1 (8,3%) дитини через три місяці від початку лікування – у віці шести місяців у неї з'явився бронхообструктивний синдром, інтенсивність якого наростала. Після припинення лікування розміри ГП істотно не змінилися, однак відмічалось тимчасове збільшення її активності.

У дитини віком трьох місяців з проявами серцево-судинної недостатності на тлі мультифокальних ГП та множинних ГП шкіри терапію пропранололом розпочати не вдалося у зв'язку з нестабільністю гемодинамі-

ки та необхідністю інотропної підтримки. Дитині проводилася терапія кортикостероїдами у дозі 8 мг/кг/добу у перерахунку на преднізолон, однак досягнути стабілізації стану не вдалося, дитина померла на тлі прогресуючої серцево-судинної недостатності.

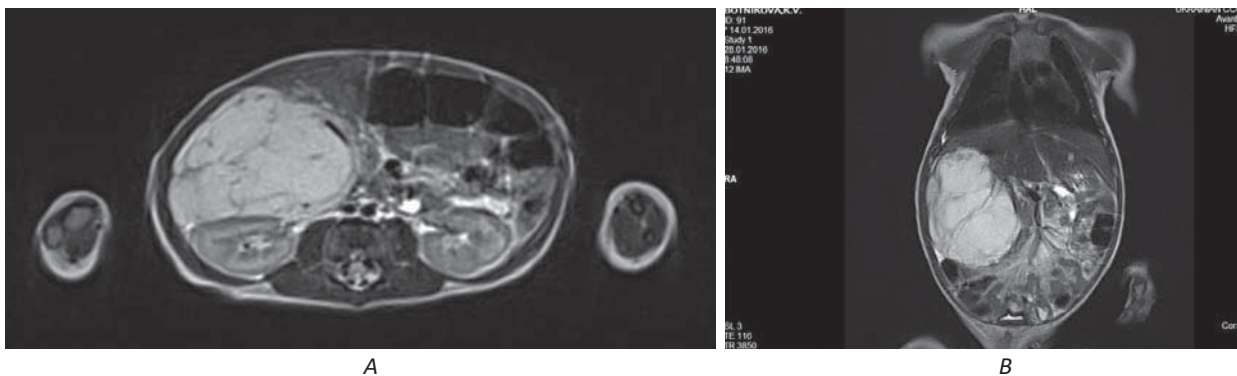
У 8 дітей з мультифокальними ГП, яким проведена терапія бета-блокаторами, відбулася повна інволюція вогнищ у період від 6 до 18 місяців. У дітей з дифузними ГП після терапії пропранололом спостерігаються резидуальні вогнища діаметром до 2 см (n=2) та кальцинати у паренхімі печінки (n=2). Дітям з гіпотиреозом проводилася замісна терапія L-тироксिन.

Пацієнтам з вогнищевими ГП лікування не проводилось, виконувався моніторинг біохімічних показників, динаміки росту пухлини. Враховуючи пренатально встановлений діагноз, тенденцію до зменшення розмірів у перші дні після народження дитини, відсутність функціональних розладів, у двох дітей клінічно було встановлено діагноз вродженої ГП, яка потенційно не чутлива до терапії бета-блокаторами, та відмічено її повну інволюцію у період 9 і 15 місяців.

### Обговорення

Інфантильна гемангіома є розповсюдженою патологією серед малюків, частота якої, за різними даними, становить від 4 до 10% серед дітей першого року життя [14]. Ці дані стосуються переважно гемангіом поверхневої локалізації, визначити відсоток ураження внутрішніх органів об'єктивно неможливо, оскільки невідома частка ГП з безсимптомним перебігом. Також певні непорозуміння спричинює неоднакова термінологія, яка зустрічається у різних джерелах, термін «гемангіома печінки» вживається як для характеристики ГП, так і для судинних мальформацій, які діагностують у будь-якому віці [9,14].

Критичною є локалізація гемангіом у печінці, оскільки вони супроводжуються великим ризиком ускладнень та високою летальністю, що досягає 16% [13].



**Рис. 3.** Дівчинка Б., 3 місяці. МРТ в аксiальній (А) і коронарній (В) проекції – нормальна паренхіма печінки не візуалізується, вона заміщена судинним утворенням великих розмірів

## Оригінальні дослідження. Торакальна та абдомінальна хірургія

Небезпечними ускладненнями ГП є застійна серцева недостатність, гостра печінкова недостатність, гіпотиреоз, абдомінальний компартмент-синдром [12]. Летальність при ІГ печінки, за даними останніх публікацій, коливається у межах 11–20%, однак реальні цифри можуть бути і вищими [10]. Наявність макро- та мікроартеріовенозних шунтів у тканині ГП є причиною застійної серцевої недостатності [6]. По мірі регресу ГП більшість шунтів закривається. У нашому спостереженні в однієї дитини прогресуюча серцева недостатність стала причиною летального наслідку. За результатами КТ-ангіографії виявили шунти діаметром до 8 мм. Розпочати терапію бета-блокаторами не вдалося, оскільки на тлі нестабільної гемодинаміки існувала по-стійна потреба в інотропній підтримці.

Для діагностики ГП у більшості публікацій надають перевагу неінвазивним методам, зокрема МРТ [3,4] і КТ з внутрішньовенним контрастуванням. Для діагностики судинних утворень у паренхіматозних органах КТ не поступається в інформативності МРТ, перевагою КТ у цій віковій групі є можливість проводити обстеження без седації, а недоліком – променеве навантаження. У випадку нетипової клінічної картини, відсутності шкірних проявів виникає необхідність у проведенні біопсії пухлини, необхідним є визначення Glut1 протеїну, наявність якого підтверджує діагноз ІГ та обґрунтовує терапію бета-блокаторами [17].

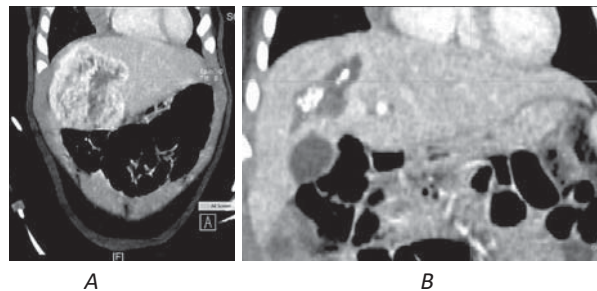
У 2007 р. на основі аналізу результатів візуалізації ГП запропоновано поділ на три види: вогнищеві (фокальні), множинні (мультифокальні) та дифузні [4]. Автори публікації вважають, що вогнищева ГП є еквівалентом вродженої гемангіоми шкіри зі швидкою інволюцією (RICH), а мультифокальна та дифузна ГП є ІГ, які у своєму розвитку проходять ті самі фази росту, що й ІГ шкіри. Подальші дослідження підтвердили це припущення. Зокрема при імуногістохімічних дослідженнях у вогнищевих ГП не виявлено Glut-1 [18]. Вроджена гемангіома еволюціонує протягом внутрішньоутробного життя і до моменту народження досягає свого повного розвитку, діагноз може бути встановлено пренатально під час скринінгового УЗД [3,4]. У дітей з вогнищевими ГП може спостерігатися транзиторна тромбоцитопенія або анемія у результаті тромбозів усередині ураження. Крововиливи в пухлину зазвичай відбуваються під час перебудови від фетального кровообігу до постнатального. Виявляють також кальцинати, кількість яких збільшується по мірі інволюції пухлини [4].

Мультифокальні і дифузні ГП є ІГ, їм притаманний швидкий ріст протягом перших 12 місяців життя і повільна інволюція протягом 1–5 років [12]. Мультифокальні ГП найчастіше поєднуються з множинними гемангіомами шкіри [3,9], що підтверджує наше дослідження,

серед 9 пацієнтів шкірні множинні ураження спостерігали у 8 випадках, тому слід взяти за правило, що за наявності понад п'яти гемангіом шкіри слід виконати УЗД для виявлення прихованих вогнищ у печінці, що дозволяє знизити летальність [19]. У проспективному дослідженні 151 пацієнта з множинними (більше 5) гемангіомами поверхневих тканин ураження печінки діагностовано у 24 (16%) випадків, клінічні прояви та необхідність терапії виникла у 2 (8,3%) пацієнтів [7]. Інше дослідження показує, що високий ризик ГП мають пацієнти з понад 10 шкірними ураженнями, наявність 9 і менше вогнищ не є показанням для скринінгу внутрішніх органів [21].

Відмінністю дифузної ГП є відсутність нормальної печінкової тканини в ділянці ураження, яка повністю заміщена тканиною пухлини. Клінічний перебіг зазвичай є важчим, ніж при вогнищевих чи множинних ГП [15]. Серцева недостатність розвивається зрідка, оскільки великі артеріо-венозні шунти, на відміну від мультифокальних, не властиві дифузним ГП. Їм притаманні порушення функції печінки з метаболічними та коагуляційними розладами. Випадок важкого гіпотиреозу у дитини з великою ГП спонукав до визначення D3 у пухлині [8]. Усі ІГ прискорюють метаболізм третього типу йодотропінової деїодінази (D3) – ферменту, який конвертує тиреоїдний гормон у його неактивну форму, спричинюючи набутий гіпотиреоз. По мірі інволюції гемангіоми, як спонтанної, так і на тлі лікування, явища гіпотиреозу зменшуються [11,20]. У 3-х з 4-х дітей з дифузними ІГ у нашому дослідженні діагностовано гіпотиреоз з необхідністю замісної терапії. Однак на тлі терапії бета-блокаторами спостерігалася тенденція до відносно швидкої корекції гіпотиреозу та відміни замісної гормональної терапії.

З часу впровадження в практику біологічної класифікації судинних пухлин, використання антиангіопроліферативних засобів з високою ефективністю і мінімальними побічними ефектами та визначенням прогнозованого життєвого циклу ІГ, роль хірургічного методу у лікуванні ІГ істотно змінилася. Після успішного використання бета-блокаторів для лікування поверхневих гемангіом, пропранолол запропоновано як препарат



**Рис. 4.** Хлопчик К., дифузна ІГ печінки. КТ з контрастуванням, артеріальна фаза, коронарна проекція: А – у віці 5 місяців, В – у віці 2 років, на тлі терапії пропранололом

## Оригінальні дослідження. Торакальна та абдомінальна хірургія

першого ряду для лікування симптомних ГП [9,12]. Раніше в якості системної терапії застосовували кортикостероїди, вінкристин, інтерферон альфа [5]. У пацієнтів з явищами важкої серцево-судинної недостатності ефективною є комбінована системна терапія кортикостероїдами та бета-блокаторами [3], яка також була успішно нами застосована у пацієнта з дифузною ГП.

Вроджені гемангіоми зустрічаються значно рідше, ніж ІГ. Вони досягають свого максимального розміру до народження, можуть зазнати повної інволюції протягом першого року життя, а також їх розмір може залишатися незмінним або інволюція може бути частковою [12]. Відповідно до зазначених особливостей клінічного перебігу, виділяють три типи вроджених гемангіом: зі швидкою інволюцією, без інволюції та з частковою інволюцією. Зазвичай такі пацієнти спостерігаються амбулаторно, однак у двох випадках вроджених ГП була необхідність у госпіталізації для уточнення діагнозу. Лікування у таких пацієнтів не проводилося, спостереження з динамічним ультразвуковим контролем демонструє спонтанну інволюцію пухлин.

### Висновки

Гемангіомам печінки властивий широкий спектр клінічних проявів і високий ризик важких ускладнень. Впровадження систематизованої класифікації ГП передбачає використання диференційованої тактики спостереження і лікування ГП. Раннє лікування симптомних ГП і ретельне спостереження за безсимптомними пацієнтами можуть запобігти ускладненням і знизити летальність. Пропранолол може застосовуватися як препарат першого ряду для лікування дифузних і мультифокальних гемангіом печінки.

*Автори заявляють про відсутність конфлікту інтересів.*

### Література

1. Бензар І, Полулях ОК. (2014). Оцінка клінічної активності та ефективності лікування інфантильних гемангіом з допомогою ультразвукового сканування. Неонатологія, хірургія та перинатальна медицина. 3 (13); IV:86–91.
2. Погорілий ВВ, Котенко ОГ, Коноплицький ВС, Дмитрієв ДВ, Калінчук ОО, Коноплицький ДВ. (2015). Власний досвід курації дітей із судинними пухлинами печінки. Сучасна гастроентерологія. 1 (81):91–95.
3. Bosemani T, Puttgen KB, Huisman TA et al. (2012). Multifocal infantile hepatic haemangiomas-imaging strategy and response to treatment after Propranolol and steroids including review of the literature. European journal of pediatrics. 171(7):1023–1028.

### Відомості про авторів:

**Бензар Ірина Миколаївна** – д.мед.н., доц. каф. дитячої хірургії НМУ імені О.О. Богомольця. Адреса: м. Київ, вул. В. Чорновола, 28/1.

**Жумик Дмитро Володимирович** – лікар-хірург дитячий відділення ургентної хірургії НДСЛ «ОХМАТДИТ». Адреса: м. Київ, вул. В. Чорновола, 28/1.

Стаття надійшла до редакції 05.11.2018 р., прийнята до друку 27.02.2019 р.

4. Christison-Lagay ER, Burrows PE, Alomari A, Dubois J, Kozakewich HP, Lane TS, Paltiel HJ, Klement G, Mulliken JB, Fishman SJ. (2007). Hepatic hemangiomas: subtype classification and development of a clinical practice algorithm and registry. J Pediatr Surg. 42(1):62–67.
5. Dickie B, Dasgupta R, Nair R, Alonso MH, Ryckman FC, Tiao GM, Adams DM, Azizkhan RG. (2009). Spectrum of hepatic hemangiomas: management and outcome. J Pediatr Surg. 44(1):125–33.
6. Gnarr M, Behr G, Kitajewski A, Wu JK, Anupindi SA, Shawber CJ, Zavras N, Schizas D, Salakos C, Economopoulos KP. (2016). History of the infantile hepatic hemangioma: From imaging to generating a differential diagnosis. World J Clin Pediatr. 5(3):273–280.
7. Horii KA, Drolet BA, Frieden IJ et al. (2011). Prospective study of the frequency of hepatic haemangiomas in infants with multiple cutaneous infantile haemangiomas. Pediatric dermatology. 28(3):245–253.
8. Huang SA, Tu HM, Harney JW, Venihaki M, Butte AJ, Kozakewich HPW, Fishman SJ, Larsen PR. (2000). Severe hypothyroidism caused by type 3 iodothyronine deiodinase in infantile hemangiomas. N Engl J Med. 343(3):185–189.
9. Iacobas I, Phung TL, Adams DM, Trenor CC 3rd, Blei F, Fishman DS, Hammill A, Masand PM, Fishman SJ. (2018). Guidance Document for Hepatic Hemangioma (Infantile and Congenital) Evaluation and Monitoring. J Pediatr. 203:294–300.
10. Kassarian A, Zurakowski D, Dubois J, Paltiel HJ, Fishman SJ, Burrows PE. (2004). Infantile hepatic hemangiomas: clinical and imaging findings and their correlation with therapy. AJR Am J Roentgenol. 182(3):785–95.
11. Konrad D, Ellis G, Perlman K. (2003). Spontaneous regression of severe acquired infantile hypothyroidism associated with multiple liver hemangiomas. Pediatrics. 112 6 Pt 1):1424–6.
12. Kulungowskia AM, Alomarib AI, Chawlaa A, Christison-Lagaya ER, Fishman SJ. (2012). Lessons from a liver hemangioma registry: subtype classification. J of Ped Surg. 47(1):165–70.
13. Kuroda T, Kumagai M, Nosaka S, Nakazawa A, Takimoto T, Hoshino K. (2011). Critical infantile hepatic hemangioma: results of a nationwide survey by the Japanese Infantile Hepatic Hemangioma Study Group. Journal of Pediatric Surgery. 46(12): 2239–2243.
14. Leaute-Labreze C, Hoeger P, Mazereeuw-Hautier J et al. (2015). A randomized, controlled trial of oral Propranolol in infantile hemangioma. N Engl J Med. 372(8):735–746.
15. Li K, Wang Z, Liu Y, Yao W, Gong Y, Xiao X. (2016). Fine clinical differences between patients with multifocal and diffuse hepatic hemangiomas. J Pediatr Surg. 51(12):2086–2090.
16. Meyers RL. (20017). Tumors of the liver in children. Surg Oncol. 16(3):195–203.
17. Mo JQ, Dimashkieh HH, Bove KE. (2004). GLUT1 endothelial reactivity distinguishes hepatic infantile hemangioma from congenital hepatic vascular malformation with associated capillary proliferation. Hum Pathol. 35(2):200–209.
18. North PE, Waner M, Mizeracki A, Mihm MC. (2000). GLUT1: a newly discovered immunohistochemical marker for juvenile hemangiomas. Hum Pathol. 31(1):11–22.
19. Rialon KL, Murillo R, Fevurly RD, Kulungowski AM, Christison-Lagay ER, Zurakowski D, Kozakewich HP, Alomari AI, Fishman SJ. (2015). Risk factors for mortality in patients with multifocal and diffuse hepatic hemangiomas. J Pediatr Surg. 50(5):837–841.
20. Vergine G, Marsciani A, Pedini A et al. (2012). Efficacy of Propranolol treatment in thyroid dysfunction associated with severe infantile hepatic hemangioma. Horm Res Paediatr. 78(4):256–260.
21. Vredenburg AD, Janmohamed SR, de Laat PC et al. (2013). Multiple cutaneous infantile haemangiomas and the risk of internal haemangioma. The British journal of dermatology. 169(1):188–191.