

УДК 616.348-007.61-053.2-089

В.П. Прутула<sup>1</sup>, Д.Ю. Кривченя<sup>1</sup>, М.І. Сільченко<sup>2</sup>, О.О. Курташ<sup>3</sup>, С.Ф. Хуссейні<sup>1</sup>, Є.О. Руденко<sup>1</sup>

## Первинний коло-анальний степлерний анастомоз при хірургічному лікуванні хвороби Гіршпрунга в дітей

<sup>1</sup>Національний медичний університет імені О.О. Богомольця, м. Київ, Україна

<sup>2</sup>Національна дитяча спеціалізована лікарня «ОХМАТДИТ», м. Київ, Україна

<sup>3</sup>Івано-Франківський національний медичний університет, Україна

Paediatric surgery.Ukraine.2021.2(71):50-57; doi 10.15574/PS.2021.71.50

**For citation:** Prytula VP, Krivchenya DYu, Silchenko MI, Kurta OO et al. (2021). Primary colo-anal stapler anastomosis for the surgical treatment of Hirschsprung's disease in children. Paediatric Surgery.Ukraine. 2(71):50-57; doi 10.15574/PS.2021.71.50.

Хвороба Гіршпрунга (ХГ) належить до групи тяжких вроджених вад розвитку товстої кишки, що лікується лише хірургічно. Різні способи радикальної корекції ХГ еволюційно вдосконалювалися. Найбільш успішною, фізіологічною і технічно прийнятною вважається методика Soave–Boley.

**Мета** – оцінити ефективність використання степлерного первинного коло-анального анастомозу як елемента операції Soave–Boley при хірургічному лікуванні ХГ у дітей.

**Матеріали та методи.** Проаналізовано хірургічне лікування 125 дітей з різними формами ХГ віком від 6 місяців до 18 років, проведене за методикою Soave–Boley з формуванням первинного коло-анального анастомозу механічним (степлерним) способом.

**Результати.** У 20 (16,00%) із 125 пацієнтів з ускладненим перебігом ХГ проведено двоетапне хірургічне лікування – виведення захисної кишкової стоми (1-й етап) і радикальна операція (2-й етап). У решти 105 (84,00%) пацієнтів радикальну корекцію ХГ виконано одноетапно – без попередньо сформованої захисної кишкової стоми. В 1 (0,80%) із 125 пацієнтів, прооперованих за методикою Soave–Boley з первинним коло-анальним степлерним анастомозом, у ранньому післяопераційному періоді діагностовано гематому міжфутлярного простору, ліквідовану консервативно. Також лише в 1 (0,80%) із 125 дітей, яким сформовано первинний коло-анальний анастомоз степлерним способом, у віддаленому післяопераційному періоді виникло хірургічне ускладнення – залишковий агангліоз, скорегований сфінктероміектомією за Lynn.

**Висновки.** Операція Soave–Boley зі степлерним коло-анальним анастомозом є ефективним методом радикальної корекції ХГ відкритим способом у дітей різного віку при одноетапних або двоетапних втручаннях. Використання степлерного первинного коло-анального анастомозу як елемента операції Soave–Boley при хірургічному лікуванні ХГ у дітей із дотриманням необхідних технічних застережень має суттєві переваги над класичним його варіантом.

Дослідження виконано відповідно до принципів Гельсінської декларації. Протокол дослідження ухвалено Локальним етичним комітетом усіх зазначених у роботі установ. На проведення досліджень отримано інформовану згоду батьків, дітей.

Автори заявляють про відсутність конфлікту інтересів.

**Ключові слова:** хвороба Гіршпрунга, діти, хірургічне лікування, результати.

### Primary colo-anal stapler anastomosis for the surgical treatment of Hirschsprung's disease in children

V.P. Prytula<sup>1</sup>, D.Yu. Krivchenya<sup>1</sup>, M.I. Silchenko<sup>2</sup>, O.O. Kurtash<sup>3</sup>, S.F. Hussaini<sup>1</sup>, Ye.O. Rudenko<sup>1</sup>

<sup>1</sup>Bogomolets National Medical University, Kyiv, Ukraine

<sup>2</sup>National Children's Specialized Hospital «OKHMATDYT», Kyiv, Ukraine

<sup>3</sup>Ivano-Frankivsk National Medical University, Ukraine

Hirschsprung's disease (HD) belongs to group of severe congenital malformations of the colon that can be only treated surgically. Various methods of radical correction HD have been evolutionarily improved. The Soave–Boley technique is considered to be the most successful, physiological and technically acceptable.

**Purpose** – to evaluate the effectiveness of the use of stapler for primary colo-anal anastomosis as an element of Soave-Boley surgery in the surgical treatment of HD in children.

**Materials and methods.** The analysis of surgical treatment of 125 children with various forms of HD aged from 6 months to 18 years, the formation of the primary colo-anal anastomosis was done using the Soave-Boley technique by mechanical (stapler) method.

**Results.** In 20 patients (16.00%) among 125 with complicated course of HD, it was difficult to do radical single stage surgical treatment they required two-stage treatment (stage 1) formation of the protective intestinal stoma and (stage 2) radical surgery. In the remaining 105 (84.00%) patients, single stage radical correction of HD was performed. In 1 (0.80%) of 125 patients operated by the Soave-Boley method with a primary colo-anal stapler anastomosis, in the early postoperative period was diagnosed with hematoma between pull through colon and sero-muscular pouch, which was treated conservatively. And in one patient (0.80%) of 125 children in the remote postoperative period there was surgical complication – residual agangliosis, which was corrected by sphincteromyectomy by Lynn technique.

**Conclusions.** Soave-Boley surgery with stapler colo-anal anastomosis is an effective method of radical correction of HD in children of different ages with one-stage or two-stage interventions. The use of a stapler for primary colo-anal anastomosis as an element of Soave-Boley surgery for the surgical treatment of HD in children with the consideration of necessary technical precautions has significant advantages over its classic methods.

The research was carried out in accordance with the principles of the Helsinki declaration. The study protocol was approved by the Local Ethics Committee of these Institutes. The informed consent of the patient was obtained for conducting the studies.

No conflict of interest was declared by the authors.

**Key words:** Hirschsprung's disease, children, surgical treatment, results.

## Первичный коло-анальный степлерный анастомоз при хирургическом лечении болезни Гиршпрунга у детей

**В.П. Прутула<sup>1</sup>, Д.Ю. Кривченя<sup>1</sup>, М.И. Сильченко<sup>2</sup>, О.О. Курташ<sup>3</sup>, С.Ф. Хуссейни<sup>1</sup>, Е.О. Руденко<sup>1</sup>**

<sup>1</sup>Национальный медицинский университет имени А.А. Богомольца, г. Киев, Украина

<sup>2</sup>Национальная детская специализированная больница «ОХМАТДЕТ», г. Киев, Украина

<sup>3</sup>Ивано-Франковский национальный медицинский университет, Украина

Болезнь Гиршпрунга (БГ) относится к группе тяжелых врожденных пороков развития толстой кишки, которая лечится только хирургически. Различные способы радикальной коррекции БГ эволюционно совершенствовались. Наиболее удачной, физиологической и приемлемой в техническом исполнении считается методика Soave-Boley.

**Цель** – оценить эффективность использования степлерного первичного коло-анального анастомоза как элемента операции Soave-Boley при хирургическом лечении БГ у детей.

**Материалы и методы.** Проанализировано хирургическое лечение 125 детей с различными формами БГ в возрасте от 6 месяцев до 18 лет, проведенное по методике Soave-Boley с формированием первичного коло-анального анастомоза механическим (степлерным) способом.

**Результаты.** У 20 (16,00%) из 125 пациентов с осложненным течением БГ проведено двухэтапное хирургическое лечение – выведение защитной кишечной стомы (1-й этап) и радикальная операция (2-й этап). В остальных 105 (84,00%) пациентов радикальная коррекция БГ выполнена одноступенно – без предварительно сформированной защитной кишечной стомы. В 1 (0,80%) из 125 пациентов, прооперированных по методике Soave-Boley с первичным коло-анальным степлерным анастомозом, в раннем послеоперационном периоде диагностирована гематома межфутлярного пространства, ликвидированная консервативно. Также только в 1 (0,80%) из 125 детей, которым сформирован первичный коло-анальный анастомоз степлерным способом, в отдаленном послеоперационном периоде возникло хирургическое осложнение – остаточный аганглиоз, скорректированный сфинктеромиектомией по Lynn.

**Выводы.** Операция Soave-Boley со степлерным коло-анальным анастомозом является эффективным методом радикальной коррекции БГ открытым способом у детей разного возраста при одноступенных или двухэтапных вмешательствах. Использование степлерного первичного коло-анального анастомоза как элемента операции Soave-Boley при хирургическом лечении БГ у детей с соблюдением необходимых технических предостережений имеет существенные преимущества перед классическим его вариантом.

Исследование выполнено в соответствии с принципами Хельсинкской декларации. Протокол исследования одобрен Локальным этическим комитетом всех участвующих учреждений. На проведение исследований получено информированное согласие родителей, детей.

Авторы заявляют об отсутствии конфликта интересов.

**Ключевые слова:** болезнь Гиршпрунга, дети, хирургическое лечение, результаты.

## Вступ

Хвороба Гіршпрунга (ХГ) – досить часта вада розвитку кишечника (1:2–5000 живих немовлят), яку лікують лише хірургічно [13,16]. Різні способи радикальної корекції ХГ еволюційно вдосконалювалися. У хронологічному порядку були запропоновані так звані «класичні» відкриті операції – О. Swenson (1948), В. Duhamel (1956), F. Rehbein (1959), F. Soave (1963), Н. Lynn (1956) та їх численні модифікації [1,12,15,16]. Кожна з цих методик мала певну мету в ліквідації причини і наслідків агангліозу кишечника [6,8,11].

На сучасному етапі мініінвазивні способи хірургічного лікування ХГ стали основним підходом при цій патології [3,18]. Проте в окремих випадках мо-

дернізовані «класичні» відкриті методики не відкинуті з практики дитячої хірургії, особливо в дітей старшого віку [2,9,12].

Класична операція Soave, що передбачала трансректальне зведення мобілізованої ободової кишки з резекцією слизової оболонки агангліонарної прямої кишки та формування коло-анального анастомозу, відкрила еру найбільш фізіологічних підходів хірургічного лікування цієї патології. Ця методика полягала у зведенні мобілізованої ураженої частини ободової кишки через демукозований ано-ректальний канал у бік промежини із залишенням зведеної кишки за межами анального отвору (перший етап). Надлишок кишки відсікали через 15–20 діб, коли відбулося спонтанне зрощення серозно-м'язового

## Оригінальні дослідження. Колопроктологія

**Таблиця 1**

Розподіл пацієнтів за віком та анатомічними формами хвороби Гіршпрунга, прооперованих методом Soave-Boley (степлерним анастомозом), абс. (%)

Анатомічні форми хвороби Гіршпрунга	Вік пацієнтів				Усього
	6–12 міс.	1–3 роки	3–7 років	від 7 років	
Ректальна	2 (1,60)	7 (5,60)	9 (7,20)	8 (6,40)	26 (20,80)
Ректосигмоподібна	3 (2,40)	26 (20,80)	31 (24,80)	20 (16,00)	80 (64,00)
Субтотальна	-	15 (12,00)	4 (3,20)	-	19 (15,20)
Усього	5 (4,00)	48 (38,40)	44 (35,20)	28 (22,40)	125 (100)

футляра прямої кишки зі зведеною через нього кишкою (другий етап). Однак після спонтанного двоетапного формування коло-анального анастомозу значною мірою існували загрози появи стенозу співустя та раннього розвитку ентероколіту після стенозування. Цю операцію визнали дитячі хірурги, які, своєю чергою, її вдосконалили [4,7,16].

Найбільш вдалимими вважаються модифікації T. Denda та K. Katsumata (1966) [17], S.J. Boley зі співавт. (1968) [5] та Д.Ю. Кривченя зі співавт. (1983) [9], які в різні часи незалежно один від одного модернізували методику Soave формуванням первинного коло-анального анастомозу. Більшість дитячих хірургів світу такий спосіб хірургічного лікування ХГ називають операцією Soave-Boley [13]. Кінцевий варіант цієї методики став одним із найпоширеніших відкритих радикальних способів хірургічної корекції ХГ [5,13,16].

Методику Soave-Boley з коло-анальним анастомозом ручним (лігатурним) способом уперше в Україні виконали в січні 1983 року професор Д.Ю. Кривченя та доцент М.І. Юрченко на базі тодішнього відділення торако-абдомінальної хірургії вроджених вад розвитку в дітей Інституту педіатрії, акушерства та гінекології НАМН України. З 1993 р. цю методику ввів професор Д.Ю. Кривченя в клініці дитячої хірургії Національної дитячої спеціалізованої лікарні «ОХМАТДИТ» [9,14].

У подальшому в 1996 р. Д.Ю. Кривченя зі співавт. вперше запропонували при методиці Soave-Boley формування степлерного (механічного) первинного коло-анального анастомозу [11].

**Мета** дослідження – оцінити ефективність використання степлерного первинного коло-анального анастомозу як елемента операції Soave-Boley при хірургічному лікуванні ХГ у дітей.

### Матеріали та методи дослідження

Проаналізовано хірургічне лікування 125 дітей з різними формами ХГ у віці від 6 місяців до 18 років у клініці дитячої хірургії Національного медичного університету імені О.О. Богомольця на базі Національної дитячої спеціалізованої лікарні

«ОХМАТДИТ» за період від 1996 р. до 2020 р., проведене за методикою Soave-Boley з формуванням первинного коло-анального анастомозу механічним (степлерним) способом (табл. 1). Таким способом прооперовано 26 (20,80%) дітей з ректальною, 80 (64,00%) – з ректосигмоподібною, 19 (15,20%) – із субтотальною формою ХГ.

Для встановлення діагнозу та оцінювання результатів лікування під час післяопераційного моніторингу використано дані загальноклінічних і спеціальних (іригографія, аноанометрія, морфологічних) методів дослідження.

Дослідження виконано відповідно до принципів Гельсінської декларації. Протокол дослідження ухвалено локальним етичним комітетом усіх зазначених у роботі установ. На проведення досліджень отримано інформовану згоду батьків, дітей.

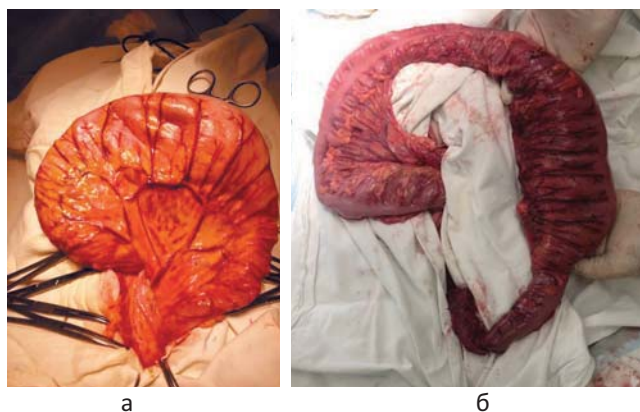
### Результати дослідження та їх обговорення

При відкритій хірургічній корекції ХГ автори статті надають перевагу методиці Soave-Boley, як найбільш фізіологічній і найбільш прийнятній у технічному виконанні. Модернізація різних елементів такого способу лікування була спрямована на спрощення хірургічного втручання, на зменшення травматичності втручання, на полегшення перебігу післяопераційного періоду, на пришвидшення реабілітаційного періоду та на підвищення якості життя пацієнтів у віддаленому періоді.

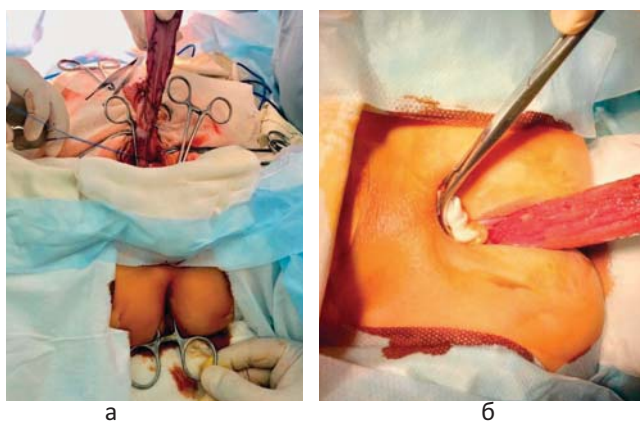
Одним із варіантів модернізації операції Soave-Boley стало виконання степлерного первинного коло-анального анастомозу як елемента цього втручання з використанням зшивальних апаратів для кругових анастомозів.

У 20 (16,00%) із 125 пацієнтів з ускладненим перебігом ХГ виконано двоетапне хірургічне лікування. Для створення сприятливих умов безпечного проведення радикальної операції цим дітям першим етапом виведено захисну кишковою стому. Такий підхід виконано у 3 випадках при ректальній формі, у 7 – при ректосигмоподібній і у 10 пацієнтів – при субтотальній формі ХГ. У решти 105 (84,00%) пацієнтів

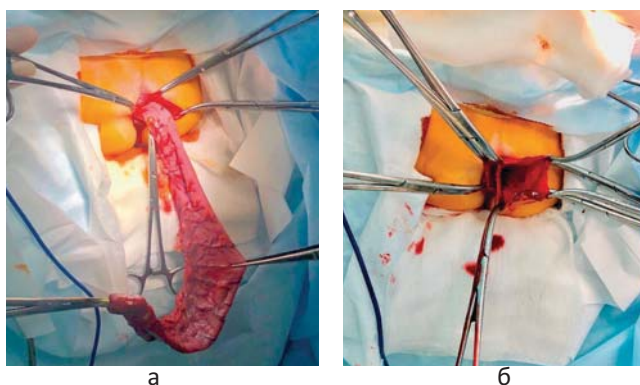




**Рис. 1.** Ревізія (а) та мобілізація (б) ободової кишки. Інтраопераційний знімок



**Рис. 3.** Трансанальне введення вікончастого затискача, фіксація до нього петлі мобілізованої ободової кишки (а), зведення (евагінація) мобілізованої кишки через серозно-м'язовий футляр у бік промежини (б). Інтраопераційний знімок

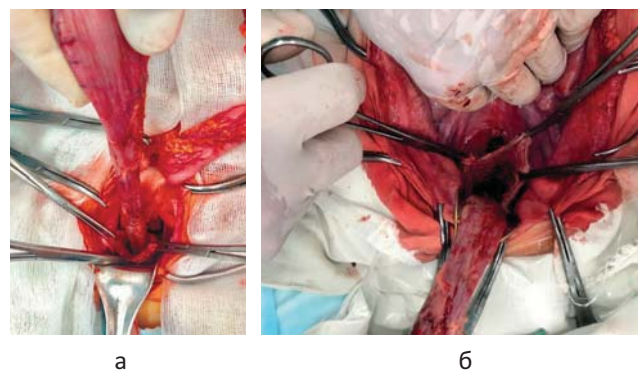


**Рис. 5.** Зведення ободової кишки в бік промежини (а) та її резекція (б). Інтраопераційний знімок

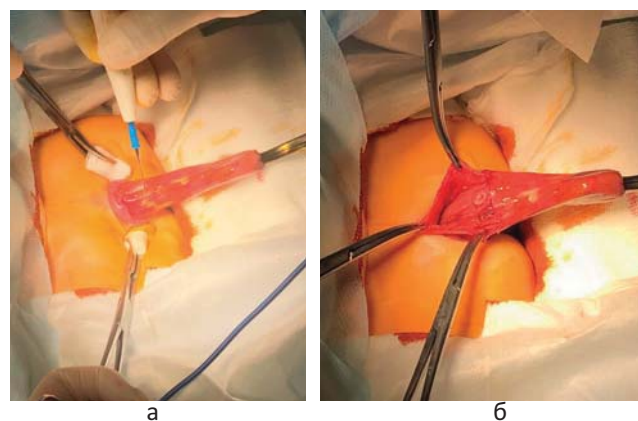
ентів радикальну корекцію ХГ виконано одноетапно – без попередньо сформованої захисної кишкової стоми.

Методику хірургічного втручання за Soave-Boley з первинним коло-анальним степлерним анастомозом виконано таким чином.

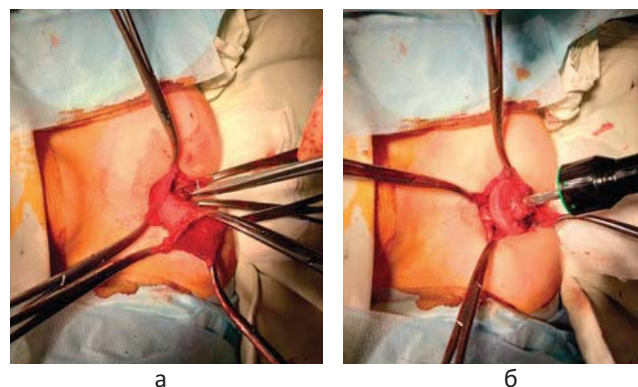
На операційному столі дитину уклали в літотомічну позицію. На цьому етапі хірургічна бригада



**Рис. 2.** Виділення серозно-м'язового футляра за Soave (а) та пересічення на всю довжину м'язового шару задньої стінки цього футляра (б). Інтраопераційний знімок



**Рис. 4.** Пересічення евагінованої слизової оболонки прямої кишки дистальніше краю зубчастої лінії (а) і фіксація її затискачами (б). Інтраопераційний знімок



**Рис. 6.** Накладання кисетних швів на зведені циліндри анастомозуючих країв (а); фіксація упорної головки степлера в ободовій кишці (б). Інтраопераційний знімок

складалася з хірурга, двох асистентів та операційної медичної сестри.

Виконували широку серединну лапаротомію до надлобкової ділянки, ревізували черевну порожнину, оцінювали кишечник (стан змінених (агангліонарної та супрастенотичної) ділянок товстої кишки) (рис. 1а) та маркували (позначали) проксимальну границю резекції зміненої кишки.

Оригінальні дослідження. Колопроктологія

Таблиця 2

Порівняльна характеристика хірургічних ускладнень раннього та віддаленого післяопераційного періоду операції Soave–Boley з ручним і степлерним коло-анальним анастомозом, абс. (%)

Характер хірургічних ускладнень	Soave–Boley (ручним способом) (n=649)	Soave–Boley (степлер) (n=125)
Ранній післяопераційний період		
Гематома міжфутлярного простору	2 (0,31)	1 (0,80)
Абсцес міжфутлярного простору	7 (1,08)	-
Неспроможність анастомозу	2 (0,31)	-
Усього	11 (1,70)	1 (0,80)
Віддалений післяопераційний період		
Залишковий агангліоз	9 (1,39)	1 (0,80)
Стеноз анастомозу	4 (0,61)	-
Усього	13 (2,00)	1 (0,80)

Мобілізували ободову кишку від місця проксимального маркування до перехідної складки очеревини, беручи до уваги архітекtonіку судин і локалізацію сечоводів (рис. 1б).

Виділяли серозно-м'язовий футляр за Soave від перехідної складки очеревини до рівня внутрішнього анального сфінктера (рис. 2а) та пересікали на всю довжину м'язовий шар задньої стінки цього футляра (рис. 2б).

Після цього етапу паралельно працювали двома бригадами: перша – для виконання етапу операції з боку черевної порожнини (хірург, асистент, операційна медична сестра) та друга – для виконання етапу операції з боку промежини (хірург, два асистенти, операційна медична сестра).

У пацієнтів віком від 3 років позасфінктерно дрениували міжфутлярний простір поліхлорвініловою трубкою через окремий розтин шкіри. Зсередини дренаж розміщували між задньобочковою поверхнею зведеної кишки та внутрішньою стінкою міжфутлярного простору. Весь процес дренивання візуально контролювали з боку рани черевної порожнини. Фіксували дренаж окремою лігатурою в місці розтину шкіри сідниці. Метою такого дренивання була ліквідація ексудату та можливих геморагічних виділень із міжфутлярного простору, бо саме в пацієнтів віком від 3 років процес виділення власне серозно-м'язового футляра є найбільш травматичним.

Після обробки просвіту прямої кишки антисептиками в задній прохід вводили вікончастий затискач, до якого фіксували петлю мобілізованої ободової кишки (рис. 3а). За допомогою цього затискача мобілізовану кишку зводили (евагінували) через серозно-м'язовий футляр у бік промежини (рис. 3б). Таким чином, утворились два циліндри: зовнішній – мобілізована слизова оболонка прямої кишки та внутрішній – зведена ободова кишка. Після повної евагінації контролювали достатність демукозації прямої кишки з боку промежини.

Евагіновану слизову оболонку прямої кишки додатково обробляли антисептиками, пересікали її на 3–5 см дистальніше краю зубчастої лінії (залежно від віку пацієнта) (рис. 4а) та фіксували чотирма затискачами (рис. 4б).

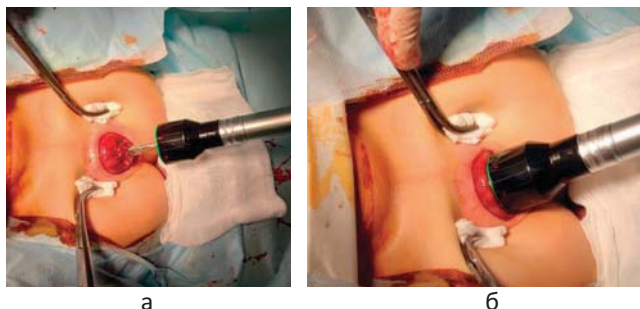
Довжина слизового циліндру, менша за 3–5 см, дистальніше краю зубчастої лінії (залежно від віку пацієнта), давала недостатню площу для фіксування його затискачами та накладання в наступному кишетного шва вище місця фіксації. Водночас, якщо б ця кукса була довшою за 3–5 см (залежно від віку пацієнта), то це створювало б труднощі при маніпуляціях зі степлером, або за цих умов можливе накладання надто високого анастомозу, що в наступному стало би причиною рецидиву захворювання.

Після того продовжували зводити мобілізовану петлю ободової кишки до відміченого рівня передбачуваної резекції (рис. 5а). При цьому бригада хірургів, яка працювала з боку черевної порожнини, уважно стежила за тим, щоб правильно укласти зведену ободову кишку, залежно від довжини залишеного відрізка цієї кишки.

Зведену ободову кишку резектували, відступаючи дистальніше на 1–2 см від лінії маркування, також залишаючи достатню довжину для фіксації кукси при маніпуляціях зі степлером під час підготовки до анастомозування (рис. 5б). Якщо резектувати зведену кишку ближче ніж на 1 см, тоді всі дії, пов'язані з фіксуванням кишки, проходили б на здоровій кишці та прийшлося б резектувати ще й частину здорової кишки. Подовження відстані для резекції більше ніж на 2 см ускладнило б маніпуляції зі степлером.

Зведену кишку фіксували чотирма затискачами по боках та обробляли її просвіт розчинами антисептиків. Стінку евагінованої ободової кишки в місці передбачуваного анастомозування ретельно очищали від надлишкових тканин. Якщо це не зробити,





**Рис. 7.** Введення упорної головки степлера в анальний канал, фіксація слизової оболонки прямої кишки (а), зведення упорної головки зі скобковою частиною степлера, зшивання анастомозу (б). Інтраопераційний знімок

то вся окружність кишки може не ввійти в просвіт зшивальної частини апарату, що привело б до неякісного механічного анастомозування.

Відступивши 1 см від шкірно-слизового переходу на слизовій оболонці прямої кишки та в місці маркування на зведеній ободовій кишці, окремо наклали кисетні шви, не затягуючи їх щільно (рис. 6а).

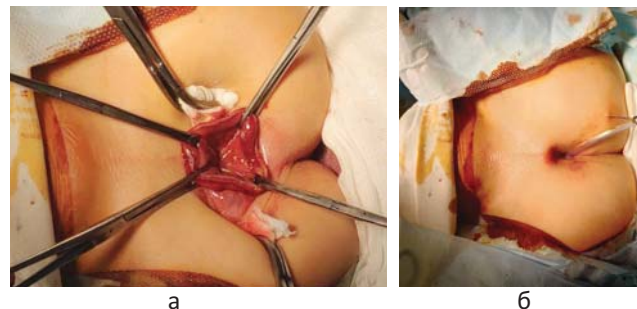
Степлер перевіряли перед операцією, зшивальну частину його обробляли стерильним вазеліновим маслом, щоб запобігти травматизації слизового шару під час введення його в просвіт кишки.

Упорну головку степлера відводили від корпусу на 3-4 см, занурювали в просвіт зведеної товстої кишки так, щоб під упорною головкою апарату можна було надійно та безпечно зафіксувати кисетний шов. Знімали затискачі у міру того, як головку степлера проводили через відкритий кінець ободової кишки, кисетний шов щільно затягували навколо стрижня відкритого степлера (рис. 6б).

Ретельно перевіряли правильність раніше накладеного кисетного шва. Потрібно, щоб надлишкові тканини не збирались у великі складки, щоб останні були рівномірними, інакше не можна було б добре стиснути тканини і анастомоз виявиться невдалим. Залишки нитки на вузлом зрізали.

Зафіксовану на упорній головці степлера ободову кишку вводили в анальний канал до тих пір, щоб кисетний шов слизової оболонки можна було зафіксувати над скобковою частиною апарату довкола його стрижня. Зняли затискачі. Нитку зав'язували, надлишок її обрізали та резектували частину слизової прямої кишки (до 1 см нижче кисетного шва) (рис. 7а).

Зводили упорну головку зі скобковою частиною степлера до повного зближення стінок анастомозуючих країв. Потім проводили зшивання цих відрізків, з одночасним відсіченням елементів обох кук між кисетами і відновленням просвіту в кишці, шляхом стиснення рукояток степлера до упору



**Рис. 8.** Завершення формування анастомозу. Контроль герметичності лінії анастомозування (а), інтубація зведеної ободової кишки (б). Інтраопераційний знімок



**Рис. 9.** Дефект (розрив) ножа степлера при надмірній гіпертрофії петлі ободової кишки

(рис. 7б). Після прошивання упорну головку відводили від скобкової частини кількома поворотами гайки проти годинникової стрілки і уважно легким потягуванням виймали інструмент через задньо-прохідний отвір, виконуючи всі заходи застереження, щоб не порушити при цьому лінію скріплення. Додатково контролювали герметичність лінії анастомозування (рис. 8а).

За лінію співустя в зведену ободову кишку заводили інтубаційну трубку та фіксували її лігатурою до шкіри сідниці (рис. 8б).

У черевній порожнині край серозно-м'язового футляру підшивали до серозної оболонки зведеної ободової кишки окремими швами. Перитонізували дефект у брижейці.

Черевну порожнину зашивали наглухо. Резектовану частину кишки відправляли до гістологічної лабораторії на дослідження.

У дітей різного віку застосовували степлери відповідних розмірів, достовірно нами вивчені на практиці в процесі використання їх під час операції Soave-Boley. У пацієнтів до 1 року застосовували степлер із діаметром головки 21 мм, від 1 до 3 років – 26 мм, від 3 до 10 років – 29 мм, а від 10 років – 32 мм.

Використання степлерного первинного колоанального анастомозу як елемента операції Soave-Boley при хірургічному лікуванні ХГ у дітей має сут-

## Оригінальні дослідження. Колопроктологія

теві технічні переваги над класичним його варіантом. За такого способу анастомозування краще контролюється анатомічне з'єднання кукс кишок. При такій операції зменшується натяг і рівномірно захоплюються анастомозуючі краї, що створює певні зручності для накладання анастомозу та зменшується травматизація слизової оболонки кишки. При цьому втручанні вдвічі скорочується час анастомозування порівняно з ручним анастомозом. Технічні можливості степлерів гарантують міцність швів і герметичність отриманого співустя, що в цілому сприяє високій надійності коло-анального анастомозу.

Проте під час використання степлерного первинного коло-анального анастомозу як елемента операції Soave–Boley у хірургічному лікуванні ХГ у дітей необхідно дотримуватись певних застережень. Під час такої операції слід добре підготувати анастомозуючу поверхню зведеної ободової кишки (рис. 9); куса кишки нижче місця фіксації кисетним швом має бути мінімальною; при зведенні анастомозуючих країв можливе захоплення оточуючих тканин; необхідний добрий візуальний контроль; багаторазові степлери необхідно уважно готувати до роботи; багаторазові степлери зношуються.

Усі пацієнти залишилися живими. В 1 (0,80%) із 125 пацієнтів, прооперованих за методикою Soave–Boley з первинним коло-анальним степлерним анастомозом, у ранньому післяопераційному періоді виникло хірургічне ускладнення, що, на думку авторів статті, безпосередньо пов'язане з методикою анастомозування. У цієї дитини діагностували гематому міжфутлярного простору, яку ліквідували консервативно.

Також лише в 1 (0,80%) із 125 дітей, яким сформовано первинний коло-анальний анастомоз степлерним способом, у віддаленому післяопераційному періоді виникло хірургічне ускладнення – залишковий агангліоз, скорегований сфінктероміектомією за Lynн.

Порівнюючи характер хірургічних ускладнень раннього та віддаленого післяопераційного періоду операції Soave–Boley з ручним і степлерним коло-анальним анастомозом, відмічено, що у відсотковому співвідношенні вони суттєво не різняться (табл. 2). Характер типових післяопераційних ускладнень передбачуваний як для ручного, так і для степлерного анастомозування. Тому автори статті не протиставляють одну методику іншій. Було апробовано методику степлерного первинного коло-анального анастомозу як елемента операції Soave–Boley у хірургічному лікуванні ХГ у достатньо

репрезентативної кількості дітей різного віку. Як результат, завдяки технічним перевагам методика степлерного первинного коло-анального анастомозу може бути використана як доповнення до операції Soave–Boley в хірургічному лікуванні ХГ з урахуванням зазначених нами застережень.

### Висновки

Операція Soave–Boley зі степлерним коло-анальним анастомозом є ефективним методом радикальної корекції ХГ відкритим способом у дітей різного віку при одноетапних або двоетапних втручаннях.

Застосування степлерного первинного коло-анального анастомозу як елемента операції Soave–Boley при хірургічному лікуванні ХГ у дітей із дотриманням необхідних технічних застережень має суттєві переваги над класичним його варіантом.

*Автори заявляють про відсутність конфлікту інтересів.*

### References/Література

1. Amerstorfer EE, Fasching G, Till H, Huber–Zeyringer A, Hollwarth ME. (2015). Long-term results of total colonic aganglionic patients treated by preservation of the aganglionic right hemicolon and the ileo-cecal valve. *Pediatr Surg Int.* 31 (8): 773–780.
2. Bischoff A, Frischer J, Knod JL et al. (2017). Damaged anal canal as a cause of fecal incontinence after surgical repair for Hirschsprung disease – a preventable and under-reported complication. *J Pediatr Surg.* 52 (4): 549–553.
3. Ekenze, SO, Ngaikedi C, Obasi AA. (2016). Problems and Outcome of Hirschsprung's Disease Presenting after 1 Year of Age in a Developing Country. *World Journal of Surgery.* 35 (1): 22–26.
4. Fernández IM, Sánchez MJM, Martínez CI et al. (2014). Quality of life and long-term results in Hirschsprung's disease [in Spanish]. *Cir Pediatr.* 27 (3): 117–124.
5. Holschneider AM, Puri P. (2008). Hirschsprung's Disease and Allied Disorders. 3d ed. A.M. Holschneider, P. Puri (Eds.). Springer–Verlag, Berlin, Heidelberg: 333.
6. Hotta R, Cheng LS, Graham HK et al. (2016). Isogenic enteric neural progenitor cells can replace missing neurons and glia in mice with Hirschsprung disease. *Neurogastroenterol Motil.* 28: 498–512.
7. Khazdouz M, Sezavar M, Imani B, Akhavan H, Babapour A, Khademi G. (2015). Clinical outcome and bowel function after surgical treatment in Hirschsprung's disease. *African Journal of Paediatric Surgery.* 12 (2): 143–147.
8. Houry-Hanold W, Yordy B, Kong P, Kong Y, Ge W, Szigeti–Buck K et al. (2016). Viral spread to enteric neurons links genital HSV-1 infection to toxic megacolon and lethality. *Cell Host Microbe.* 19 (6): 788–799.
9. Kryvchenia Dlu, Prytula VP, Silchenko MI, Danshyn TI, Sitkovska SM, Matiash Ola. (2008). Rezultaty likuvannia ditei z khvoroboiu Hirshprunha. Prohnozy ta shliakhy pokrashchennia. *Khirurgiia dytiachoho viku.* 4: 51–54. [Кривченя ДЮ, Притула ВП, Сільченко МІ, Даньшин ТІ, Сітковська СМ, Матіаш ОЯ. (2008). Результати лікування дітей з хворобою Гіршпрунга. Прогнози та шляхи покращення. *Хірургія дитячого віку.* 4: 51–54].
10. Kryvchenia Dlu, Soroka VP, Hrehul VV, Prytula VP. (1998). Patent Ukrainy No. 25492A MKV (6): A61V17/11. Sposib likuvannia khvoroby Hirshprunha. *Zaiavl.* 04.11.97. Opubl. 25.12.98. *Promyslova vlasnist. Ofitsiinyi biulet.* 6: 1. [Кривче-

- ня ДЮ, Сорока ВП, Грегуль ВВ, Притула ВП. (1998). Патент України №25492А МКВ (6): А61В17/11. Спосіб лікування хвороби Гіршпрунга. Заявл. 04.11.97. Опубл. 25.12.98. Промислова власність. Офіційний бюлетень. 6: 1].
- Levitt MA, Dickie B, Pena A. (2012). The Hirschsprung's patient who is soiling after what was a considered a «successful» pull-through. *Semin Pediatr Surg.* 21: 344–353.
  - Pena A, Elicevik M, Levitt MA. (2007). Reoperations in Hirschsprung disease. *J Pediatr Surg.* 42 (6): 1008–1013.
  - Puri P. (2009). Bolezn Girshprunga. Atlas detskoj operativnoj hirurgii. Pod red. P. Puri, M. Golvarta; per. s angl., pod obsch. red. prof. T.K. Nemilovoy. M: Medpress-inform: 291–304. [Пури П. (2009). Болезнь Гиршпрунга. Атлас детской оперативной хирургии. Под ред. П. Пури, М. Гольварта; пер. с англ., под общ. ред. проф. Т.К. Немиловой. М: Медпресс-информ: 291–304].
  - Sushko VI, Krivchenya DYU, Degtyar VA et al. (2015). Hirurgiya detskogo vozrasta. Uchebnik. Pod red. V.I. Sushko, D.Yu. Krivcheni. K.: Meditsina: 568. [Сушко ВИ, Кривченя ДЮ, Дегтярь ВА и др. (2015). Хирургия детского возраста. Учебник. Под ред. ВИ Сушко, ДЮ Кривчени. К: Медицина: 568].
  - Swenson O. (2004). Hirschsprung's disease – a complicated therapeutic problem: Some thoughts and solutions based on data and personal experience over 56 years. *J Pediatr Surg.* 39 (10): 1449–53.
  - Taguchi T, Matsufuji H, Ieiri S. (2019). Hirschsprung's Disease and the Allied Disorders. Status Quo and Future Prospects of Treatment. Springer Nature Singapore. Pte Ltd: 137–141.
  - Taguchi T, Obata S, Ieiri S. (2017). Current status of Hirschsprung's disease: based on a nationwide survey of Japan. *Pediatr Surg Int.* 33 (4): 497–504.
  - Urushihara N, Fukumoto K, Fukuzawa H, Sugiyama A, Mitsunaga M, Watanabe K et al. (2012). Outcome of laparoscopic modified Duhamel procedure with Z-shaped anastomosis for Hirschsprung's disease. *Surg Endosc.* 26: 1325–1331.

**Відомості про авторів:**

**Притула Василь Петрович** – д.мед.н., проф., проф. каф. дитячої хірургії НМУ імені О.О. Богомольця. Адреса: м. Київ, вул. В. Чорновола, 28/1. <https://orcid.org/0000-0001-9023-5898>.

**Кривченя Данило Юліанович** – д.мед.н., проф., Лауреат державної премії України, Засл. діяч науки і техніки України, проф. каф. дитячої хірургії НМУ імені О.О. Богомольця. Адреса: м. Київ, вул. В. Чорновола, 28/1. <https://orcid.org/0000-0001-6008-9658>.

**Сільченко Михайло Іванович** – к.мед.н., засл. лікар України, зав. відділення торако-абдомінальної хірургії НДСЛ «ОХМАТДИТ». Адреса: м. Київ, вул. В. Чорновола, 28/1.

**Курташ Олег Олегович** – к.мед.н., доц., доц. каф. дитячої хірургії Івано-Франківського НМУ. Адреса: м. Івано-Франківськ, вул. Галицька, 2. <https://orcid.org/0000-0003-0675-6952>.

**Хуссейні Саед Файзула** – к.мед.н., асистент каф. дитячої хірургії НМУ імені О.О. Богомольця. Адреса: м. Київ, вул. В. Чорновола, 28/1. <https://orcid.org/0000-0001-6801-3092>.

**Руденко Євген Олегович** – д.мед.н., проф. каф. дитячої хірургії НМУ імені О.О. Богомольця. Адреса: м. Київ, вул. В. Чорновола, 28/1. <https://orcid.org/0000-0002-7532-1517>.

Стаття надійшла до редакції 14.02.2021 р., прийнята до друку 17.05.2021 р.

**ДО УВАГИ ЧИТАЧІВ!**

Редакція перепрошує за технічну помилку, допущену в №1(70) за 2021 р. на стор. 96.

Речення слід читати:

Гематогенний остеомієліт хребта переважно є хворобою дітей старшого віку та підлітків і становить 1–4% усіх випадків кісткових інфекцій у дітей (рис. 2) [19,39].