



ЗМІСТ

ТЕРАПЕВТИЧНА СТОМАТОЛОГІЯ

Упрочення реставрація після ендодонтичного лікування 7
И.О. Белоиваненко

Восстановление естетики передних зубов
с помощью композитной реставрационной системы
«Jen-Radiance» 11
Ю.Г. Коленко, Т.В. Литвин

ЭНДОДОНТИЯ

Електронно-мікроскопічне дослідження
стану кореневих каналів після інструментальної обробки
озонованою олією 16
А.В. Борисенко, І.С. Семенова

ПАРОДОНТОЛОГІЯ

Безпосередні результати лікування хворих
на генералізований пародонтит
з використанням фітогелю «Нанозолото» 20
А.В. Борисенко, О.Б. Ткач

Ультраструктурні порушення судин пародонту
у хворих на цукровий діабет 24
С.С. Різник, Ю.Б. Різник

ПРОФІЛАКТИЧНА Й ДИТЯЧА СТОМАТОЛОГІЯ

Схема профілактики карієсу тимчасових зубів
у дітей до 24 місяців 28
В.А. Кузьміна, І.І. Якубова

До питання про формування психологічного підходу
до дитини під час стоматологічного прийому 32
Н.В. Біденко, О.І. Остапко, О.І. Коваль

ЩЕЛЕПНО-ЛИЦЬОВА ХІРУРГІЯ ТА ХІРУРГІЧНА СТОМАТОЛОГІЯ

Участь сірки (макроелемента)
та кобальту (мікроелемента) у процесах мінералізації
кісткової тканини верхньої щелепи
в динаміці пренатального онтогенезу людини 36
А.П. Ошурко, І.Ю. Олійник

Дослідження біометричних показників стану
щічного коридору в пацієнтів з різними типами обличчя
при хірургічному заборі щічного жирового тіла 40
Ю.В. Вовк, О.В. Ружицька, В.Ю. Вовк

CONTENTS

PREVENTIVE DENTISTRY

Enhanced restoration after endodontic treatment 7
I. Beloivanenko

Restoration of the aesthetic of the frontal teeth
by means of the composite restoration system
«Jen-Radiance» 11
Yu. Kolenko, T. Litvin

ENDODONTICS

Electronmicroscopic investigation
of the root canals state after instrumentation
with ozone oil 16
A. Borysenko, I. Semenova

PERIODONTOLOGY

Nearest results of treatment of patients
with generalized parodontitis with using
Nanzoloto phytogels 20
A. Borysenko, O. Tkach

Ultrastructural disorders of periodontal vessels
in patients with diabetes mellitus 24
S. Riznyk, Yu. Riznyk

CHILDREN'S AND PREVENTIVE DENTISTRY

Character of prevention of karisis of temporal lubs
in children under 24 months 28
V. Kuz'mina, I. Yakubova

Forming of psychological approach for child
during dental treatment 32
N. Bidenko, O. Ostapko, O. Koval

MAXILLOFACIAL SURGERY AND SURGICAL DENTISTRY

The participation of sulfur (macroelement)
and cobalt (microelement) in the mineralization processes
of the bone tissue of the upper jaw in the dynamics
of human prenatal ontogenesis 36
A. Oshurko, I. Oliinyk

The study of biometric parameters of the state
of buccal corridor in patients with different types of face
with surgical extraction of buccal fat pad 40
Yu. Vovk, O. Ruzhytska, V. Vovk

А.В. Борисенко, О.Б. Ткач

Безпосередні результати лікування хворих на генералізований пародонтит з використанням фітогелю «Нанозолото»

Національний медичний університет імені О.О. Богомольця, м. Київ, Україна

Резюме. На сьогодні для лікування хворих із захворюваннями пародонту застосовують значну кількість різноманітних лікарських засобів. Вони мають певні небажані побічні ефекти, викликають сенсibiliзацію організму, при лікуванні ними досить швидко зникає пародонтопатогенна мікрофлора. Ураховуючи це, продовжують пошук інших, більш ефективних видів медикаментозних засобів.

Мета: визначити клінічну ефективність комплексного препарату (мукозального гелю з наночасточками золота) при лікуванні хворих на генералізований пародонтит у найближчі строки спостережень.

Матеріал і методи дослідження. Проведено обстеження 79-ти хворих на генералізований пародонтит I ступеня хронічного та загостреного перебігу. Кількісну оцінку стану запалення ясен проводили за допомогою проби Шиллера-Пісарєва та папілярно-маргінально-альвеолярного індексу (РМА) за I. Schour і M. Massler (1948) у модифікації С. Parma (1960). Для гігієнічної оцінки стану пародонте також використовували спрощений індекс гігієни рота ОНІ-S (Oral Hygiene Index – Simlified) за Green-Vermillion (1964). Кровоточивість ясен оцінювали за допомогою індексу РВІ за Muhlemann.

Результати дослідження та їх обговорення. Протягом лікування й в основній, і в контрольних групах хворих на генералізований пародонтит I ступеня відмічена позитивна динаміка індексу РМА, значень індексів ОНІ-S, РВІ. Індексні показники стану пародонту були краще в пацієнтів основної групи порівняно з контрольною.

Висновки. Клінічна ефективність запропонованих лікувально-профілактичних заходів із застосуванням мукозального гелю «Нанозолото» в комплексному лікуванні генералізованого пародонтиту I ступеня хронічного та загостреного перебігу підтверджується клініко-рентгенологічними показниками та динамікою пародонтальних індексів стану тканин пародонту.

Ключові слова: захворювання пародонту, фітогель «Нанозолото».

Вступ

На сьогодні для лікування хворих із захворюваннями пародонту застосовують значну кількість різноманітних лікарських засобів. Вони мають певні небажані побічні ефекти, викликають сенсibiliзацію організму, при лікуванні ними досить швидко зникає пародонтопатогенна мікрофлора. Ураховуючи це, продовжуються пошуки інших, більш ефективних видів медикаментозних засобів [1, 3, 4].

Одним з нових, сучасних напрямів у розробці медикаментозних засобів є застосування нанотехнологій з використанням наночасточок металів, що мають антибактеріальні властивості. Серед них найбільшу увагу привертає застосування наночасток золота і срібла [5].

Мета – визначити клінічну ефективність комплексного препарату (мукозального гелю з наночасточками золота) при лікуванні хворих на генералізований пародонтит у найближчі строки спостережень.

Матеріали та методи дослідження

Клінічні дослідження (клініко-лабораторне обстеження та лікування) були проведені у групі хворих із захворюваннями пародонту – генералізованого пародонтиту I ступеня хронічного та загостреного перебігу. Постановку діагнозу здійснювали відповідно до систематики захворювань пародонту М.Ф. Данилевського (1994) [2].

Було обстежено 79 хворих на генералізований пародонтит I ступеня хронічного та загостреного перебігу, яких було поділено на дві групи: основна група – 40 хворих і група порівняння – 39 хворих.

Проведено комплексне обстеження тканин пародонту в усіх обстежених за загальноприйнятою схемою. Діагностику проводили на підставі оцінки загального стану організму, даних анамнезу, наявності загальних і місцевих етіологічних і патогенетичних чинників, зовнішнього огляду та огляду порожнини рота, індексної оцінки стану

порожнини рота, а також, з урахуванням показників додаткових методів дослідження, – рентгенографії тощо. Таке комплексне обстеження тканин пародонту в усіх пацієнтів було проведено до лікування, безпосередньо після лікування та у віддалені строки спостережень.

Кількісну оцінку стану запалення ясен проводили за допомогою проби Шиллера-Пісарєва [6] та папілярно-маргінально-альвеолярного індексу (РМА) за I. Schour і M. Massler (1948) у модифікації С. Parma (1960) [10]. Для гігієнічної оцінки стану пародонту також використовували спрощений індекс гігієни рота ОНІ-S (Oral Hygiene Index – Simlified) за Green-Vermillion (1964) [7]. Кровоточивість ясен оцінювали за допомогою індексу РВІ за Muhlemann [9].

Лікування хворих проводили загальноприйнятими методами згідно із протоколами лікування МОЗ України (2004) в рамках заходів, передбачених у фазі I лікування генералізованого пародонтиту. У пацієнтів основної групи додатково до базового лікування в якості антибактеріального засобу застосовували оральну аплікацію фітогелю «Нанозолото». На використання гелю «Нанозолото» отримано дозвіл Міністерства охорони здоров'я України (РЦ У 20.4-13903778-032/3:2013. Гігієнічний висновок № 05.03.02-07/5292 від 28.1.2014 р.). Випускає фітогель «Нанозолото» підприємство «Одеська біотехнологія» за ТУ У 20.4-13903778-032:2012 НВА.

У групі порівняння в якості антибактеріального засобу використовували гель «Метрогіл дента».

Результати дослідження та їх обговорення

Хворі на генералізований пародонтит I ступеня, як загостреного, так і хронічного перебігу, уже після 2–3-х сеансів застосування мукозального гелю «Нанозолото» відмічали покращення стану пародонту: відсутність відчуття дискомфорту в яснах, нормалізацію кольору ясен,

припинення кровоточивості, болю в яснах. Відразу після закінчення першого етапу лікування хворі відчували відсутність неприємного запаху з рота, зникнення набряку ясен. Після закінчення лікування, тобто після 5–7-и сеансів лікування, об'єктивно спостерігали нормалізацію кольору, консистенції, конфігурації маргінального краю ясен, зменшення набряку. Глибина пародонтальних кишень була в межах від 1,0 до 1,5 мм, виділення незначні. Патологічна рухомість зубів була відсутня. У контрольній групі аналогічні результати були отримані лише після 8–10-ти сеансів лікування.

Аналіз динаміки показників пародонтальних індексів у хворих на генералізований пародонтит I ступеня був проведений на етапах лікування, і його порівнювали з аналогічними показниками в пацієнтів групи порівняння.

Початкові показники індексної оцінки стану пародонту і пацієнтів, не хворих на генералізований пародонтит I ступеня хронічного та загостреного перебігу, наведені в таблиці.

Як видно з даних таблиці, не виявлено статистичної відмінності між середніми показниками індексів основної групи і групи порівняння ($p > 0,05$ у всіх випадках). Тобто можна вважати стан пародонту в пацієнтів обох груп до лікування ідентичним.

Протягом лікування й в основній і в контрольних групах пацієнтів із хронічним перебігом запального процесу відмічена позитивна динаміка індексу РМА. Це свідчить про ослаблення тяжкості запалення із середнього до легкого ступеня гінгівіту. В основній групі пацієнтів цей показник знижувався за більш короткий час і зниження даних індексу було більш вираженим. Зокрема, після застосування мукозального гелю «Нанозолото»

відбулося зниження ($p < 0,05$) індексу майже в шість разів порівняно з початковим рівнем. У групі порівняння аналогічний показник РМА знизився ($p < 0,05$) лише у 3,34 разу. Після завершення курсу лікування середній показник індексу РМА в основній та групі порівняння пацієнтів із хронічним перебігом запального процесу знизився ($p < 0,05$) ще у два рази – до 0,11 та 0,18 бала відповідно (або до значень індексу РМА до 11 та 18 %) (рис. 1).

У пацієнтів основної групи із загостреним перебігом генералізованого пародонтиту в динаміці відмічалися зміни ступеня тяжкості симптоматичного гінгівіту: зменшення набряку, гіперемії ясен. Але у 82 % хворих зберігалась гіперемія маргінального краю ясен. Таким чином, оцінка індексу РМА свідчить про наявність легкого ступеня гінгівіту. У кінці курсу лікування в усіх 100 % пацієнтів діагностували легкий ступінь гінгівіту (рис. 2).

У контрольній групі пацієнтів із загостреним перебігом генералізованого пародонтиту цей процес відбувався аналогічно, однак тривав довше. Після першого етапу лікування лише у 20 % хворих було діагностовано легкий ступінь гінгівіту, що на 62 % менше, ніж в основній групі ($P < 0,05$). Інші 80 % пацієнтів контрольної групи мали зміни стану на межі переходу до середнього ступеня гінгівіту. У кінці курсу лікування показники досягли рівня легкого ступеня гінгівіту у 100 % пацієнтів, але цей процес тривав на 3–4 відвідування більше, ніж в основній групі.

У кінці першого етапу лікування середнє значення індексу РМА в основній групі пацієнтів із загостреним перебігом генералізованого пародонтиту знизилось

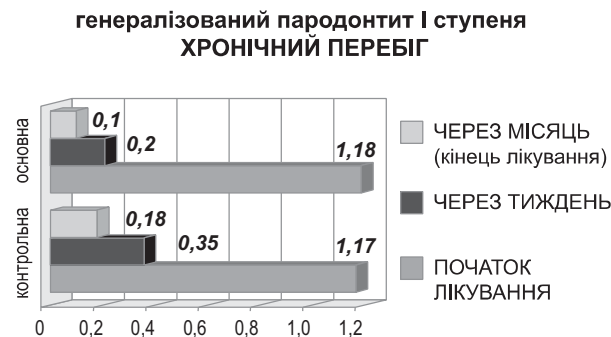


Рис. 1. Динаміка індексу РМА у хворих на генералізований пародонтит хронічного перебігу після закінчення лікування (найближчі результати).

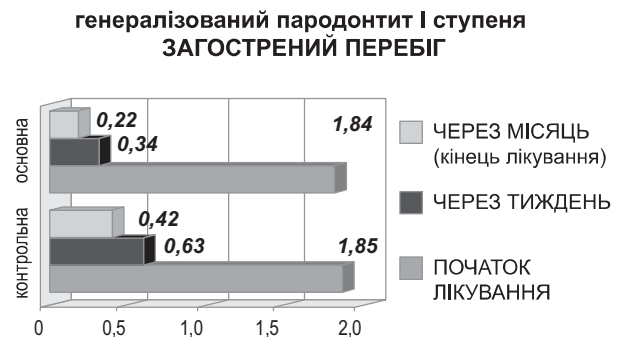


Рис. 2. Динаміка індексу РМА у хворих на генералізований пародонтит після закінчення лікування (найближчі результати).

Таблиця

Індексна оцінка стану пародонту у хворих на генералізований пародонтит I ступеня до лікування ($M \pm m$)

ІНДЕКСИ (середнє значення)	ГРУПИ				Рівень значущості відмінності, p
	Основна		Порівняння		
	Хронічний перебіг	Загострений перебіг	Хронічний перебіг	Загострений перебіг	
РМА (бал)	1,18±0,12	1,84±0,12	1,17±0,11	1,85±0,13	p ₁ = 0,97 p ₂ = 0,32
ОHI-S (бал)	2,16±0,14	2,51±0,17	2,14±0,14	2,49±0,18	p ₁ = 0,11 p ₂ = 0,24
кровоточивість	1,25±0,11	2,11±0,11	1,23±0,14	2,14±0,13	p ₁ = 0,97 p ₂ = 0,49

Примітка: p₁ – рівень значущості відмінності між групами із хронічним перебігом захворювання; p₂ – рівень значущості відмінності між групами із загостреним перебігом захворювання.

($p < 0,05$) у 5,4 разу і становило 0,34 (позитивний результат лікування). У контрольній групі відбулося зменшення індексу РМА лише у 2,9 разу.

По завершенні курсу лікування середнє значення індексу РМА в обох групах зменшилось ($p < 0,05$) ще в 1,5 разу, що відповідало легкому ступеню гінгівіту (рис. 2).

При первинному огляді гігієнічного стану порожнини рота хворих на генералізований пародонтит І ступеня хронічного та загостреного перебігу в усіх пацієнтів виявлено незадовільний стан гігієни порожнини рота.

Після І етапу лікування в пацієнтів із хронічним перебігом запального процесу значення індексу ОНІ-S знизився у 3,2 разу (відмітка «задовільно»). Більш високий ($p < 0,05$) коефіцієнт інтенсивності зубних відкладень (на 11 % вище) в контрольній групі свідчить про більш сприятливі результати лікування в основній групі.

Отримані результати свідчать про достатньо високу ефективність проведених гігієнічних і лікувальних заходів.

Показник індексу ОНІ-S в кінці курсу лікування знизився в шість разів («хороша» гігієна порожнини рота), що в 1,5 разу ($p < 0,05$) менше порівняно із групою порівняння. Це свідчить про стабільність досягнутих результатів при застосуванні гелю «Нанозолото».

Незважаючи на те що стан гігієни в обох групах характеризується як «задовільний», ступінь ризику погіршення гігієни порожнини рота в основній групі становить 8 %, а у групі порівняння – на 32 % вище (досягає 40 %).

Стан гігієни порожнини рота хворих на генералізований пародонтит І ступеня загостреного перебігу як в основній так і в контрольній групах за значенням індексу ОНІ-S становив 2,51 та 2,49 бала відповідно («незадовільна гігієна порожнини рота»). У процесі лікування аналіз змін індексу гігієни показав, що проведення професійної гігієни, навчання правил гігієни, проведення медикаментозного лікування призвели до зниження показників індексу ОНІ-S, але в контрольній та основній групах цей процес відбувався з різною швидкістю ($p < 0,05$).

Після першого етапу лікування середнє значення індексу ОНІ-S в основній групі знизилось у 2,16 разу, а в контрольній – в 1,57 разу й оцінювалось як «задовільне». По закінченні курсу лікування значення індексу ОНІ-S знизилось ще у 3,2 разу – «хороша гігієна» та в 1,9 разу – «задовільна гігієна» в основній групі і в контрольній групах відповідно.

Різниця між середніми показниками індексу ОНІ-S в основній та контрольній групах протягом лікування та по його завершенні статистично значуща ($p < 0,05$).

З метою оцінки антигеморагічних властивостей мукозального гелю «Нанозолото» та комплексу лікувально-гігієнічних заходів було вивчено динаміку індексу кровоточивості ясен на етапах лікування.

До лікування у хворих на генералізований пародонтит І ступеня хронічного перебігу коефіцієнт кровоточивості в основній групі становив 22,7 %, а у групі порівняння 20,9 % («значна» кровоточивість в обох групах). Після першого етапу лікування індекс кровоточивості знизився ($p < 0,05$) у 3,4 разу в основній групі та у два рази у групі порівняння.

Після закінчення курсу лікування рівень індексу кровоточивості знизився в основній групі у 2,3 разу – до 0,16 бала, кровоточивість ясен майже відсутня. Аналогічні зміни індексу були і в контрольній групі: індекс кровоточивості знизився у 2,6 разу – до 0,23 бала.

Індексна оцінка кровоточивості ясен при первинному огляді в основній і контрольній групах хворих на генералізований пародонтит І ступеня загостреного перебігу характеризувалась як «значна» з середнім значенням величини індексу 1,57.

Покращення індексу кровоточивості в динаміці відмічається вже на першому етапі лікування: зниження ($p < 0,05$) середнього значення індексу в основній групі майже у 3,5 разу, а в контрольній у два рази – «слабка кровоточивість».

По закінченні курсу лікування показники ще знизились ($p < 0,05$) у 2,25 разу в основній та в 1,8 разу в контрольній групі.

Після закінчення лікування стабілізація дистрофічно-запального процесу в пародонті відмічена в усіх 100,0 % пацієнтів основної групи та у 36-ти (92,3 %) пацієнтів групи порівняння.

Висновки

Таким чином, клінічна ефективність запропонованих лікувально-профілактичних заходів із застосуванням мукозального гелю «Нанозолото» в комплексному лікуванні генералізованого пародонтиту І ступеня хронічного та загостреного перебігу підтверджується клініко-рентгенологічними показниками та динамікою пародонтальних індексів стану тканин пародонту.

ЛІТЕРАТУРА

1. Борисенко А.В. Микробиологічне обґрунтування застосування наночастинок золота та срібла для лікування пародонтитів / А.В. Борисенко, О.Б. Ткач, О.М. Волощук // Наук. вісник нац. мед. ун-ту ім. О.О. Богомольця. – 2012. – № 1–2 (36–37). – С. 21–26.
2. Данилевский Н.Ф. Систематика болезней пародонта / Н.Ф. Данилевский // Вісник стоматології. – 1994. – № 1. – С. 17–21.
3. Машченко І.С. Этиотропное и патогенетическое обоснование дифференцированных подходов к терапии генерализованного пародонтита / И.С. Машченко, А.В. Самойленко, К.Н. Косенко // Вісник стоматології. – 2002. – № 4. – С. 23–27.
4. Машченко І.С., Самойленко А.В. Роль відновлення нормобіозу пародонтальних тканин після етіотропної антибактеріальної терапії у хворих на генералізований пародонтит / І.С. Машченко, А.В. Самойленко // Вісник стоматології. – 2000. – № 3. – С. 102–105.
5. Москаленко В.Ф. Наукові основи наномедицини, нанофармакології та нано-

- фармації / В.Ф. Москаленко, В.М. Лісовий, І.С. Чекман, Н.О. Горчакова, Т.В. Звягінцева, Т.Ю. Небесна, Г.О. Сирова, М.І. Загородний // Науковий вісник національного медичного університету імені О.О. Богомольця. – 2009. – № 2. – С. 17–31.
6. Свраков Д. Пародонтопатии (этиология, клиника и лечение) / Д. Свраков, Е. Атанасова. – София: Государственное издательство «Медицина и физкультура», 1962. – 212 с.
7. Green J.C. The oral hygiene index: A method for classifying oral hygiene status / Green J.C., Vermillion J.R. // J. Am. Dent. Assoc. – 1960. – Vol. 61. – P. 172–175.
8. Green J.C. The simplified oral hygiene index / Green J.C., Vermillion J.R. // J. Am. Dent. Assoc. – 1964. – Vol. 68. – P. 7–10.
9. Mühlemann H.R. Gingival sulcus bleeding – a leading symptom in initial gingivitis / Mühlemann H.R., Son S. // Helv. Odontol. Acta. – 1971. – Vol. 15. – P. 107–110.
10. Parma C. Parodontopathien / Parma C., Verlag J.A. – Leipzig. – 1960. – P. 203.

Ближайшие результаты лечения больных генерализованным пародонтитом с использованием фитогеля «Нанозолото»

А.В. Борисенко, О.Б. Ткач

Резюме. На сегодня для лечения больных с заболеваниями пародонта применяют значительное количество разнообразных лекарственных средств. Они имеют определенные нежелательные побочные эффекты, вызывающие сенсibilлизацию организма, к ним довольно быстро привыкает пародонтопатогенная микрофлора. Учитывая это, продолжают поиски других, более эффективных видов медикаментозных средств.

Цель: определить клиническую эффективность комплексного препарата (мукозального геля с наночастицами золота) при лечении больных генерализованным пародонтитом в ближайшие сроки наблюдений.

Материал и методы исследования. Проведено обследование 79-ти больных генерализованным пародонтитом I степени хронического и обострившегося течения. Количественную оценку состояния воспаления десны проводили с помощью пробы Шиллера-Писарева и папиллярно-маргинально-альвеолярного индекса (РМА) по I. Schour и M. Massler (1948) в модификации С. Parma (1960). Для гигиенической оценки состояния пародонта также использовали упрощенный индекс гигиены рта ОНІ-S (Oral Hygiene Index – Simlified) по Green-Vermillion (1964). Кровоточивость десен оценивали с помощью индекса РВІ по Muhlemann.

Результаты исследования и их обсуждение. Во время лечения и в основной и в контрольных группах больных генерализованным пародонтитом I степени отмечена положительная динамика индекса РМА, значений индексов ОНІ-S, РВІ. Индексные показатели состояния пародонта были лучше у пациентов основной группы по сравнению с контрольной.

Выводы. Клиническая эффективность предлагаемых лечебно-профилактических мероприятий с применением мукозального геля «Нанозолото» в комплексном лечении генерализованного пародонтита I степени хронического и обострившегося течения подтверждается клинико-рентгенологическими показателями и динамикой пародонтальных индексов состояния тканей пародонта.

Ключевые слова: заболевания пародонта, фитогель «Нанозолото».

Nearest results of treatment of patients with generalized parodontitis with using Nanozoloto phytogels

A. Borysenko, O. Tkach

Summary. To date, a large number of various drugs are used to treat patients with periodontal disease. They have certain undesirable side effects, cause sensitization of the organism, they are very quickly accustomed to periodontopathogenic microflora. Taking into account this, the search for other, more effective types of medicines continues.

Objective. To determine the clinical efficacy of the complex drug (mucosal gel with nanoparticles of gold) in the treatment of patients with generalized periodontitis in the immediate period of observation.

Material and methods of investigation. The examination of 79 patients with generalized periodontitis of the I degree of chronic and exacerbative course was performed. Quantitative evaluation of gingival inflammation was performed using the Schiller-Pisarev test and the papillary-marginal alveolar index (PMA) by I. Schour, and M. Massler (1948) in the modification of C. Parma (1960). For the hygienic assessment of the periodontal condition, the Oral Hygiene Index (Simlified) by Green-Vermillion (1964) was also used. The gingival bleeding was evaluated using the PBI by Muhlemann.

Results of the research and their discussion. During the treatment, both in the main and in control groups of patients with generalized periodontitis of the I degree, positive dynamics of the PMA index, the values of the indices ONI-S, PBI were noted. Indicators of periodontal disease were better in patients in the main group, compared with the control group.

Key words: periodontal diseases, phytogel «Nanozoloto».

*Борисенко Анатолій Васильович – професор,
завідувач кафедри терапевтичної стоматології Національного медичного університету ім. О.О. Богомольця.*

Тел.: +38 (050) 447-38-00. E-mail: anatoliy.borysenko@nmu.ua.

*Ткач Оксана Борисівна – асистент кафедри терапевтичної стоматології
Національного медичного університету ім. О.О. Богомольця.*

Адреса робоча: вул. Зоологічна 1, м. Київ, Україна, 03057.

НОВИНИ • НОВИНИ • НОВИНИ • НОВИНИ • НОВИНИ • НОВИНИ • НОВИНИ • НОВИНИ • НОВИНИ

ПРИБОР ДЛЯ ПОДОГРЕВА КОМПОЗИТНОГО МАТЕРИАЛА

Компанія «Vista Dental Products» підготувала к продажі прибор для подогрева композитного матеріала «Phasog» і представила його на щорічній великій зустрічі стоматологів Нью-Йорк-2018. Згідно дослідженням, при подогреві композитного матеріала знизється його в'язкість, в результаті матеріал краще піддається обробці, всередині нього створюється менше порожнеч, мікроутічек, збільшується глибина отвердження.

При натисканні на кнопку включення прибор готов к розогреву композита до температури 65,5 градуса Цельсія менше ніж за хвилину. Задана температура підтримується на протязі всієї процедури, поэтому матеріал зберігає високу пластичність, низьку липкість і легко піддається формівці.

Відміння прибора від аналогів в тому, що він способен подогревати матеріали різних виробників, що робить його самым универсальним апаратом данної групи. Він використовується при роботі як з реставрацією жувальних зубів, так і при роботі з фронтальною групою зубів. Завдяки більш глибокому проникненню світлового випромінювання всередину подогретого композита лікар може наносити більш товсті шари матеріала, що скорочує час роботи над реставрацією.

Низька в'язкість матеріала дозволяє лікарю використовувати менше зусиль, щоб выдавити його в місце реставрації. Конструкція прибора легка і зручна, аналогічна стоматологічному пістолету для композитних матеріалів, що робить його привычным в використанні.

www.dentalexpert.com.ua