

Міністерство охорони здоров'я України  
Асоціація хірургів України  
Національний інститут хірургії та трансплантології  
імені О. О. Шалімова НАМН України

# КЛІНІЧНА ХІРУРГІЯ

№ 4 (885) квітень 2016  
Щомісячний науково—практичний журнал  
(спеціалізоване видання для лікарів)  
Заснований у червні 1921 р.



Нагороджений  
«КРИСТАЛЕВИМ РОГОМ ДОСТАТКУ»,  
медалями «ТРУДОВА СЛАВА» та «ЛІДЕР НАЦІОНАЛЬНОГО БІЗНЕСУ»  
Міжнародної Академії  
Рейтингових технологій та соціології  
«Золота Фортуна»

Редактор  
Г. В. Остроумова  
Коректор  
О. П. Заржицька

Видання включене до міжнародних наукометричних баз  
SciVerse Scopus, EBSCOhost, Google Scholar та ін.  
Журнал реферований у PubMed.

Затверджений постановою президії ВАК України  
№ 1-05/1 від 10.02.10.

Свідоцтво про державну реєстрацію:  
серія КВ № 1033.

Адреса редакції:  
03680, м. Київ, МСП-03680, вул. Героїв Севастополя, 30,  
редакція журналу «Клінічна хірургія».  
Тел./факс (- 044) 408.18.11, <http://hirurgiya.com.ua>  
e-mail: [info@hirurgiya.com.ua](mailto:info@hirurgiya.com.ua)  
[jcs@fm.com.ua](mailto:jcs@fm.com.ua)

Передплатний індекс 74253

Підписано до друку 28.04.16. Формат 60 × 90/8.  
Друк офсетний. Папір офсетний. Ум. друк. арк. 10  
Обл. вид. арк. 9,72. Тираж 1 000.

Замов. 122  
Видавець  
ТОВ «Ліга-Інформ»  
03680, м. Київ, МСП-03680, вул. Героїв Севастополя, 30.  
Тел./факс (- 044) 408.18.11.  
Свідоцтво про внесення до Державного реєстру  
суб'єктів видавничої справи  
ДК № 1678 від 04.02.04.

Надруковано з готових фотоформ  
в друкарні ТОВ «Лазурит-Поліграф»  
04048, м. Київ, вул. Костянтинівська, 73.  
Тел./факс (- 044) 463.73.01.

Розмноження в будь-якій формі матеріалів, опублікованих  
в журналі, можливе тільки з письмового дозволу редакції.

Відповідальність за зміст рекламних матеріалів несе  
рекламодавець.

© Клінічна хірургія, 2016  
© Ліга – Інформ, 2016

ISSN 0023–2130



# КЛІНІЧНА ХІРУРГІЯ

№ 4 (885) квітень 2016

Головний редактор  
О. Ю. Усенко

Заступники  
головного редактора  
С. А. Андреещев  
М. Ю. Ничитайло

## РЕДАКЦІЙНА КОЛЕГІЯ

Л. С. Білянський  
С. О. Возіанов  
В. Г. Гетьман  
О. І. Дронов  
М. Ф. Дрюк  
Я. Л. Заруцький  
М. П. Захараш  
Г. П. Козинець  
В. М. Копчак  
М. В. Костилен  
О. Г. Котенко  
А. С. Лаврик  
В. В. Лазоришинець  
О. С. Ларін  
С. Є. Подпрятюв  
А. П. Радзіховський  
А. В. Скумс  
Я. П. Фелештинський  
П. Д. Фомін  
В. І. Цимбалюк  
С. О. Шалімов  
П. О. Шкарбан

## РЕДАКЦІЙНА РАДА

В. П. Андрющенко  
Я. С. Березницький  
В. В. Бойко  
М. М. Велігоцький  
В. В. Ганжий  
Б. С. Запорожченко  
І. В. Іоффе  
П. Г. Кондратенко  
І. А. Криворучко  
В. І. Лупальцов  
О. С. Никоненко  
В. В. Петрушенко  
В. І. Русин  
В. М. Старосек  
А. І. Суходоля  
С. Д. Шаповал  
І. М. Шевчук

ISSN 0023-2130



9 770 023 213 008 1 >

# ПРОБЛЕМИ ЗАГАЛЬНОЇ ХІРУРГІЇ



УДК 616.351-089.12-089.87

## ОБОСНОВАНИЕ ФОРМИРОВАНИЯ И БЛИЖАЙШИЕ РЕЗУЛЬТАТЫ ПРИМЕНЕНИЯ ТАЗОВОЙ ТОНКОКИШЕЧНОЙ АНАТОМО-ФУНКЦИОНАЛЬНОЙ РЕЗЕРВУАРНОЙ КОНСТРУКЦИИ НОВОГО ТИПА ПОСЛЕ КОЛЭКТОМИИ, ПРЕДЕЛЬНО НИЗКОЙ ПЕРЕДНЕЙ РЕЗЕКЦИИ ПРЯМОЙ КИШКИ, МУКОЗЭКТОМИИ

### Часть 1

**А. И. Пойда, В. М. Мельник**

Национальный медицинский университет имени А. А. Богомольца МЗ Украины,  
Колопроктологический центр Украины, г. Киев

## SUBSTANTIATION OF FORMATION AND IMMEDIATE RESULTS OF APPLICATION OF A NEW KIND OF PELVIC SMALL INTESTINAL ANATOMIC-FUNCTIONAL THE RESERVOIRE-TYPE CONSTRUCTION AFTER PERFORMANCE OF COLECTOMY, EXTREMELY LOW RECTAL RESECTION AND MUCOSECTOMY

### Part 1

**A. I. Poyda, V. M. Melnik**

Bogomolets National Medical University MH of Ukraine,  
Coloproctological Centre of Ukraine, Kiev

**К**олэктомия с предельно низкой передней резекцией прямой кишки, мукозэктомией хирургического заднепроеходного канала до уровня прямокишечно-заднепроеходной линии – достаточно радикальная операция по поводу язвенного колита, семейного аденоматозного полипоза [1 – 3]. Такую операцию некоторые авторы выполняют также по поводу болезни Крона толстой кишки, при тотальном поражении [1, 2]. Ее преимуществами, кроме достаточного радикализма, являются сохранение сфинктерного аппарата прямой кишки, возможность выполнения реконструктивно-восстановительного этапа путем формирования тазового тонкокишечного резервуара, илеоэндоанального или резервуарно-анального анастомоза. Восстановление естествен-

#### Реферат

Для профилактики тяжелых проявлений постколэктомического и диарейного синдромов, синдрома вторичной анальной инконтиненции, возникающих после выполнения обширной радикальной операции – колэктомии, предельно низкой передней резекции прямой кишки, мукозэктомии по поводу тяжелых диффузных неопухолевых заболеваний толстой кишки разработана тазовая тонкокишечная анатомо-функциональная резервуарная конструкция (ТТКАФРК) нового типа, включающая тонкокишечный резервуар и илеоэндоанальный анастомоз. По данным рентгенологического контроля транзита контрастного вещества по тонкой кишке установлены закономерности ее расположения в брюшной полости, особенности морфологической перестройки в поздние сроки после операции. Применение разработанной конструкции нового типа у 26 пациентов позволило существенно уменьшить частоту возникновения послеоперационных осложнений, рецидивов заболевания, улучшить функциональные результаты лечения.

**Ключевые слова:** постколэктомический синдром; тазовый тонкокишечный резервуар; илеоэндоанальный анастомоз; функциональные результаты.

#### Abstract

For prophylaxis of severe signs of the postcolectomy and diarrheal syndromes, as well as the secondary anal incontinence syndrome, occurring after extended radical operation – colectomy, extremely low anterior rectal resection, mucosectomy, performed for severe diffuse nontumoral colon diseases, a pelvic small-intestinal anatomic-functional reservoir construction of a new type, which includes a small-intestinal reservoir with ileoendoanal anastomosis, was elaborated. In accordance to data on roentgenological control of the contrast small-intestinal transit the laws of its abdominal localization and peculiarities of morphological reconstruction in late terms after the operation were established. Application of a new type construction elaborated in 26 patients have permitted to reduce the occurrence rate for postoperative complications and the disease recurrences essentially, as well as to improve functional results of treatment.

**Key words:** postcolectomy syndrome; pelvic small intestinal reservoir; ileoendoanal anastomosis; functional results.

ного транзита содержимого по оставшимся отделам кишечника, его депонирование в сформированном резервуаре, сохранение функции анальной континенции способствуют улучшению процессов кишечного пищеварения и всасывания, уменьшению выраженности тяжелых метаболических нарушений, обусловленных удалением толстой кишки, диарейного и постколэктомического синдромов [1, 4].

Недостатками наиболее часто используемых J-подобного тазового тонкокишечного резервуара и резервуарно-анального анастомоза являются значительная частота послеоперационных осложнений, нарушения эвакуации содержимого, функции анальной континенции. Частота послеоперационных осложнений – распространенного перитонита, тазового абсцесса – составляет 4,7 – 9,2%, они обусловлены несостоятельностью швов J-подобного тонкокишечного резервуара или резервуарно-анального анастомоза [5 – 7], травматичностью формирования указанной конструкции вследствие пересечения в продольном направлении на значительном протяжении стенки тонкой кишки, сложенной в виде латинской буквы J, с последующим сшиванием ее краев по линии разреза [1, 4]. Это неизбежно ухудшает иннервацию, трофику, сократительную способность стенки кишки, сформированного резервуара, обуславливает увеличение его размеров, нарушение эвакуации содержимого [1]. В таких ситуациях J-подобный резервуар представляет собой анатомическую емкость, в которой происходит избыточное накопление и задержка эвакуации содержимого. Иногда формируется мегарезервуар, в полости которого процессы распада и гниения доминируют над процессами ферментного расщепления и всасывания, что способствует возникновению резервуарита, который наблюдают у 7,2 – 23,9% оперированных больных [1, 3, 5, 6].

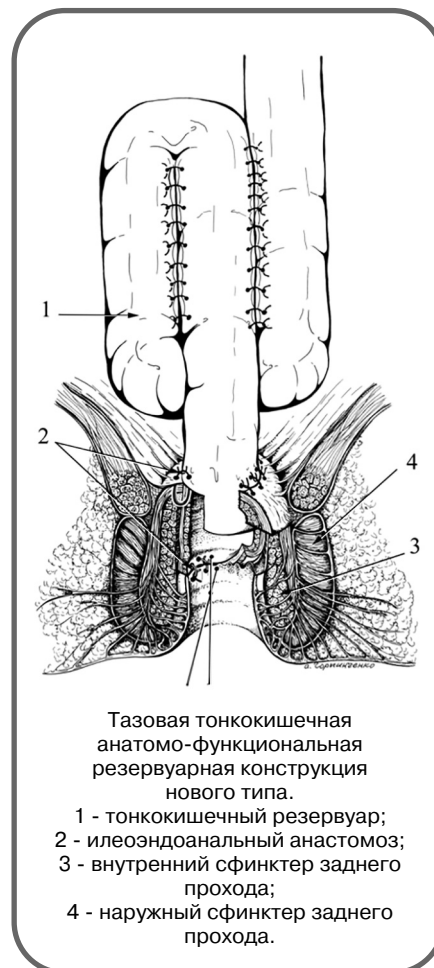
Кроме задержки эвакуации содержимого из J-подобного резервуара, преимущественно в позднем послеоперационном периоде воз-

никает синдром вторичной анальной инконтиненции, что обусловлено функциональными нарушениями и морфологическими изменениями сфинктерного аппарата прямой кишки вследствие частых тонических сокращений его мышечных структур в ответ на заполнение содержимым эндоанально расположенного резервуара [1].

Указанные недостатки J-подобного тонкокишечного тазового резервуара и резервуарно-анального анастомоза обусловили необходимость разработки тазовой ТТКАФРК нового типа.

### МАТЕРИАЛЫ И МЕТОДЫ ИССЛЕДОВАНИЯ

Тазовая тонкокишечная анатомо-функциональная резервуарная конструкция (ТТКАФРК) нового типа предусматривает возникновение после формирования тонкокишечного резервуара и илеоэндоанального анастомоза новых взаимоот-



ношений между петлями терминального отдела тонкой кишки и демукозированным хирургическим заднепроходным каналом. Реализация концепции такой конструкции предусматривала решение трех основных задач.

1. Создание условий для благоприятного физиологического течения пристеночного кишечного пищеварения и всасывания.

2. Улучшение репаративных процессов в зоне илеоэндоанального анастомоза, уменьшение риска возникновения послеоперационных осложнений.

3. Восстановление функции анальной континенции.

В соответствии с представленной концепцией создания ТТКАФРК для обеспечения условий благоприятного физиологического течения пристеночного кишечного пищеварения и всасывания разработан способ формирования тонкокишечного резервуара (см. рисунок) после выполнения колэктомии и наданальной резекции прямой кишки [8]. Принципиальные особенности технических аспектов указанного способа включали сохранение анатомической целостности стенки тонкой кишки, создание факторов физиологического замедления продвижения содержимого по тонкой кишке, увеличение продолжительности его контакта с поверхностью слизистой оболочки, что способствовало улучшению процессов пристеночного пищеварения и всасывания. Указанные положения реализованы путем создания анатомических изгибов в виде трипликатуры петель терминального отдела тонкой кишки по типу циклорезервуара с помощью наложенных по брыжечному краю серозно-мышечных швов.

Для обеспечения достаточного радикализма, улучшения репаративных процессов в области илеоэндоанального анастомоза и функции анальной континенции разработаны способ выполнения мукозэктомии [9], а также формирования илеоэндоанального анастомоза [10]. Способ мукозэктомии предусматривал удаление только слизистой обо-

лочки хирургического заднепроходного канала при отсутствии поражения глубжежающей подслизистой основы. Это позволяло сохранить целостность подслизистой основы хирургического заднепроходного канала, богатой кровеносными сосудами и нервными структурами, внутреннего сфинктера заднего прохода и обеспечить благоприятные условия заживления илеоэндоанального анастомоза, а также сохранить функцию безсознательного компонента анальной континенции. Улучшению репаративных процессов и сохранению функции анальной континенции также способствовало применение некоторых технических аспектов, предусматривающих формирование анастомоза на двух уровнях – между демукозированной поверхностью хирургического заднепроходного канала и стенкой отрезка подвздошной кишки, а также расположение отрезка подвздошной кишки проксимальнее значительной части порций сфинктерного аппарата прямой кишки. Формирование анастомоза на двух уровнях позволяло увеличить площадь сращения и, соответственно, механическую прочность соустья. Расположение отрезка подвздошной кишки проксимальнее уровня прямокишечно-заднепроходной линии и значительной части порций сфинктеров заднего прохода предупреждало возникновение анальной инконтиненции благодаря уменьшению травмы мышечных структур. Предупреждению анальной инконтиненции также способствовало размещение резервуара проксимальнее сформированного анастомоза, что исключало статическое воздействие резервуара на сфинктерный аппарат прямой кишки, особенно при его заполнении.

В Колопроктологическом центре Украины за период с 2001 до 2015 г. с использованием разработанной конструкции после колэктомии, предельно низкой передней резекции прямой кишки, мукозэктомии оперированы 26 пациентов по поводу тяжелых неопухольевых заболеваний толстой кишки. Муж-

чин было 14 (53,8%), женщин – 12 (46,2%), возраст больных от 18 до 36 лет, в среднем ( $29 \pm 2,4$ ) года. По поводу язвенного колита оперированы 11 (42,3%) пациентов, болезни Крона толстой кишки при тотальном поражении – 8 (30,8%), семейного аденоматозного полипоза – 7 (26,9%).

Первичная реконструктивно-восстановительная операция выполнена у 16 (61,5%) пациентов, из них 9 (34,3%) – оперированы по отяжелым течением язвенного колита и болезни Крона толстой кишки, необратимыми изменениями слизистой оболочки толстой кишки, неэффективностью и бесперспективностью дальнейшего консервативного лечения. Этим пациентам одновременно с радикальным этапом – колэктомией, предельно низкой передней резекцией прямой кишки, мукозэктомией ее нижнеампулярного отдела до прямокишечно-заднепроходной линии первично-сформирована ТТКАФРК нового типа. Такая же первичная реконструктивно-восстановительная операция выполнена у 7 (26,9%) пациентов по поводу семейного аденоматозного полипоза. По абсолютным показаниям оперированы 10 (38,5%) пациентов, преимущественно в связи с возникновением острых осложнений – перитонита или кишечного кровотечения при язвенном колите и болезни Крона толстой кишки. Вначале у них осуществляли только условно радикальный этап хирургического вмешательства – колэктомию с резекцией прямой кишки, формирование культи прямой кишки, илеостомы по Бруку. Вторым этапом хирургического лечения (через 1 – 2 года) выполняли резекцию культи прямой кишки, мукозэктомии хирургического заднепроходного канала до прямокишечно-заднепроходной линии, вторичную реконструктивно-восстановительную операцию с применением ТТКАФРК нового типа. Как при первичных, так и вторичных реконструктивно-восстановительных операциях сформированную конструкцию "отключали"

путем наложения протектирующей петлевой илеостомы, которую "закрывали" локально, с применением местного доступа, через 2 – 4 мес, после заживления илеоэндоанального соустья.

Результаты операций оценивали на основании анализа частоты послеоперационных осложнений, моторно-эвакуаторной функции тонкой кишки, функции анальной континенции. Кроме клинических критериев оценки функциональных результатов, изучали моторно-эвакуаторную функцию тонкой кишки путем рентгенологического контроля транзита контрастного вещества по тонкой кишке, а также анализа особенностей морфологической перестройки тонкой кишки. Функцию анальной континенции оценивали с помощью метода сфинктерометрии с использованием сфинктерометра-тренажера фирмы ProMedico.

## РЕЗУЛЬТАТЫ И ИХ ОБСУЖДЕНИЕ

Послеоперационные осложнения возникли у 5 (19,2%) больных. Абсцесс полости малого таза образовался у 1 (3,8%) пациента, оперированного по поводу семейного аденоматозного полипоза, вследствие повышенной кровотоочивости тканей на фоне эссенциальной тромбоцитопении. Абсцесс вскрыт на 7-е сутки после операции параанальным доступом через раневой канал, использованный для дренирования пресакрального пространства. Нагноение операционной раны возникло у 1 (3,8%) пациента на фоне сахарного диабета. Лечение осложнения проведено в соответствии с общепринятыми стандартами лечения гнойных ран. У 1 (3,8%) пациента выявлен резервуарит через 3 мес после устранения протектирующей петлевой илеостомы вследствие ишемии стенки кишки в области сформированного резервуара. Ишемическая природа резервуарита подтверждена результатами мезентерикографии, положительный эффект достигнут при применении ангиопротекторов, препаратов, улучшающих реологические свойства крови и перфузию тканей. Вну-

тренний тонкокишечно–влагалищный свищ образовался у пациентки, оперированной по поводу болезни Крона толстой кишки, вследствие технической ошибки, допущенной при формировании илеоэндоанального анастомоза. Вероятно, во время наложения второго уровня швов между краем отрезка тонкой кишки, расположенной эндоанально, и передней стенкой хирургического заднепроходного канала на уровне прямокишечно–заднепроходной линии была прошита задняя стенка влагалища. В связи с неэффективностью консервативных мероприятий, направленных на заживление

свища (механическое удаление слизистой оболочки свища, санация свищевого хода растворами антисептиков) в течение 3 мес, осуществлены экстирпация заднепроходного канала, устранение тонкокишечного резервуара путем разобщения петель тонкой кишки, на которые были наложены серозно–мышечные швы, сформирована пожизненная илеостома. Наружный свищ тонкой кишки, открывшийся в области промежности через 3 мес после "закрытия" протектирующей илеостомы, возник также у пациента, оперированного по поводу болезни Крона толстой кишки, вследствие

рецидива заболевания в сформированном тонкокишечном резервуаре. Проведение базисной консервативной терапии с применением препаратов – производных месалазина, в частности, пентасы, а также мероприятий, направленных на заживление свища, оказались неэффективными. Через 6 мес после устранения протектирующей илеостомы произведены экстирпация культи хирургического заднепроходного канала, удаление тонкокишечного резервуара, сформирована пожизненная илеостома. После операции все пациенты живы.

#### ЛИТЕРАТУРА

1. Пойда А. И. Восстановительные и реконструктивно–восстановительные операции на толстой кишке / А. И. Пойда, В. М. Мельник. – К.: Имидж України, 2014. – 368 с.
2. Руководство по колопроктологии / В. Л. Ривкин, С. Н. Файн, А. С. Бронштейн, В. К. Ан. – М.: Медпрактика, 2004. – 488 с.
3. Detection of epithelial apoptosis in pelvic ileal pouches for ulcerative colitis and familial adenomatous polyposis / R. F Leal, M. de Lourdes, S. Ayrizono [et al.] // J. Transl. Med. – 2010. – Vol. 8, N 11. – P. 1 – 6.
4. Колоректальная хирургия; под ред. Р. К. С. Филлипса; пер. с англ.; под ред. Г. И. Воробьева. – М.: ГЭОТАР–Медиа, 2009. – 352 с.
5. Perioperative factors during ileal pouch–anal anastomosis predict pouchitis / J. M. Lipman, R. P. Kiran, B. Shen [et al.] // Dis. Colon Rectum. – 2011. – Vol. 54, N 3. – P. 311 – 317.
6. Functional outcome and quality of life after restorative proctocolectomy and ileo–anal pouch anastomosis / P. Wuthrich, P. Gervaz, P. Ambrosetti [et al.] // Swiss. Med. Wkly. – 2009. – Vol. 139, N 13 – 14. – P. 193 – 197.
7. Update of complications and functional outcome of the ileo–pouch anal anastomosis: overview of evidence and meta–analysis of 96 observational studies / S. de Zeeuw, U. A. Ali, R. A. R. T. Donders [et al.] // Int. J. Colorect. Dis. – 2012. – N 27. – P. 843 – 853.
8. Пат. 8719 Україна, МПК А 61 В 17/00. Спосіб формування тонкокишкового резервуару після колектомії та наданальної резекції прямої кишки / В. М. Мельник, О. І. Пойда, Башар Ахмад (Україна). – Заявл. 15.02.05; опубл. 15.08.05. Бюл. № 8.
9. Пат. 42679 Україна, МПК А 61 В 17/00. Спосіб виконання мукозектомії / О. І. Пойда, В. М. Мельник (Україна). – Заявл. 31.03.09; опубл. 10.07.09. Бюл. № 13.
10. Пат. 18993 Україна, МПК А 61 В 17/00. Спосіб формування ілеоендоанального анастомозу / О. І. Пойда, В. М. Мельник (Україна). – Заявл. 05.07.06; опубл. 15.11.06. Бюл. № 11.

