

Ю.Г. Коленко<sup>1</sup>, Т.В. Литвин<sup>2</sup>

## Применение высоконаполненного композита для жевательной группы зубов

<sup>1</sup>Национальный медицинский университет им. А.А. Богомольца, г. Киев, Украина

<sup>2</sup>Компания «JenDental-Ukraine», г. Киев, Украина

### Введение

Самым распространенным методом восстановления дефектов твердых тканей зуба является реставрация композитными материалами, и в последние годы применение композитов значительно возросло. Тем не менее, проблема краевой адаптации композита в полостях I и II классов по Black не теряет остроты (Burgess J., Cakir D., 2013; D.C. Sarrett, 2006).

Решение данной проблемы сегодня проводится по двум направлениям: во-первых, это разработка техник пломбирования (Радлинский С.В., 2007; Kleverlaan C.J., Feilzer A.J., 2014), во-вторых, модификация и создание пломбировочных материалов и адгезивных систем (Opdam N.J., Bronkhorst E.M., Roeters J.M., Loomans B.A., 2014).

Согласно международному стандарту (ISO), основными признаками композитов являются:

1. Наличие полимерной матрицы, как правило, на основе сополимеров акриловых и эпоксидных смол.
2. Наличие по весу более 50 % неорганического наполнителя.
3. Обработка частиц наполнителя специальными поверхностно-активными веществами, благодаря которым он вступает в химическую связь с полимерной матрицей.

Основными составными компонентами (фазами) композиционных материалов являются органический мономер и неорганические наполнители. Растворимые мономеры – низкомолекулярные соединения, которые используют для снижения вязкости неполомеризованных смол, чтобы получить лучшие физические характеристики и обеспечить возможность манипулировать материалом. В качестве неорганического наполнителя используют размельченные частицы бариевого стекла, кварца, фарфоровой муки, диоксида кремния и других веществ, существенно определяющих механическую прочность, консистенцию, рентгеноконтрастность, усадку и термическое расширение композита.

Несомненный интерес у практикующих стоматологов вызывает появление на рынке модифицированных композиционных материалов. Так, фирма «JenDental-Ukraine»

представила высоконаполненный композит для жевательной группы зубов – Jen-Radiance Molar (рис. 1). Этот макрофильный композит характеризуется значительной степенью наполнения материала неорганическим бимодальным наполнителем – до 82 % по весу при среднем размере частиц бимодального наполнителя: основная рентгеноконтрастная фаза – до 8 мкм; нанопополнителя – 10–30 нм (нанометров). При этом за счет более плотного распределения наполнителя (между крупными частичками основного наполнителя не только смола, но и наночастички наполнителя) увеличено процентное соотношение наполнителя и сведено к минимуму количество смолы.

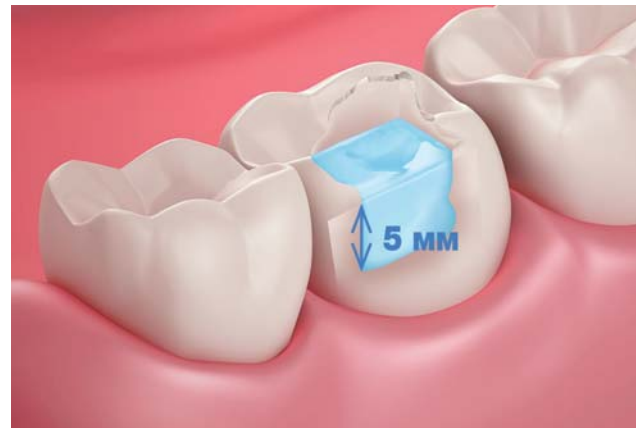

Рис. 2. Заполнение объема утраченного дентина порциями толщиной до 5 мм.

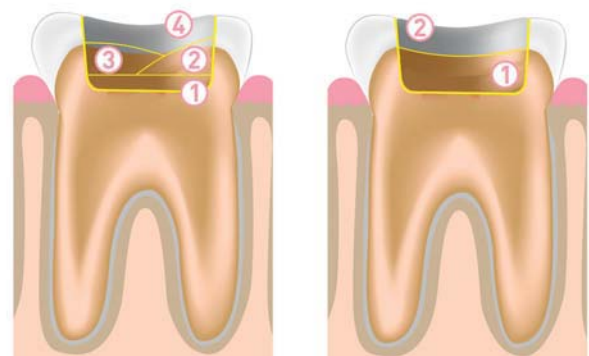


Рис. 3-а. Традиционная техника:

1. Текучий композит (суперадаптивная подкладка).
2. Слой универсального композита.
3. Слой универсального композита.
4. Слой универсального композита эмалевых оттенков.

Рис. 3-б. Техника с использованием Jen-Radiance Molar:

1. Jen-Radiance Molar (толщина одного слоя до 5 мм).
2. Эмалевый слой (универсальный композит).

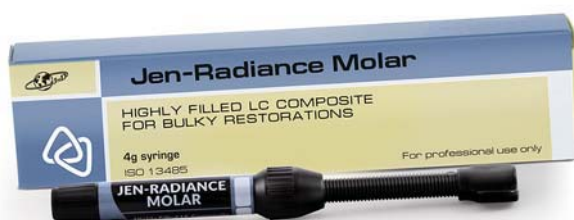

Рис. 1. Высоконаполненный композит для жевательной группы зубов «Jen-Radiance Molar».

Jen-Radiance Molar обладает высокими физико-механическим свойствам:

1. Высокая прочность (наполненность 82 %):
  - прочность на изгиб – 140 Мпа;
  - прочность на сжатие – 340 Мпа.
2. Высокая устойчивость к перепадам температуры в ротовой полости (КТР максимально близкий к ткани зуба – 24 10–6 см/см С).

Кроме этого, данный композит имеет очень низкую усадку при полимеризации (1,63 %), что обеспечивает чрезвычайно низкий уровень полимеризационного стресса, в свою очередь, это сокращает время работы врача, так как материал можно наносить слоями толщиной до 5 мм (рис. 2, 3-а, 3-б).

Особая пластичность высоконаполненного материала позволяет ему хорошо адаптироваться к стенкам полости, обеспечивая оптимальное краевое прилегание без образования пустот и продолжительное рабочее время при моделировании. Jen-Radiance Molar легко и удобно моделируется в полости и имеет слегка опалесцирующий оттенок после полимеризации, что весьма важно для создания эффекта «хамелеона» в реставрируемой полости. Материал «Jen-Radiance Molar» не липнет к рабочему инструменту.

Типичными клиническими ситуациями, когда материал «Jen-Radiance Molar» может успешно применяться, являются:

- Базовый слой (замещение дентина) при пломбировании полостей I и II классов.
- Лайнер под прямые реставрации (покрытие стенок и дна полости).
- Быстрое пломбирование в педиатрии.
- Восстановление культи.

Все эти характеристики позволяют успешно использовать данный высоконаполненный композит для реставрации жевательной группы зубов.

### Клинический пример

Пациентка Н. 26-ти лет обратилась в клинику с жалобой на кратковременные острые боли от пищевых раздражителей в зубе 46, которые проходят сразу после устранения раздражителя.

При объективном исследовании на жевательной поверхности зуба 46 выявлена кариозная полость в пределах плащевого дентина. Дентин дна и стенок полости плотный, пигментированный. Зондирование в области эмалево-дентинной границы слабо болезненное. Температурная проба положительная, боль проходит сразу. Диагноз: хронический средний кариес зуба 46 (рис. 4).

План лечения зуба 46 – оперативное лечение (препарирование) с последующим пломбированием, используя материалы «Jen-Radiance Molar» и «Jen-Radiance».

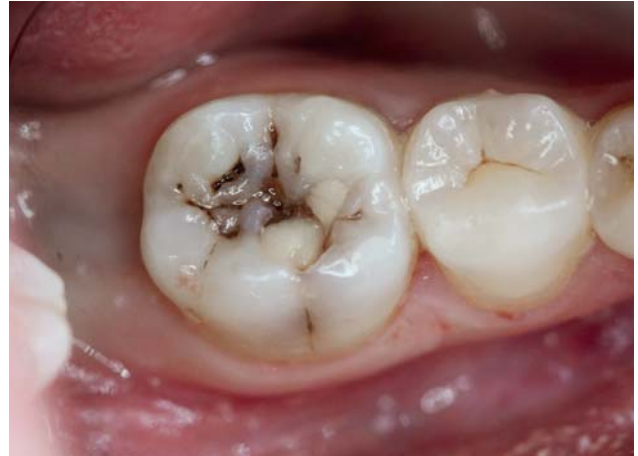

Рис. 4. Хронический средний кариес зуба 46.

### Лечение

Препарирование кариозной полости зуба 46 (рис. 5). Обычно убирают все ткани зуба, пораженные кариесом, и в том количестве, которое необходимо для создания рабочей поверхности, достаточной для обеспечения прочности будущей реставрации.

### Пломбирование подготовленной кариозной полости.

Перед протравливанием дентин и прилегающая эмаль должны быть предварительно очищены полировочной пастой (не содержащей фтора), промыты и слегка подсушены сжатым воздухом, не содержащим примесей масла.

Далее все поверхности были обработаны травильным гелем на основе 37 % ортофосфорной кислоты Phospho-Jen AS (рис. 6) в течение 15–20-ти секунд, затем промыты водой в течение 60 секунд и после этого осторожно просушены воздухом.

После этого наносился адгезив «Jen-Unibond» и тщательно втирался с помощью микробраша (рис. 7). Как правило, в составе адгезивов присутствуют растворители (вода, спирт, ацетон). Поэтому в течение 20-ти секунд слой адгезива подсушивался струей воздуха для полного удаления летучих растворителей.

Для улучшения краевого прилегания композиционной реставрации наносили жидкий фотополимерный материал «Jen LC-Flow» цвета А2 на дно полости (рис. 8) и в месте перехода эмали в пломбировочный материал (рис. 9).

Далее для придания пластичности будущей реставрации и предупреждения усадки пломбировочного

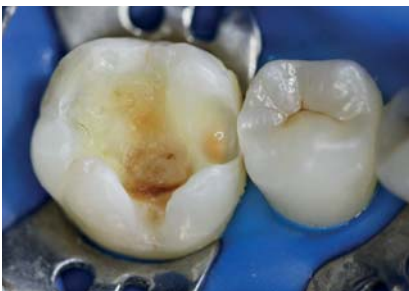

Рис. 5. Раскрытие кариозной полости зуба 46.

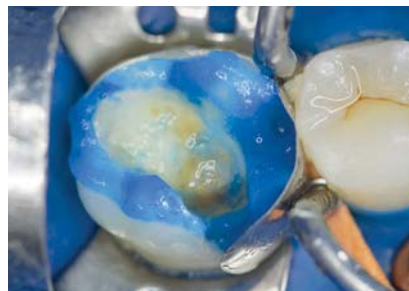

Рис. 6. Протравливание эмали и дентина ортофосфорной кислотой «Phospho-Jen AS».

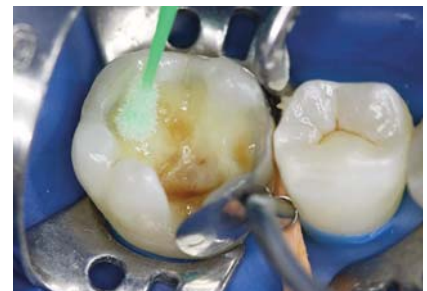

Рис. 7. Нанесение адгезивной системы «Jen-Unibond».

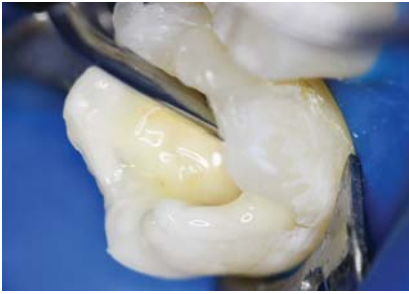

Рис. 8. Нанесение жидкого фотополимерного материала «Jen LC-Flow» цвета А2 на дно полости.

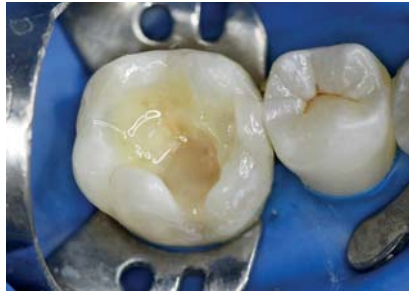

Рис. 9. Нанесение жидкого фотополимерного материала «Jen LC-Flow» цвета А2 в месте перехода эмали в пломбировочный материал.

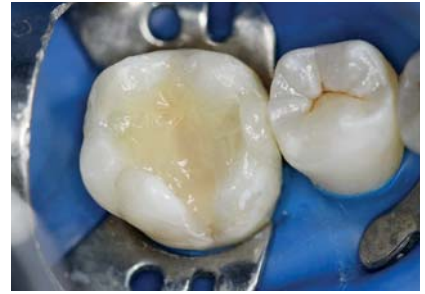

Рис. 10. Пломбирование полости материалом «Jen-Radiance Molar».

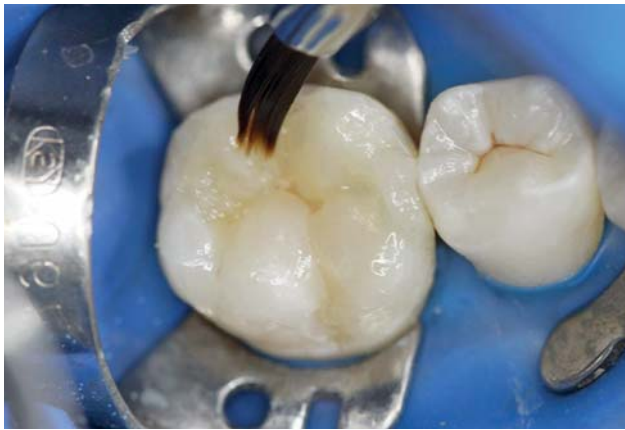

Рис. 11. Окончательная реставрация с использованием фотополимерного реставрационного материала «Jen-Radiance».

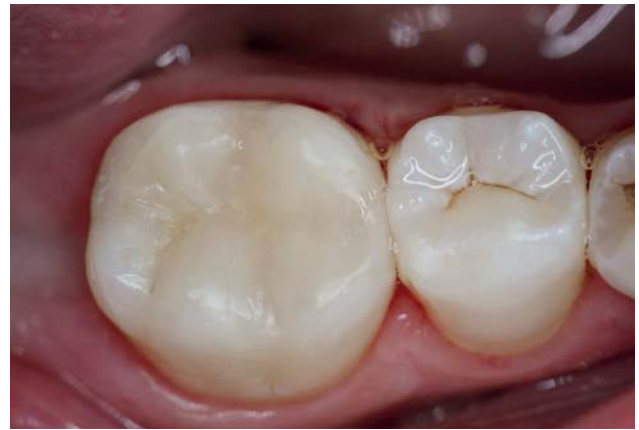

Рис. 12. Окончательный вид реставрации зуба 46.

материала дно и вся полость зуба послойно (двумя слоями по 3 мм) были запломбированы материалом «Jen-Radiance Molar» (рис. 10).

Окончательную реставрацию проводили при помощи фотополимерного реставрационного материала «Jen-Radiance А1-Е» эмалевого оттенка с помощью гладилок и реставрационных кисточек, смоченных в реставрационной смоле «Jen-Radiance WA», для улучшения прилегания слоев фотополимерного материала и к тканям зуба и более легкого моделирования бугров (рис. 11).

Сразу после реставрации была проведена финишная обработка. Шлифовка и финишная полировка проводились

резинками и щеточками «Jiffy Polishing» и «Jiffy Goat Hair» (компания «Ultradent») (рис. 12).

### Заключение

При типичных клинических ситуациях (замещение дентина при пломбировании полостей I и II классов, покрытие стенок и дна полости, восстановление культи) для устранения дефектов в твердых тканях жевательной группы зубов рекомендуется использование высоконаполненного композиционного материала «Jen-Radiance Molar», который обладает высокой прочностью и низкой усадкой.

### ЛИТЕРАТУРА

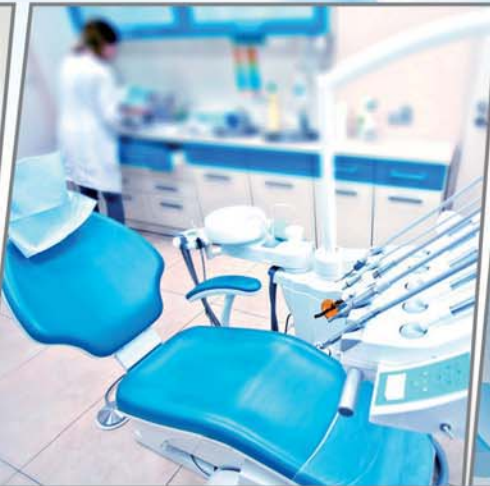1. D. Cakir, J.O. Burgess, S. Janyavula, N. Lawson. An analysis of the physiologic parameters of intraoral wear: A review // Journal of Physics D Applied Physics. – 46 (40): 404007, September 2013.
2. D.C. Sarrett, C.N. Brooks, J.T. Rose. Clinical performance evaluation of a packable posterior composite in bulk-cured restorations // JADA. – January 2006. – Volume 137, Issue 1, p. 71–80.
3. Khashayar G., Dozic A., Kleverlaan C.J., Feilzer A.J., Roeters J. The influence of varying layer thicknesses on the color predictability of two different composite layering

concepts // Dent Mater. – 2014. May; 30 (5): 493-8. doi: 10.1016/j.dental.2014.02.002. Epub. 2014, mar. 3.

4. Opdam N.J.M., van de Sande F.H., Bronkhorst E., Cenci M.S., Bottenberg P., Pallesen U., Gaengler P., Lindberg A. Longevity of Posterior Composite Restorations A Systematic Review and Meta-analysis // J. Dent. Res. – 2014, Oct.; 93 (10): 943–949.

5. Радлинский С., Грисимов В. Топография слоев композита в реставрационной конструкции бокового зуба // ДентАрт. – № 2, 2007.

*Коленко Юлия Геннадьевна – д-р мед. наук, проф. кафедры терапевтической стоматологии Национального медицинского университета им. А.А. Богомольца.  
Литвин Татьяна Викторовна – практикующий врач-стоматолог, профессиональный консультант компании «JenDental-Ukraine», частная практика, г. Киев.*



[www.jendental-ukraine.com](http://www.jendental-ukraine.com)

Высочайшее качество реставраций  
при минимальных затратах!  
Удобное применение



УНИВЕРСАЛЬНЫЙ

КОМПОЗИТНЫЙ МАТЕРИАЛ

## JEN-RADIANCE

– для выполнения высокоэстетичных  
реставраций фронтальной и  
жевательной группы зубов



ВЫСОКОНАПОЛНЕННЫЙ  
КОМПОЗИТ

## JEN-RADIANCE MOLAR

для жевательной группы зубов с очень низкой  
усадкой при полимеризации (1.63%) –

**ГАРМОНИЧНОЕ СОЧЕТАНИЕ  
ПРОЧНОСТИ И ЭСТЕТИКИ!**



«СТАМИЛ» – ЭКСКЛЮЗИВНЫЙ ПРЕДСТАВИТЕЛЬ КОМПАНИИ «ДЖЕНДЕНТАЛ-УКРАИНА»

Торговый отдел: (044) 33 77 353 / 33 77 393  
Розничный отдел: (044) 33 77 323

(044) 22 707 55 / 22 818 69  
г. Киев, 04116, ул. Бердичевская, 1

✉ [info@stamil.ua](mailto:info@stamil.ua)

🌐 [www.stamil.ua](http://www.stamil.ua)