

В.В. БАЛИЦКИЙ^{1,2}, М.П. ЗАХАРАШ³,
Е.Г. КУРИК³, Ю.М. ЗАХАРАШ³



ХИРУРГИЧЕСКОЕ ЛЕЧЕНИЕ СОЧЕТАННОЙ ПАТОЛОГИИ АНАЛЬНОГО КАНАЛА И ПРЯМОЙ КИШКИ С ПРИМЕНЕНИЕМ СОВРЕМЕННЫХ ТЕХНОЛОГИЙ

Винницкий национальный медицинский университет им. Н.И. Пирогова¹, г. Хмельницкий,
Хмельницкая областная больница², г. Хмельницкий,
Национальный медицинский университет им. А.А. Богомольца³, г. Киев,
Украина

Цель. Оценить эффективность применения аппарата радиоволновой хирургии “Surgitron”, а также аппаратов высокочастотной электрохирургии “ERBE ICC 200”, “ЭФА”, “KLS Martin” в лечении пациентов с сочетанной патологией анального канала и прямой кишки.

Материал и методы. Проанализированы результаты лечения 635 пациентов с сочетанной патологией анального канала и прямой кишки. С использованием аппарата радиоволновой хирургии “Surgitron” было прооперировано 245 (38,6%) пациентов, аппарата высокочастотной электрохирургии “ERBE ICC 200” – 169 (26,6%) человек, аппарата высокочастотной электрохирургии “ЭФА” – 114 (17,9%) больных, аппарата высокочастотной электрохирургии “KLS Martin” – 107 (16,9%) пациентов.

После оперативных вмешательств для оценки эффективности применения вышеуказанных современных технологий пациентам проводилось морфологическое исследование тканей анального канала и прямой кишки с целью изучения глубины их некроза.

Результаты. В результате исследования было установлено, что применение аппарата радиоволновой хирургии “Surgitron”, а также высокочастотных электрохирургических аппаратов “ERBE ICC 200”, “ЭФА”, “KLS Martin” сокращает длительность операций до 15-30 мин, уменьшает объем кровопотери до 10-30 мл, потребность в наркотических анальгетиках – до 1-4 мл, сроки стационарного лечения – до 3-6 дней. Использование данных технологий предотвращало возникновение стриктур анального канала и рубцовых деформаций параректальных зон благодаря незначительной глубине некроза тканей, которая составляла от 0,037 до 0,453 мм, обеспечивая косметичность комбинированных операций.

Заключение. Применение аппарата радиоволновой хирургии “Surgitron”, а также высокочастотных электрохирургических аппаратов “ERBE ICC 200”, “ЭФА” и “KLS Martin” в лечении пациентов с сочетанной патологией анального канала и прямой кишки способствует сокращению длительности операций, уменьшению объема интраоперационной кровопотери, а также интенсивности болевого синдрома в послеоперационном периоде. Использование этих современных технологий способствует формированию нежного эластичного рубца, обуславливая более быстрое заживление послеоперационных ран и улучшая сроки реабилитации пациентов.

Ключевые слова: сочетанная патология, анальный канал, прямая кишка, высокочастотные электрохирургические аппараты, аппарат радиоволновой хирургии

Objective. To evaluate the effectiveness of application radio-wave surgery device “Surgitron” and high-frequency electro-surgery devices “ERBE ICC 200”, “EFA”, “KLS Martin” for treatment of patients with combined anorectal pathology.

Methods. The treatment results of patients (n=635) with a combined anorectal pathology have been analyzed. The use of the «Surgitron» radio-wave surgery apparatus 245 (38.6%) patients were operated on, the «ERBE ICC 200» high-frequency electro-surgery apparatus - 169 (26.6%) patients, the «EFA» high-frequency electro-surgery apparatus – 114 (17.9 %) patients, «KLS Martin» high-frequency electro-surgery apparatus – 107 (16.9%) patients. After those surgical interventions to assess the effectiveness of the abovementioned current technologies, patients were conducted a morphological examination to determine the depth of the necrosis of tissues.

Results. According to the study results it has been established that application of the “Surgitron” radio-wave surgery device, “ERBE ICC 200” high-frequency electro-surgery devices “EFA”, “KLS Martin” reduces duration of the operation up to 15-30 min, the volume of bleeding - up to 10-30 ml, need in narcotic drugs - up to 1-4 ml, period of hospitalization – up to 3-6 days. Using these technologies prevented the formation of anal strictures and scar pararectal deformations due to the insignificant depth of tissue necrosis (the depth 0,036 -1 0,453 mm), ensuring the cosmetic effect of combined operations.

Conclusion. Application of the “Surgitron” radio-wave surgery device and “ERBE ICC 200” high-frequency electro-surgical devices, “EFA”, “KLS Martin” for treatment of patients with combined anorectal pathology reduces the operation duration, volume of bleeding and intensity of the postoperative pain. Use of these current technologies

promotes the formation of a delicate elastic scar causing faster healing of postoperative wounds and improving the terms of patients' rehabilitation.

Keywords: combined pathology, anal canal, rectum, high-frequency electrosurgery devices, radio-wave surgery device

Novosti Khirurgii. 2021 Aug-Sep; Vol 29 (4): 434-444

The articles published under CC BY NC-ND license

V.V. Balytskyu, M.P. Zakharash, E.G. Kuryk, Y.M. Zakharash

Surgical Treatment of Combined Anorectal Pathology Using Current Technologies



Научная новизна статьи

Впервые проведена сравнительная оценка эффективности использования аппаратов высокочастотной электрохирургии “ERBEICC 200”, “ЭФА”, “KLSMartin”, а также аппарата радиоволновой хирургии “Surgitron” для лечения пациентов с сочетанной патологией анального канала и прямой кишки, а также изучена степень патоморфологических изменений в тканях анального канала и прямой кишки после применения вышеуказанных современных технологий для оценки эффективности их применения при лечении сочетанной аноректальной патологии.

What this paper adds

A comparative evaluation of the effectiveness of using high-frequency electrosurgery devices “ERBEICC 200”, “EFA”, “KLSMartin” and radio-wave surgery device “Surgitron” for treatment of patients with combined anorectal pathology has been firstly made; also a degree of pathomorphological changes in tissues of anal canal and rectum after using the aforementioned current technologies has been studied to assess the effectiveness of their use for treatment of combined anorectal pathology.

Введение

Актуальность проблемы сочетанной патологии анального канала и прямой кишки обусловлена на сегодняшний день стремительно возрастающим количеством проктологических заболеваний, среди которых удельный вес сочетанной патологии анального канала и прямой кишки неуклонно растет, составляя от 35 до 65% [1].

Наиболее часто при сочетанной патологии анального канала и прямой кишки отмечается комбинация следующих заболеваний: геморрой и анальная трещина – 12,3-59,1%, геморрой и хронический парапроктит – 29,3-81%, геморрой и анальный полип – 13,2-18,4%, геморрой, анальная трещина и анальный полип – 1,1-7,3%, геморрой, анальная трещина и хронический парапроктит – 1,7-7,5% [2, 3].

Хирургическое лечение сочетанной патологии анального канала и прямой кишки требует особого подхода к выбору тактики и метода лечения этой патологии, которые предусматривают минимальное влияние на ткани, предотвращая возникновение послеоперационных осложнений [4].

Прогрессивное развитие современных технологий способствовало активному внедрению в практику колопроктологов новых методов хирургического лечения аноректальной патологии. Так, электротермическая система “LigaSure” для коагуляции и пересечения сосудов до 7 мм в диаметре приобрела широкое применение в лечении геморроя. Она обеспечивала тщательный гемостаз, сокращала длительность операции и исключала необходимость выделения и лигирования сосудистой ножки геморроидального узла. Однако данный метод лечения имеет ряд

недостатков: послеоперационные кровотечения (2,1-7,1%), дизурические расстройства (5-6,4%), выраженный болевой синдром (7,6-8,7%) [5, 6].

Применение ультразвукового скальпеля для лечения аноректальной патологии дало возможность проводить оперативные вмешательства без прошивания сосудов с минимальным термическим влиянием на ткани анального канала, что позволило уменьшить продолжительность операции и интраоперационную кровопотерю [7]. Однако этот метод сопровождается возникновением послеоперационных кровотечений (2-4%), что требует прошивания кровоточащих зон, выраженным болевым синдромом (5%), тенезмами (10%), длительным заживлением послеоперационных ран (6%) [8].

С 2005 года начали широко использоваться лазерные технологии в лечении анальных трещин хронического геморроя. Применение «лазерного скальпеля» основано на прямом механическом влиянии высокоинтенсивного излучения, которое позволяет разрезать и «сваривать» ткани. Лазерное излучение с инфракрасной частью спектра имеет целый ряд преимуществ: малотравматичность, выполнение операций в подслизистом слое без накладывания швов, минимизация болевых ощущений в послеоперационном периоде, уменьшение воспалительных изменений в послеоперационных ранах, а также уменьшение временной нетрудоспособности на 2-3 суток [9]. Одновременно с этим исследования по применению лазера для геморроидэктомии показали, что этот метод сопровождается длительным заживлением послеоперационных ран, что, вероятно, связано с неконтролируемой глубиной термического влияния, которая может составлять до 4,2 мм, и необходимостью дополнительного проши-

вания крупных сосудов. Также известно, что углекислые лазеры не обладают достаточными гемостатическими свойствами при наличии крови в операционной ране и оказывают прямое проникновение инфракрасной энергии в ткань, вызывая её перегрев [10].

Таким образом, актуальность проблемы сочетанной патологии анального канала и прямой кишки является довольно высокой и способствует разработке и внедрению в клиническую практику новых высокоэффективных методов хирургического лечения данной патологии, а также созданию современных алгоритмов лечения этой патологии, которые обеспечивали бы отсутствие рецидивов и стриктур анального канала в послеоперационном периоде и способствовали бы быстрой медико-социальной реабилитации пациентов.

Цель. Оценить эффективность применения аппарата радиоволновой хирургии “Surgitron”, а также аппаратов высокочастотной электрохирургии “ERBE ICC 200”, “ЭФА”, “KLS Martin” в лечении пациентов с сочетанной патологией анального канала и прямой кишки.

Материал и методы

За период с января 2007 года по март 2020 года в отделении проктологии Хмельницкой областной больницы прооперировано 635 пациентов с сочетанной патологией анального канала и прямой кишки с использованием аппарата радиоволновой хирургии “Surgitron”, а также аппаратов высокочастотной электрохирургии “ERBE ICC 200”, “ЭФА” и “KLS Martin”.

Из них 358 (56,4%) пациентов были мужчины и 277 пациентов (43,6%) – женщины. Возраст пациентов варьировал в пределах от 18 до 76 лет.

В первой исследуемой группе с использованием аппарата радиоволновой хирургии “Surgitron” было прооперировано 245 (38,6%) пациентов. Из них 143 (58,4%) пациента были мужчины и 102 (41,6%) – женщины. Возраст пациентов был от 18 до 74 лет.

Во второй исследуемой группе с использованием аппарата высокочастотной электрохирургии “ERBE ICC 200” было прооперировано 169 (26,6%) пациентов, из которых 104 (61,5%) были мужчины и 65 (38,5%) – женщины. Возраст пациентов этой группы составлял от 20 до 76 лет.

В третьей исследуемой группе с использованием аппарата высокочастотной электрохирургии “ЭФА” было прооперировано 114 (17,9%) пациентов, из которых 65 (57%) были мужчины и 49 (43%) – женщины. Возраст пациентов этой группы составлял от 24 до 72 лет.

В четвертой исследуемой группе с применением аппарата высокочастотной электрохирургии “KLS Martin” было прооперировано 107 (16,8%) пациентов, из которых 43 (40,2%) были мужчины и 64 (59,8%) – женщины. Возраст пациентов этой группы составлял от 19 до 65 лет.

Контрольную группу составили 112 пациентов с сочетанной патологией анального канала и прямой кишки, которые были прооперированы традиционно с применением металлического хирургического скальпеля. Из них 62 (55,3%) пациента были мужчины и 50 (44,6%) – женщины. Возраст пациентов был от 20 до 75 лет.

В первой исследуемой группе наиболее часто встречались следующие варианты сочетанной патологии анального канала и прямой кишки: хроническая анальная трещина и анальный полип – у 45 (18,4%) пациентов; хроническая анальная трещина и комбинированный геморрой – у 31 (12,6%) пациента; комбинированный геморрой и анальный полип – у 23 (9,4%) пациентов; комбинированный геморрой и хронический парапроктит – у 23 (9,4%) пациентов; наружный геморрой и анальный полип – у 18 (7,3%) пациентов; хроническая анальная трещина, анальный полип и гипертрофированные перианальные бахромки – у 13 (5,3%) пациентов; наружный геморрой и хроническая анальная трещина – у 12 (4,9%) пациентов; комбинированный геморрой, хроническая анальная трещина и анальный полип – у 10 (4,1%) пациентов; наружный геморрой, хроническая анальная трещина и анальный полип – у 10 (4,1%) пациентов; анальный полип и гипертрофированные перианальные бахромки – у 10 (4,1%) пациентов.

Пациентам первой исследуемой группы были проведены следующие виды комбинированных операций: иссечение анальной трещины и полипэктомия – у 45 (18,4%) пациентов; иссечение анальной трещины и геморроидэктомия – у 31 (12,6%) пациента; геморроидэктомия и иссечение свища – у 23 (9,4%) пациентов; геморроидэктомия и полипэктомия – у 23 (9,4%) пациентов; геморроидэктомия и полипэктомия – у 18 (7,3%) пациентов; иссечение анальной трещины, полипэктомия и электроэксцизия гипертрофированной перианальной бахромки – у 13 (5,3%) пациентов; геморроидэктомия и иссечение анальной трещины – у 12 (4,9%) пациентов; геморроидэктомия, иссечение анальной трещины и полипэктомия – у 10 (4,1%) пациентов; геморроидэктомия, иссечение анальной трещины и полипэктомия – у 10 (4,1%) пациентов; полипэктомия и электроэксцизия гипертрофированной перианальной бахромки – у 10 (4,1%) пациентов.

Во второй исследуемой группе наиболее часто встречались такие варианты сочетанной патологии анального канала и прямой кишки: хроническая анальная трещина и анальный полип — у 18 (10,6%) пациентов; хроническая анальная трещина и комбинированный геморрой — у 14 (8,3%) пациентов; комбинированный геморрой и анальный полип — у 14 (8,3%) пациентов; комбинированный геморрой и хронический парапроктит — у 13 (7,7%) пациентов; хроническая анальная трещина, анальный полип и гипертрофированные перианальные бахромки — у 5 (2,9%) пациентов; комбинированный геморрой, хроническая анальная трещина и анальный полип — у 5 (2,9%) пациентов; наружный геморрой и анальный полип — у 4 (2,4%) пациентов.

Пациентам второй исследуемой группы были проведены такие виды комбинированных операций: иссечение анальной трещины и полипэктомия — у 18 (10,6%) пациентов; иссечение анальной трещины и геморроидэктомия — у 14 (8,3%) пациентов; геморроидэктомия и полипэктомия — у 14 (8,3%) пациентов; геморроидэктомия и иссечение свища — у 13 (7,7%) пациентов; геморроидэктомия и полипэктомия — у 18 (7,3%) пациентов; иссечение анальной трещины, полипэктомия и электроэксцизия гипертрофированной перианальной бахромки — у 5 (2,9%) пациентов; геморроидэктомия, иссечение анальной трещины и полипэктомия — у 5 (2,9%) пациентов; геморроидэктомия и полипэктомия — у 4 (2,4%) пациентов.

В третьей исследуемой группе наиболее часто встречались такие варианты сочетанной патологии анального канала и прямой кишки: хроническая анальная трещина и анальный полип — у 27 (23%) пациентов; хроническая анальная трещина и комбинированный геморрой — у 22 (19%) пациентов; комбинированный геморрой и хронический парапроктит — у 18 (16%) пациентов; комбинированный геморрой и анальный полип — у 15 (13%) пациентов; хроническая анальная трещина, анальный полип и гипертрофированные перианальные бахромки — у 8 (7%) пациентов; комбинированный геморрой, хроническая анальная трещина и анальный полип — у 8 (7%) пациентов; наружный геморрой и хронический парапроктит — у 6 (5%) пациентов; хронический парапроктит и анальный полип — у 6 (5%) пациентов; хронический парапроктит и анальный полип — у 4 (3%) пациентов.

Пациентам третьей исследуемой группы были проведены такие виды комбинированных операций: иссечение анальной трещины и полипэктомия — у 27 (23%) пациентов; иссечение

анальной трещины и геморроидэктомия — у 22 (19%) пациентов; геморроидэктомия и иссечение свища — у 18 (16%) пациентов; геморроидэктомия и полипэктомия — у 15 (13%) пациентов; иссечение анальной трещины, полипэктомия и электроэксцизия гипертрофированной перианальной бахромки — у 8 (7%) пациентов; геморроидэктомия, иссечение анальной трещины и полипэктомия — у 8 (7%) пациентов; геморроидэктомия и иссечение свища — у 6 (5%) пациентов; иссечение свища и полипэктомия — у 6 (5%) пациентов; геморроидэктомия и иссечение анальной трещины — у 4 (3%) пациентов.

В четвертой исследуемой группе наиболее часто встречались такие варианты сочетанной патологии анального канала и прямой кишки: хроническая анальная трещина и анальный полип — у 20 (18,7%) пациентов; хроническая анальная трещина и комбинированный геморрой — у 13 (12,1%) пациентов; хроническая анальная трещина, анальный полип и комбинированный геморрой — у 10 (9,3%) пациентов; хроническая анальная трещина, анальный полип и гипертрофированные перианальные бахромки — у 8 (7,5%) пациентов; комбинированный геморрой и хронический парапроктит — у 8 (7,5%) пациентов; наружный геморрой и хроническая анальная трещина — у 6 (5,6%) пациентов; хронический парапроктит и анальный полип — у 4 (3,7%) пациентов; анальный полип и гипертрофированные перианальные бахромки — у 4 (3,7%) пациентов; комбинированный геморрой и гипертрофированные перианальные бахромки — у 3 (2,8%) пациентов.

Пациентам четвертой исследуемой группы были проведены такие виды комбинированных операций: иссечение анальной трещины и полипэктомия — у 20 (18,7%) пациентов; иссечение анальной трещины и геморроидэктомия — у 13 (12,1%) пациентов; иссечение анальной трещины, полипэктомия и геморроидэктомия — у 10 (9,3%) пациентов; иссечение анальной трещины, полипэктомия и электроэксцизия гипертрофированной перианальной бахромки — у 8 (7,5%) пациентов; геморроидэктомия и иссечение свища — у 8 (7,5%) пациентов; геморроидэктомия и иссечение анальной трещины — у 6 (5,6%) пациентов; иссечение свища и полипэктомия — у 4 (3,7%) пациентов; полипэктомия и электроэксцизия гипертрофированной перианальной бахромки — у 4 (3,7%) пациентов; геморроидэктомия и электроэксцизия гипертрофированной перианальной бахромки — у 3 (2,8%) пациентов.

В контрольной группе наиболее часто встречались такие варианты сочетанной патоло-

гии анального канала и прямой кишки: хроническая анальная трещина и анальный полип — у 24 (21,4%) пациентов; хроническая анальная трещина и комбинированный геморрой — у 19 (16,9%) пациентов; комбинированный геморрой и хронический парапроктит — у 15 (13,4%) пациентов; комбинированный геморрой и анальный полип — у 14 (12,5%) пациентов; хроническая анальная трещина, анальный полип и гипертрофированные перианальные бахромки — у 10 (8,9%) пациентов; комбинированный геморрой, хроническая анальная трещина и анальный полип — у 8 (7,1%) пациентов; наружный геморрой и хронический парапроктит — у 7 (6,2%) пациентов; хронический парапроктит и анальный полип — у 6 (5,3%) пациентов; хронический внутренний геморрой III ст. и хроническая анальная трещина — у 5 (4,5%) пациентов.

Пациентам контрольной группы были проведены такие виды комбинированных операций: иссечение анальной трещины и полипэктомия — у 24 (21,4%) пациентов; иссечение анальной трещины и геморроидэктомия — у 19 (16,9%) пациентов; геморроидэктомия и иссечение свища — у 15 (13,4%) пациентов; геморроидэктомия и полипэктомия — у 14 (12,5%) пациентов; иссечение анальной трещины, полипэктомия и электроэксцизия гипертрофированной перианальной бахромы — у 10 (8,9%) пациентов; геморроидэктомия, иссечение анальной трещины и полипэктомия — у 8 (7,1%) пациентов; геморроидэктомия и иссечение свища — у 7 (6,2%) пациентов; иссечение свища и полипэктомия — у 6 (5,3%) пациентов; геморроидэктомия и иссечение анальной трещины — у 5 (4,5%) пациентов.

Все 635 пациентов, которые были распределены на 4 исследуемых группы, а также 112 пациентов контрольной группы подписывали добровольное информированное согласие на проведение обезболивания и выполнение оперативных вмешательств, которые были осуществлены под спинномозговой анестезией.

Всем пациентам перед операцией был проведен осмотр перианальной и параректальных областей, выполнено пальцевое исследование анального канала и прямой кишки, ректороманоскопия, а также с целью дообследования и исключения патологии ободочной кишки 258 (40,6%) пациентам в возрасте старше 45 лет была проведена ирригоскопия либо фиброколоноскопия.

Результаты оперативных вмешательств оценивались по наличию болевого синдрома, выделению крови во время акта дефекации, а также формированию рубцовых стриктур анального

канала и рубцовых деформаций перианальной области через 2 недели, 1, 3, 6, 12 месяцев, 2-5 лет после операций.

Оценка интенсивности болевого синдрома в послеоперационном периоде проводилась пациентам на 1, 3, 5 и 7-е сутки с помощью визуальной аналоговой шкалы (VAS), в которой интенсивность боли оценивалась от 0 (полное отсутствие боли) до 10 (невыносимая боль).

После оперативных вмешательств с использованием аппарата радиоволновой хирургии “Surgitron”, а также аппаратов высокочастотной электрохирургии “ERBE ICC 200”, “ЭФА”, “KLS Martin” проводилось морфологическое исследование тканей с целью изучения глубины их некроза.

Операционный материал, который представлял собой ткань удаленных геморроидальных узлов, анальных полипов, иссеченных анальных трещин, свищей, гипертрофированных перианальных бахромок, фиксировали в 10% растворе нейтрального формалина. Дальше материал проводился в гистопроцессоре карусельного типа STP-120, для заливки парафиновых блоков использовали станцию ЕС-350, для резки парафиновых блоков — ротационный микротом серии НМ — 340Е, для покраски гистологических препаратов — автомат Robot-StainerHMS-740 (все аппараты фирмы Carl Zeiss MICROM International GmbH). Препараты окрашивали гематоксилином и эозином. Использовали микроскоп Axioskop 40 с фотокамерой AxioCamMRC5 (CarlZeiss). В вышеуказанном операционном материале изучалась глубина коагуляционного некроза тканей для оценки глубины влияния на них применяемых радиохирургических и электрохирургических технологий.

Статистика

Статистический анализ полученных данных производили при помощи программы Statistica 10,0 (StatSoft Inc., США, лицензия NoAXXR012E839529FA). Оценка нормальности распределения признаков производилась при помощи метода Шапиро-Уилка. Данные представлены в виде $M \pm \sigma$, где M — среднее арифметическое, σ — стандартное отклонение. Статистически значимыми считались результаты, если уровень $p < 0,05$.

Также оценивалась связь между показателями глубины коагуляционного некроза и выраженности болевого синдрома для каждой из групп, а также для общей группы, в которую вошли пациенты всех исследуемых групп. Так как значения показателей выраженности бо-

левого синдрома и глубины слоя коагуляционного некроза отличались от нормальных, то для оценки связи использовался коэффициент корреляции Спирмена.

Результаты

Сравнительная характеристика высокочастотных электрохирургических аппаратов “ERBE ICC 200”, “ЭФА” и “KLS Martin”, аппарата радиоволновой хирургии “Surgitron”, а также металлического хирургического скальпеля в хирургическом лечении пациентов с сочетанной патологией анального канала и прямой кишки представлена в таблице 1.

Интенсивность болевого синдрома в баллах у пациентов контрольной и исследуемых групп в разные сроки послеоперационного периода (1, 3, 5, 7-е сутки) представлена в таблице 2.

Зависимость интенсивности болевого синдрома от глубины слоя коагуляционного некроза в группах представлена в таблице 3.

Для всех групп взаимосвязь между интенсивностью болевого синдрома и глубиной слоя коагуляционного некроза является статисти-

чески значимой, и для всех групп корреляция является прямой (при увеличении одного показателя увеличивается также и другой). Так, для групп 1 и 3 корреляция средняя, для групп 2 и 4 – сильная.

При морфологическом исследовании было установлено, что при использовании аппарата радиоволновой хирургии “Surgitron” в первой исследуемой группе происходило сохранение тканевой структуры с образованием по краю разреза наиболее тонкого слоя коагуляционного некроза (слоя карбонизации), средняя глубина которого составляла $0,167 \pm 0,13$ мм (рис. 1).

При использовании аппарата высокочастотной электрохирургии “ERBE ICC 200” во второй исследуемой группе разрез тканей происходил за счет их рассечения и коагуляции с контролем гемостаза и образованием наиболее глубокого слоя коагуляционного некроза, средняя толщина которого составляла $0,283 \pm 0,17$ мм (рис. 2).

В третьей исследуемой группе при использовании аппарата высокочастотной электрохирургии «ЭФА» было установлено, что в тканях образовывался более тонкий слой коагуляцион-

Таблица 1

Сравнительная характеристика применения современных и традиционных хирургических технологий в лечении сочетанной патологии анального канала и прямой кишки ($M \pm \sigma$)

Критерии сравнения	Первая группа (n=245)	Вторая группа (n=169)	Третья группа (n=114)	Четвертая группа (n=107)	Контрольная группа (n=112)
Длительность операции (мин.)	15±5	20±5	25±5	15±5	30±5
Объем кровопотери (мл)	20±10	15±10	20±5	20±10	40±10
Выраженность болевого синдрома (потребность в наркотических анальгетиках, мл)	2±1	3±1	2±1	2±1	4±1
Длительность стационарного лечения (сут.)	4±1	5±1	6±1	4±1	7±1

Таблица 2

Характеристика интенсивности болевого синдрома у пациентов контрольной и исследуемых групп

День после операции	Интенсивность болевого синдрома в баллах				
	Контрольная группа (металлический скальпель)	Первая группа	Вторая группа	Третья группа	Четвертая группа
1	4,1±1,5	1,7±0,9	2,8±1,1	2,4±0,9	1,9±1,0
3	3,6±1,2	1,5±0,7	2,5±1,2	2,2±0,7	1,7±0,6
5	3,1±1,1	1,4±0,6	2,1±0,6	1,9±0,5	1,5±0,7
7	2,8±1,0	1,2±0,6	1,9±0,8	1,5±0,4	1,3±0,6

Таблица 3

Оценка зависимости между показателями интенсивности болевого синдрома и глубины слоя коагуляционного некроза

Группа	Объем выборки	Коэффициент корреляции Спирмена (ρ)	Значимость	Направление связи	Сила связи
Первая	30	0,56	0,001	Прямая	Средняя
Вторая	30	0,71	<0,001	Прямая	Сильная
Третья	30	0,58	0,001	Прямая	Средняя
Четвертая	30	0,73	<0,001	Прямая	Сильная
Общая	120	0,69	<0,001	Прямая	Сильная

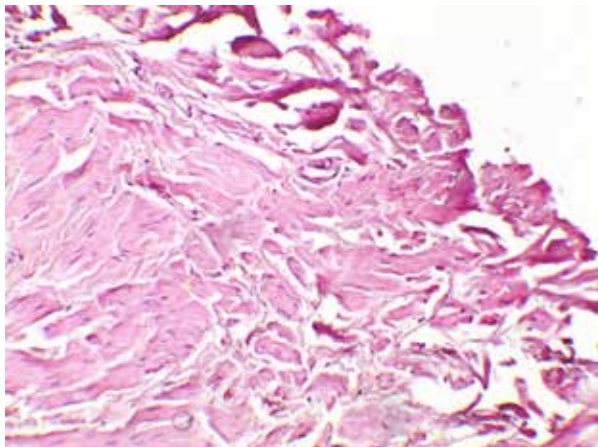


Рис. 1. Край разреза при использовании аппарата радиоволновой хирургии «Surgitron» — сохранение тканевой структуры с образованием по краю разреза тонкого слоя коагуляционного некроза. Окраска гематоксилином и эозином. Ув. $\times 100$.

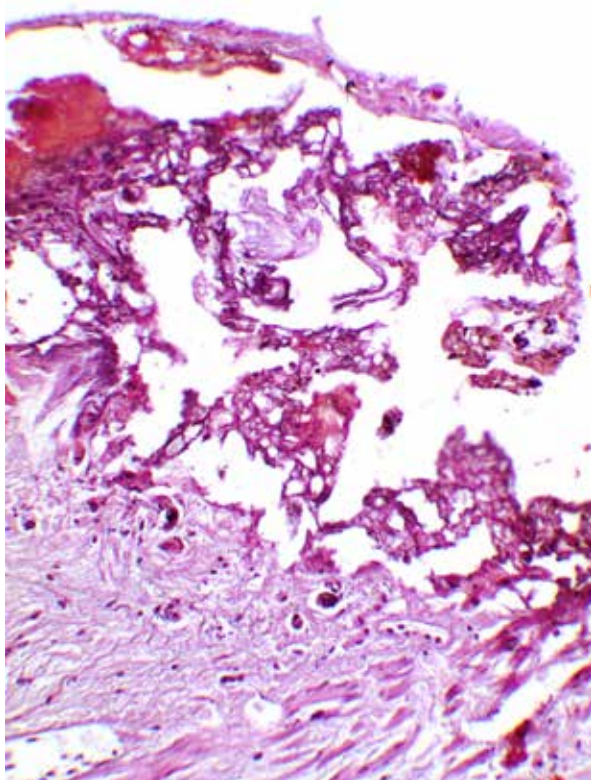


Рис. 2. Край разреза аппаратом высокочастотной электрохирургии «ERBE ICC 200» — сохранение структуры ткани с образованием по краю разреза тонкого слоя коагуляционного некроза. Окраска гематоксилином и эозином. Ув. $\times 100$.

ного некроза, чем во второй группе, средняя толщина которого равнялась $0,254 \pm 0,18$ мм (рис. 3).

В четвертой исследуемой группе с применением аппарата высокочастотной электрохирургии «KLS Martin» наблюдалось сохранение тканевой структуры с образованием по краю разреза ещё тоньшего слоя коагуляционного

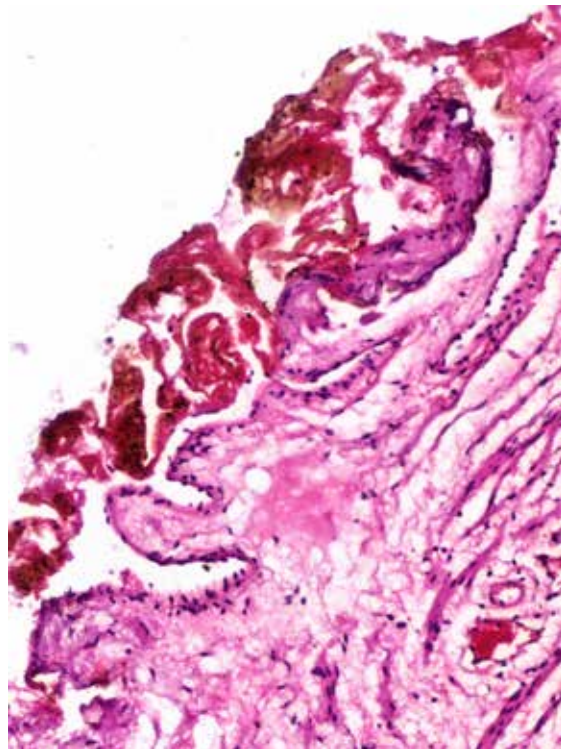


Рис. 3. Край разреза аппаратом высокочастотной электрохирургии «ЭФА» — сохранение структуры ткани с образованием по краю разреза тонкого слоя коагуляционного некроза. Окраска гематоксилином и эозином. Ув. $\times 100$.

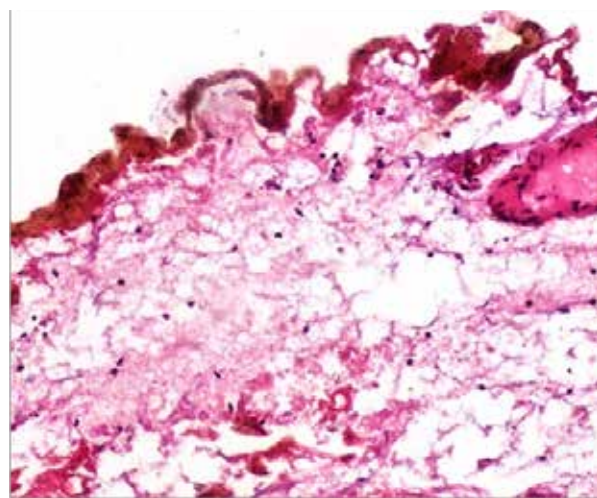


Рис. 4. Край разреза высокочастотным электрохирургическим аппаратом «KLS Martin» — сохранение тканевой структуры с образованием по краю разреза тонкого слоя коагуляционного некроза. Окраска гематоксилином и эозином. Ув. $\times 100$.

некроза, чем в третьей группе, который составлял $0,193 \pm 0,14$ мм (рис. 4).

При использовании хирургического металлического скальпеля у пациентов контрольной группы наблюдалась механическая травматизация и обширные кровоизлияния в краях операционной раны, что в последующем может препятствовать их заживлению первичным на-

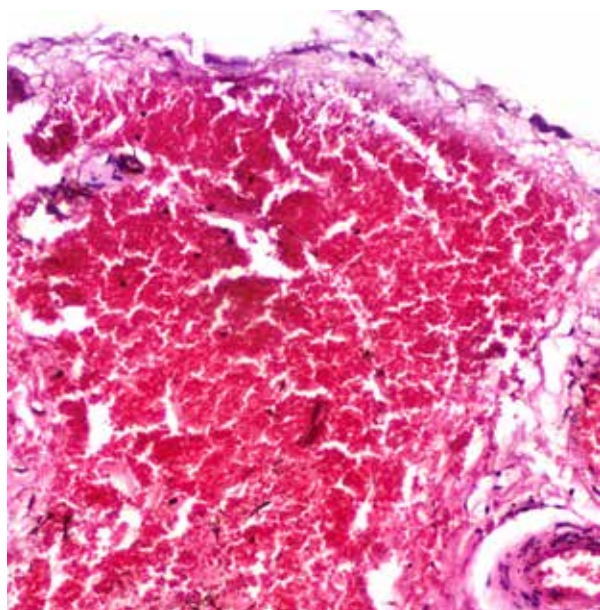
тяжением, приводя к возникновению рубцовых изменений (рис. 5).

Обсуждение

Применение аппарата радиоволновой хирургии “Surgtron” и высокочастотного электрохирургического аппарата “KLS Martin” для лечения больных с сочетанной патологией анального канала и прямой кишки приводило к уменьшению длительности оперативных вмешательств в 2-3 раза по сравнению с контрольной группой (15 ± 5 мин), а применение высокочастотных электрохирургических аппаратов «ЭФА» и “ERBE ICC 200” уменьшало длительность операций в 1,5-2 раза по сравнению с контрольной группой (25 ± 5 мин и 20 ± 5 мин соответственно).

Использование аппарата радиоволновой хирургии “Surgtron” и высокочастотных электрохирургических аппаратов “ERBE ICC 200”, “ЭФА” и “KLS Martin” для лечения больных с сочетанной патологией анального канала и прямой кишки способствует уменьшению в 2-2,5 раза объема кровопотери во время операции во всех четырех исследуемых группах по сравнению с контрольной группой. Кроме того, применение этих современных технологий не сопровождалось послеоперационными кровотечениями, что является большим преимуществом по сравнению с результатами использования таких технологий, как аппарат “LigaSure” и ультразвуковой скальпель, согласно данным ряда авторов [5, 6, 8].

Рис. 5. Край раны после использования металлического скальпеля: обширные кровоизлияния. Окраска гематоксилином-эозином. Ув. $\times 100$.



Применение аппарата радиоволновой хирургии “Surgtron” и высокочастотного электрохирургического аппарата “KLS Martin” для лечения больных с сочетанной патологией анального канала и прямой кишки сопровождалось образованием наиболее тонкого слоя коагуляционного некроза в тканях, минимальная глубина которого составляла 0,037-0,053 мм, а максимальная – 0,297-0,333 мм; а использование высокочастотных электрохирургических аппаратов “ЭФА” и “ERBE ICC 200” для лечения больных с сочетанной патологией анального канала и прямой кишки сопровождалось образованием менее тонкого слоя коагуляционного некроза в тканях, минимальная глубина которого составляла 0,074-0,113 мм, а максимальная – 0,434-0,453 мм. Однако даже такая наибольшая глубина коагуляционного некроза тканей является значительно меньшей по сравнению с глубиной термального воздействия на ткани, которая составляет, по данным ряда авторов, от 1,5 мм при применении аппарата “LigaSure” до 4,2 мм при применении лазерных технологий в лечении аноректальной патологии [6, 10].

Применение хирургического металлического скальпеля в лечении сочетанной аноректальной патологии сопровождалось образованием обширных кровоизлияний в тканях, что обуславливало их более выраженную травматизацию, и соответственно, наибольшую интраоперационную кровопотерю и длительность операции.

Применение аппарата радиоволновой хирургии “Surgtron” для лечения больных с сочетанной патологией анального канала и прямой кишки сопровождалось образованием самого тонкого слоя коагуляционного некроза в тканях, глубиной от 0,037 мм до 0,297 мм, вследствие чего у пациентов первой исследуемой группы в первые сутки после операции болевой синдром был наименьшим, составляя $1,7 \pm 0,9$ балла, что соответствовало наиболее слабой боли по шкале VAS, и им было необходимо для обезболивания всего 2 ± 1 мл 2% раствора промедола.

Применение аппарата высокочастотной электрохирургии “KLS Martin” для лечения больных с сочетанной патологией анального канала и прямой кишки сопровождалось образованием тонкого слоя коагуляционного некроза в тканях, глубиной от 0,054 мм до 0,334 мм, вследствие чего у пациентов четвертой исследуемой группы в первые сутки после операции болевой синдром не был интенсивным, составляя $1,9 \pm 1,0$ балла, что соответствовало слабой боли по шкале VAS, и им было необходимо для обезболивания также всего 2 ± 1 мл 2% раствора промедола.

Использование аппарата высокочастотной электрохирургии «ЭФА» для лечения больных с сочетанной патологией анального канала и прямой кишки сопровождалось образованием более глубокого слоя коагуляционного некроза в тканях, глубиной от 0,074 мм до 0,434 мм, вследствие чего у пациентов третьей исследуемой группы в первые сутки после операции болевой синдром был несколько более выраженным, составляя $2,4 \pm 0,9$ балла, что соответствовало слабой боли по шкале VAS, и им было необходимо для обезболивания также 2 ± 1 мл 2% раствора промедола.

Использование аппарата высокочастотной электрохирургии «ERBE ICC 200» для лечения больных с сочетанной патологией анального канала и прямой кишки сопровождалось образованием наиболее глубокого слоя коагуляционного некроза в тканях, глубиной от 0,113 мм до 0,453 мм, вследствие чего у пациентов второй исследуемой группы в первые сутки после операции болевой синдром был наиболее выраженным, составляя $2,8 \pm 1,1$ балла и находясь на границе между слабой и умеренной болью по шкале VAS, и им было необходимо для обезболивания 3 ± 1 мл 2% раствора промедола.

Механическая травматизация тканей с возникновением в них обширных кровоизлияний при применении хирургического металлического скальпеля у пациентов контрольной группы сопровождалась возникновением умеренного болевого синдрома по шкале VAS на первые сутки после операции, который составлял $4,1 \pm 1,5$ балла, и пациентам контрольной группы было необходимо для обезболивания наибольшее количество 2% раствора промедола, которое составляло 4 ± 1 мл.

Однако интенсивность болевого синдрома в исследуемых и контрольной группах была значительно меньше, чем показатели болевого синдрома в исследованиях других авторов, которые составляли от $6,7 \pm 1,8$ до $8,4 \pm 1,2$ балла [2].

Благодаря минимальному и незначительному влиянию на ткани во время применения высокочастотных электрохирургических аппаратов «KLS Martin», «ЭФА» и «ERBE ICC 200», как и аппарата радиоволновой хирургии «Surgitron», ни у одного из пациентов четырех исследуемых групп не было обнаружено ни рубцовых стриктур анального канала, ни рубцовых деформаций параректальной области в отдаленном периоде наблюдения, который составлял от 2 до 5 лет, что способствовало косметичности комбинированных операций и обуславливало более быструю реабилитацию пациентов исследуемых групп, в то время как в контрольной группе у 2 (1,8%) пациентов было

обнаружено формирование рубцовой стриктуры анального канала, что требовало консервативных (у 1 пациента) и оперативных (у 1 пациента) мероприятий по их ликвидации.

Выводы

1. Использование аппарата радиоволновой хирургии «Surgitron» и высокочастотных электрохирургических аппаратов «ERBE ICC 200», «ЭФА» и «KLS Martin» для лечения больных с сочетанной патологией анального канала и прямой кишки способствует сокращению длительности операции в 1,5-3 раза, уменьшает объем интраоперационной кровопотери в 2-2,5 раза и в 1,5-3 раза уменьшает интенсивность болевого синдрома в послеоперационном периоде, а также сокращает в 2 раза сроки стационарного лечения пациентов, обуславливая их более быструю медико-социальную реабилитацию.

2. Применение современных аппаратов радиоволновой хирургии и высокочастотной электрохирургии является приоритетным по сравнению с использованием хирургического металлического скальпеля, так как, благодаря формированию тонкого слоя коагуляционного некроза, способствует формированию нежного эластичного рубца, предотвращая угрозу возникновения рубцовых стриктур анального канала в послеоперационном периоде.

Финансирование

Работа является фрагментом плановой научной работы кафедры хирургии №1 Национального медицинского университета имени О.О. Богомольца «Разработка и внедрение современных технологий в хирургии органов брюшной полости, передней брюшной стенки и промежности». Государственный регистрационный номер 0115U000014.

Конфликт интересов

Авторы заявляют, что конфликт интересов отсутствует.

Этические аспекты.

Одобрение комитета по этике

Исследование одобрено этическим комитетом Хмельницкой областной клинической больницы.

ЛИТЕРАТУРА

1. Bach NH 4th, Wang N, Eberhardt JM. Common anorectal disorders for the intensive care physician. *J*

- Intensive Care Med.* 2014 Nov-Dec;29(6):334-41. doi: 10.1177/0885066613485347
2. Борота АВ, Кухто АП, Базиян-Кухто НК, Борота АА. Сравнительный анализ хирургического лечения сочетанной неопухолевой патологии анального канала и прямой кишки. *Новообразование (Neoplasm)*. 2018;10(1):18-22. doi: 10.26435/neoplasm.v10i1.242
 3. Райымбеков ОР, Жолболдуев ЖМ, Айдаров УА. Современные взгляды на диагностику и лечение параректального свища в сочетании с хроническим геморроем. *Колопроктология*. 2017;(3s Прил):37-38. https://www.ruproctology.com/jour/article/view/1360?locale=ru_RU.
 4. Wald A, Bharucha AE, Cosman BC, Whitehead WE. ACG clinical guideline: management of benign anorectal disorders. *Am J Gastroenterol*. 2014 Aug;109(8):1141-57; (Quiz) 1058. doi: 10.1038/ajg.2014.190
 5. Rivadeneira DE, Steele SR, Ternent C, Chalasani S, Buie WD, Rafferty JL; Standards Practice Task Force of The American Society of Colon and Rectal Surgeons. Practice parameters for the management of hemorrhoids (revised 2010). *Dis Colon Rectum*. 2011 Sep;54(9):1059-64. doi: 10.1097/DCR.0b013e318225513d
 6. Xu L, Chen H, Lin G, Ge Q. Ligasure versus Ferguson hemorrhoidectomy in the treatment of hemorrhoids: a meta-analysis of randomized control trials. *Surg Laparosc Endosc Percutan Tech*. 2015 Apr;25(2):106-10. doi: 10.1097/SLE.0000000000000136
 7. Lohsiriwat V. Treatment of hemorrhoids: A coloproctologist's view. *World J Gastroenterol*. 2015 Aug 21;21(31):9245-52. doi: 10.3748/wjg.v21.i31.9245
 8. Lohsiriwat V. Anorectal emergencies. *World J Gastroenterol*. 2016 Jul 14;22(26):5867-78. doi: 10.3748/wjg.v22.i26.5867
 9. Esfahani MN, Madani G, Madhkhan S. A novel method of anal fissure laser surgery: a pilot study. *Lasers Med Sci*. 2015 Aug;30(6):1711-17. doi: 10.1007/s10103-015-1771-0
 10. Schornagel IL, Witvliet M, Engel AF. Five-year results of fissurectomy for chronic anal fissure: low recurrence rate and minimal effect on continence. *Colorectal Dis*. 2012 Aug;14(8):997-1000. doi: 10.1111/j.1463-1318.2011.02840.x

Адрес для корреспонденции

29000, Украина, г. Хмельницкий,
ул. Пилотская, д. 1,
Винницкий национальный медицинский
университет им. Н.И.Пирогова,
кафедра хирургии факультета
последипломного образования,
Хмельницкая областная больница,
тел. моб.: +38 097-235-96-85,
e-mail: v.balytskyu@ukr.net,
Балицкий Виталий Викторович

Сведения об авторах

Балицкий Виталий Викторович, к.м.н., доцент кафедры хирургии факультета последипломного образования, Винницкий национальный медицинский университет им. Н.И. Пирогова, заведующий отделением проктологии, Хмельницкая областная больница, г. Хмельницкий, Украина.

REFERENCES

1. Bach NH 4th, Wang N, Eberhardt JM. Common anorectal disorders for the intensive care physician. *J Intensive Care Med.* 2014 Nov-Dec;29(6):334-41. doi: 10.1177/0885066613485347
2. Borota AV, Kukhto AP, Baziiian-Kukhto NK, Borota AA. Comparative analysis of surgical treatment of the combined non-tumor anorectal pathology. *Novoobrazovanie (Neoplasm)*. 2018;10(1):18-22. doi: 10.26435/neoplasm.v10i1.242 (In Russ.)
3. Raiymbekov OR, Zholbolduev ZhM, Aidarov UA. Sovremennye vzgliady na diagnostiku i lechenie pararektal'nogo svishcha v sochetanii s khronicheskim gemorroem. *Koloproktologiya*. 2017;(3s Pril):37-38. https://www.ruproctology.com/jour/article/view/1360?locale=ru_RU In Russ.)
4. Wald A, Bharucha AE, Cosman BC, Whitehead WE. ACG clinical guideline: management of benign anorectal disorders. *Am J Gastroenterol*. 2014 Aug;109(8):1141-57; (Quiz) 1058. doi: 10.1038/ajg.2014.190
5. Rivadeneira DE, Steele SR, Ternent C, Chalasani S, Buie WD, Rafferty JL; Standards Practice Task Force of The American Society of Colon and Rectal Surgeons. Practice parameters for the management of hemorrhoids (revised 2010). *Dis Colon Rectum*. 2011 Sep;54(9):1059-64. doi: 10.1097/DCR.0b013e318225513d
6. Xu L, Chen H, Lin G, Ge Q. Ligasure versus Ferguson hemorrhoidectomy in the treatment of hemorrhoids: a meta-analysis of randomized control trials. *Surg Laparosc Endosc Percutan Tech*. 2015 Apr;25(2):106-10. doi: 10.1097/SLE.0000000000000136
7. Lohsiriwat V. Treatment of hemorrhoids: A coloproctologist's view. *World J Gastroenterol*. 2015 Aug 21;21(31):9245-52. doi: 10.3748/wjg.v21.i31.9245
8. Lohsiriwat V. Anorectal emergencies. *World J Gastroenterol*. 2016 Jul 14;22(26):5867-78. doi: 10.3748/wjg.v22.i26.5867
9. Esfahani MN, Madani G, Madhkhan S. A novel method of anal fissure laser surgery: a pilot study. *Lasers Med Sci*. 2015 Aug;30(6):1711-17. doi: 10.1007/s10103-015-1771-0
10. Schornagel IL, Witvliet M, Engel AF. Five-year results of fissurectomy for chronic anal fissure: low recurrence rate and minimal effect on continence. *Colorectal Dis*. 2012 Aug;14(8):997-1000. doi: 10.1111/j.1463-1318.2011.02840.x

Address for correspondence

29000, Ukraine, Khmelnytsky,
Pilotskaya Str., 1 N.I. Pirogov Vinnitsa National
Medical University, the Surgery
Department of the Postgraduate Training Faculty,
Khmelnytsky Regional Hospital
tel. mobile +38 097-235-96-85.
e-mail: v.balytskyu@ukr.net
Balytskyy Vitaly V.

Information about the authors

Balytskyy Vitaly V., PhD, Associate Professor of the Surgery Department of the Postgraduate Training Faculty, N.I. Pirogov Vinnitsa National Medical University, Khmelnytsky regional hospital, Khmelnytsky, Ukraine.
<http://orcid.org/0000-0003-1076-5237>

<http://orcid.org/0000-0003-1076-5237>

Захараш Михаил Петрович, д.м.н., член-корреспондент НАМН Украины, профессор кафедры хирургии № 1, Национальный медицинский университет им. А.А. Богомольца, г. Киев, Украина.

<http://orcid.org/0000-0003-4005-5172>

Курык Елена Георгиевна, д.м.н., профессор кафедры патологической анатомии № 1, Национальный медицинский университет им. А.А.Богомольца, г. Киев, Украина.

<https://orcid.org/0000-0003-3093-4325>

Захараш Юрий Михайлович, д.м.н., профессор кафедры хирургии № 1, Национальный медицинский университет им. А.А.Богомольца, г. Киев, Украина.

<https://orcid.org/0000-0003-3093-4325>

Информация о статье

Поступила 28 апреля 2020 г.

Принята в печать 19 июля 2021 г.

Доступна на сайте 1 сентября 2021 г.

Zakharash Mikhail P., MD, Corresponding member of NAMS of Ukraine, Professor of the Surgery Department No1, A.A. Bogomolets National Medical University, Kiev, Ukraine.

<http://orcid.org/0000-0003-4005-5172>

Kuryk Elena G., MD, Professor of the Department of Pathologic Anatomy No1, A.A. Bogomolets National Medical University, Kiev, Ukraine.

<https://orcid.org/0000-0003-3093-4325>

Zakharash Yury M., MD, Professor of the Surgery Department No1, A.A. Bogomolets National Medical University, Kiev, Ukraine.

<https://orcid.org/0000-0003-3093-4325>

Article history

Arrived: 28 April 2020

Accepted for publication: 19 July 2021

Available online: 1 September 2021