

PECULIARITIES OF USING ORTHODONTIC ACTIVATORS FOR DISTAL BITE AND APPLICATION OF RETENTION APPARATUS TO RETAIN RESULTS

Flis P.S.

Omelchuk M.A.

Rashchenko N.V.

Tsyzh A.V.

*Bogomolets National Medical University, Kyiv, Ukraine
opos.nmu@gmail.com*

Relevance. Distal occlusion is accompanied by certain morphological, functional and aesthetic changes, in which there are disorders of external respiration, speech disorders, dysfunction of chewing and swallowing. Today the problem of treatment of occlusion anomalies is not completely solved. The presence of errors and complications in the treatment of distal occlusion, the presence of recurrence of the disease in the form of a double occlusion, which necessitates repeated, and often unsuccessful treatment, indicates that the problem is still far from its final solution.

Objective: to investigate the effectiveness of the use of orthodontic activators for the treatment of distal occlusion and retention devices to maintain the results of treatment.

Materials and methods. 126 children aged 9-12 years with distal occlusion are divided into 2 groups. Group I (n=63) – children with distal occlusion and physiological type of respiration; Group II (n=63) – children with distal occlusion and pathological (oral) type of breathing. Conducted clinical, myographic and anthropometric studies. All patients were treated by wearing a removable functional two-jaw orthodontic activator for at least 16 hours a day, with mandatory use during sleep, for 6 months. In addition to this hardware method of treatment, preventive measures were prescribed: myogymnastic and breathing exercises. Correction of orthodontic activator was performed once a month. A control electromyographic study to determine the effectiveness of treatment was performed 3 months after the start of treatment (selectively, in some patients - also in the sixth month of treatment). Nylon floss, to keep the teeth in the achieved position.

Results. The study of the designs of retention devices and comparison of their effectiveness showed that after active orthodontic treatment the most effective retention can be achieved by using a retainer made of flex wire and nylon thread impregnated with liquid photopolymer. The most optimal way to fix the fixed retention apparatus was as follows: complete completion of the active period of treatment; control of fissure-tubercle contact; professional teeth cleaning; conducting X-ray control to identify the position of the roots of the teeth; production of gypsum models and their fixation in the occluder; detection of contact points of the frontal group of teeth; detection of the location of the retainer in the oral cavity; making a retainer indirectly; fixation of the retention apparatus in the oral cavity. Our proposed method of manufacturing and fixing non-removable retainers with the use of nylon thread allows to achieve reliable long-term retention of the achieved positive results after active orthodontic treatment.

Analysis of the study data of children aged 9-12 years with distal occlusion and pathological (oral) type of respiration compared with the control group showed an increase in all measured EMG parameters for the temporalis muscles (in the range of 16-31.1±3.12%) and reduction - for the actual masticatory and circular muscles of the mouth (in the range of 17.0-29.8±3.09% and 16.8-35.9%, respectively). The total deviation of the values of the obtained indicators from the normative ranges from 16.0 to 35.9 ±2.56%. These abnormalities can be seen as a manifestation of the formation of a pathological muscle reaction, accompanied by negative changes in the appearance of the patient.

The design of a removable functionally acting two maxillary orthodontic activator for simultaneous treatment of distal occlusion and dysfunction of masticatory and facial muscles in children with physiological and pathological types of respiration has been developed. It consists of a monoblock and a vestibular plate, monolithically connected to each other.

Conclusions. In patients with distal occlusion, treatment with a removable functional two-jaw orthodontic activator helps to restore myodynamic balance in the dental system, resulting in improved patient facial expression, self-esteem and quality of life. Wearing non-removable retainers with the use of nylon thread allows to achieve reliable long-term retention of the achieved positive results after active orthodontic treatment.

Key words: distal occlusion, retention apparatus, two-jaw orthodontic activator.

Relevance. Bite anomalies are manifested by local and general disorders of the body, reflected in the development of adjacent organs and the entire body as a whole. The distal occlusion is accompanied by certain morphological, functional and aesthetic changes [1], such as: a decrease in the volume of the nasal cavities, impaired

pneumatization of the airway sinuses of the skull and impaired dynamic balance of the muscles of the perioral region and tongue, in which a number of functions of the child suffer, namely, functional impairments external respiration, speech impairment, impaired chewing and swallowing.

Today, through the efforts of many specialists, including Ukrainian ones, certain successes have been achieved in the orthodontic treatment of certain forms of distal occlusion [2, 3]. The number of successfully completed cases of distal occlusion treatment ranges from 30% to 80% [4]. However, the presence of errors and complications in the treatment of distal occlusion, the presence of relapses of the disease in the form of a double bite, which necessitates repeated, and often unsuccessful treatment, indicates that the problem is still far from its final solution. Obviously, there is a need for an integrated approach to the prevention and treatment of distal occlusion, which would include measures aimed at overcoming both the dentofacial anomaly and dysfunctions of the masticatory and facial muscles, since these two pathologies are inherently linked not only in the process of prevention and treatment, but also in the process of human life in general, and therefore need simultaneous action. Forming a correct bite in a child will ensure its healthy development and improve the quality of life in general.

After the end of the active period of treatment, the retention period begins, which is the final stage of orthodontic treatment. Most often in this period, retainers are used, including removable and non-removable.

The retention period can last from several months to several years, or lifelong. The duration of retention after the completion of orthodontic treatment depends on the period of occlusion formation, the use of functional or mechanical treatment methods, the presence of eliminated functional disorders and the achieved treatment results [3]. Each case requires an individual approach, since retention depends on many factors: the age of the patient, the initial clinical situation, the degree of rotation of the subglacial anomaly, the treatment plan (with or without the removal of individual teeth), the timing of the active period of treatment, the neatness of the patient, the design features of the orthodontic apparatus, creation of functional occlusion upon completion of treatment, the presence of bad habits.

A non-removable retainer is fixed to the dental composite material to the inner surface of the teeth, usually canine to canine. At the same time, the design, as a rule, is inconspicuous, durable, comfortable, the patient quickly gets used to it. There are many other designs, but there are no clear guidelines for their use.

Given the variety of clinical forms and manifestations of distal occlusion, not the last place among the problematic issues of dentoalveolar anomalies is its diagnosis, which is based on the etiological factor of the occurrence of distal occlusion. To correctly diagnose occlusion anomalies, orthodontists have adopted a problem-oriented approach developed in medicine that allows them to view the patient as a whole. With this approach, each factor is assessed that may be part of the etiology of the anomaly, may affect it directly or the results of its treatment. After all, the dentoalveolar

apparatus functions due to the complex interaction of teeth, periodontium and jaws, masticatory and facial muscles, muscles of the tongue, temporomandibular joint and ligamentous apparatus, vascular and nervous system [5, 6].

Among a number of factors that cause the formation of distal occlusion is heredity. A survey of 1,609 Finnish children showed a high incidence of hereditary anomalies of the dental apparatus and confirmed the widespread view that hereditary factors determine the development of jaws and occlusion, while external factors have only a modifying effect. It is believed that 17-21% of anomalies of the dental apparatus, including occlusion, are genetically determined by hereditary factors, the rest - acquired as a result of adverse environmental factors. Based on the use of clinical and genealogical method, pedigrees and segregation analysis of families of probands with dental anomalies, the vertical distribution of prognostic occlusion in both sexes was revealed. Prognathic occlusion has an autosomal dominant and multifactorial type of inheritance. The influence of blood marriages on the structure of the pathology of the dental apparatus, which in prognathic occlusion is manifested in 36.6%. The population and intrafamilial (excluding inbreeding) frequencies of prognostic occlusion are, respectively, 10% and 15%. And the intrafamilial inbreeding rate in families with occlusal anomalies is 8.25 times higher than its average population values. This type of information makes it possible to conduct qualified medical and genetic counseling, as a result of which patients or their relatives receive information about the inheritance of the pathology, the likelihood of its development and ways to prevent it. There are data on the autosomal dominant type of inheritance of diastema, trem, crowding of teeth, anomalies in the position of individual teeth, anomalies in the number of teeth. Prognathia has a multifactorial and autosomal dominant type of inheritance, deep bite - multifactorial. It is considered necessary to consult children with occlusal abnormalities in a geneticist [7].

There is a reliable relationship between the frequency of dental anomalies and nasal breathing disorders. Thus, dental anomalies in children with pathology of the nasal cavity and pharynx are 2.2 times more common ($84.7 \pm 2.7\%$) than in children without ENT diseases ($38.7 \pm 1.9\%$; $p < 0.001$). There is a reliable direct link between difficult nasal breathing and narrowing of dental arches, dysto-, mesio- and dysocclusion. Respiratory dysfunction is one of the reasons for unsuccessful treatment and recurrence of occlusal abnormalities.

Distal occlusion has the highest recurrence rate: from 60% in cases with tooth extraction, and 75-100% of recurrence - in clinical situations without tooth extraction [8]. Recurrence after orthodontic treatment is due to the peculiarities of occlusal relationships, genetically determined mismatch in the size and shape of the teeth of the upper and lower jaws, continued growth of the

jaws, myofunctional mismatch due to redistribution of masticatory muscle tone after orthodontic exercise.

Objective: to investigate the effectiveness of the use of orthodontic activators for the treatment of distal occlusion and retention devices to maintain the results of treatment.

MATERIALS AND METHODS

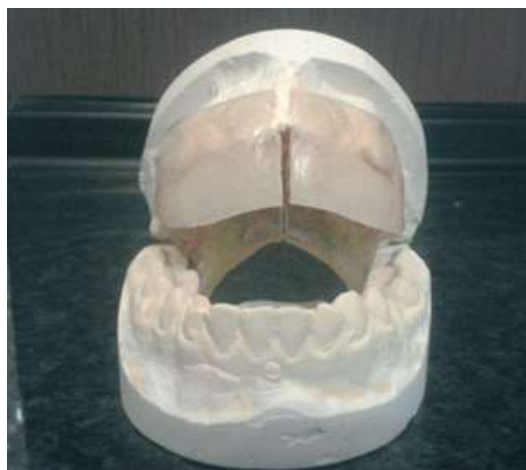Patients were treated with our patented removable functional double-jaw orthodontic activator (utility model patent № 59838, registered in the State Register of Utility Patents of Ukraine on 25.05.2011). The aim of the proposed utility model is to create a multifunctional, easy to manufacture and use removable functional two-jaw orthodontic activator for effective simultaneous treatment of distal occlusion, regulation of masticatory and facial muscles and restoration (improvement) of nasal breathing. This goal is achieved by creating a removable functional two-jaw orthodontic activator containing a plastic candy bar with a bed for teeth. In this case, according to the utility model, the activator additionally contains a vestibular plate, monolithically connected to a plastic candy bar (Fig. 1, Fig. 2).

After clinical, myographic and anthropometric studies of patients with distal occlusion and physiological type of respiration (group I, n=63) and patients with distal occlusion and pathological type of respiration (group II, n=63), they were prescribed orthodontic treatment by our patented orthodontic activator. In addition to the instrumental method of treatment, preventive measures were prescribed, namely: myogymnastic and breathing exercises.

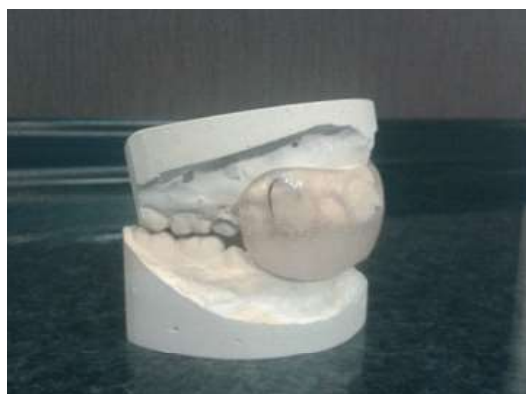The orthodontic activator was made individually for each patient in the dental laboratory. During the manufacture, the individual characteristics of each patient were taken into account. Taking into account these features, certain additional elements of the activator were used. Patients were instructed on the rules of wearing the activator, compliance with oral hygiene. It was mandatory to wear the activator for at least 16 hours



a



b



c



d

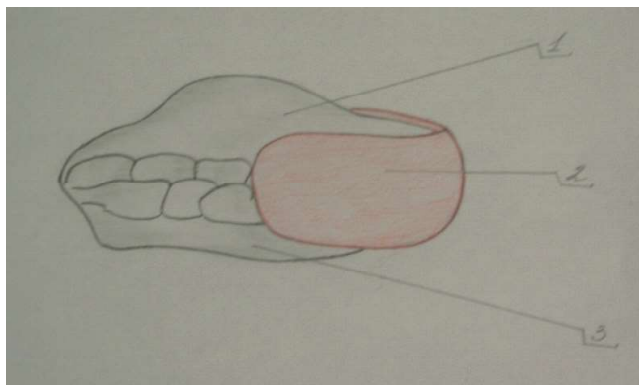


Fig.1. Scheme of removable functionally operating two-jaw orthodontic activator: 1 – plastic monoblock; 2 – vestibular plate, monolithically connected to the monoblock; 3 – bed for teeth.

Fig. 2. Removable functionally acting double-slotted orthodontic activator: a - bottom view, b - front view, c - side view with closed teeth, d - front view with closed teeth

a day with the obligatory use during sleep. Correction of orthodontic activator was performed once a month. A control electromyographic study to determine the effectiveness of treatment in the I and II clinical groups was performed 3 months after the start of treatment, which corresponds to the optimal time of transformation of the usual myotatic reflex. Selectively, some patients were also monitored at the sixth month of treatment.

These features are the essence of a useful model and ensure the achievement of the technical result – the regulation of masticatory and facial muscles, restoration (improvement) of nasal breathing, as well as treatment of distal occlusion. The causal relationship between the essential features of the utility model and the technical result is that the vestibular plate, monolithically connected to the plastic candy bar, when closing the lips causes muscle tension that closes the mouth, which increases and regulates their tone, as well as prevents the passage of air through the mouth, which, in turn, leads to the regulation of nasal breathing.

RESULTS AND DISCUSSION

Analysis of the data obtained indicates the presence of a clear tendency to improve not only the pathology of the occlusion within the position of the teeth and jaws, but also about significant positive changes in the tone of the masticatory and facial muscles, which lead to an improvement in the function of breathing and swallowing, which is a priority in our study. Particular attention should be paid to improving the function of the circular muscle of the mouth, because it is this anatomical formation that affects the closure of the lips, which, in turn, directly proportionally affects the type of breathing and the patient's appearance and is fundamental in our study.

Orthodontic treatment in general, and in particular, the treatment with the orthodontic activator proposed by us, helps to restore myodynamic balance in the dentoalveolar system, as a result of which the patient's facial expression changes for the better and, as a result, the patient's self-esteem improves, and his quality of life improves. Children become more organized, they do better in school, orthodontic treatment provides a psychotherapeutic effect and, therefore, has social significance [9].

Timely and correct implementation of preventive measures contributes to the acceleration of orthodontic

treatment, reduces the likelihood of recurrence of the disease, has a positive effect on the formation and vital activity of the human body as a whole, and in certain periods of the formation of the dentition can contribute to self-elimination of individual anomalies of the dentition.

This goal is achieved by using a removable, functionally acting two jaw orthodontic activator, contains a plastic monoblock with a bed for teeth. Moreover, according to the invention, the activator additionally contains a vestibular plate monolithically connected to a plastic monoblock. The listed features constitute the essence of the useful model and ensure the achievement of the technical result - regulation of the function of the masticatory and facial muscles, restoration (improvement) of the function of nasal breathing, as well as the treatment of distal occlusion.

The vestibular plate, monolithically connected to a plastic monoblock, when the lips are closed, causes tension of the muscles that close the mouth opening, the latter leads to an increase and regulation of their tone, and also makes it impossible for air to pass through the mouth, which, in turn, leads to the regulation of the function of nasal breathing ... The restoration of the reduced and uneven electromyographic parameters of the circular muscle of the mouth was observed by us already 3 months after the start of treatment (Tables 1, 2), confirming the necessity and expediency of the equipment developed and used by us.

The use of a functional apparatus of the activator-bionator type for the maintenance of not only teeth, but also occlusion. At the end of the active period of treatment, the patient should have no sagittal fissure, therefore, the constructive bite for the functional apparatus is established without presenting the lower jaw forward - this is necessary to prevent the recurrence of class II anomalies. Difficulties can arise as a result of inconsistent wearing of a functional device, usually at night, therefore, special design day retainers are required to control the position of the teeth in the first months. A patient with a severe growth problem also needs an additional retainer. Conventional maxillary and mandibular retainers should be correctly used for patients in whom further growth may not cause a relapse; subsequently, these retainers will be replaced with a functional night-wearing apparatus, unless, of course, a tendency towards relapse has not been observed after a few months.

Table 1

EMG parameters of muscles in patients with distal occlusion and normal breathing and clinical group I - 3 months after the start of treatment

Muscles DMS	Ta, s	Tc, s	k	Ampmax, mV	Ampmean, mV	Teamax	Teamean
m.masseterdex.	0,3064	0,247	1,240	0,347	0,315	312,256	253,860
m.massetersin.	0,3059	0,247	1,238	0,349	0,314	304,020	252,664
m.temporalisdex	0,3302	0,252	1,310	0,608	0,548	316,386	286,235
m.temporalesin	0,3343	0,254	1,314	0,614	0,544	312,894	285,054
m.orbicularisoris	0,3055	0,245	1,248	0,463	0,420	259,484	221,368

Notes: EMG – electromyography; DMS – dental-maxillary system.

EMG parameters of muscle muscles of patients with distal occlusion and pathological type of respiration of clinical group II - 3 months after the start of treatment

Muscles DMS	Ta, s	Tc, s	k	Ampmax, mV	Ampmean, mV	Teamax	Teamean
m.masseterdex.	0,271	0,222	1,224	0,316	0,294	270,319	213,261
m.massetersin.	0,272	0,220	1,237	0,314	0,286	276,484	222,039
m.temporalisdex.	0,359	0,274	1,311	0,638	0,581	344,922	310,005
m.temporalesin.	0,368	0,279	1,318	0,646	0,592	335,969	314,115
m.orbicularisoris.	0,263	0,213	1,232	0,419	0,360	224,674	198,710

Notes: EMG – electromyography; DMS – dental-maxillary system.

We have proposed a non-removable retention device [10] to reduce the risk of possible complications during its use, by improving the existing non-removable retainer. This was achieved by using a nylon thread to keep the teeth in the achieved position, maintaining a high level of oral hygiene regardless of the duration of treatment, and also developed indications for the use of this device after the final stage of active orthodontic treatment.

The advantage of our proposed fixed retention orthodontic appliance is that the nylon thread is fixed at 14,13,12,11,21,22,23,24 on the upper and lower jaw using a low viscosity photopolymer composite material.

Nylon thread is a synthetic material, does not dissolve, 1.0 mm in diameter. It is characterized by high wear resistance and mechanical strength, resistance to most solvents.

Capron is soft, has a high tensile strength, is resistant to abrasion, is very flexible, with a smooth surface, and is also physiologically harmless, that is, indifferent.

CONCLUSIONS

In patients with distal occlusion, treatment with a removable functional two-jaw orthodontic activator helps to restore myodynamic balance in the dental system, resulting in improved patient facial expression, self-esteem and quality of life. Wearing non-removable retainers with the use of nylon thread allows to achieve reliable long-term retention of the achieved positive results after active orthodontic treatment.

Конфлікт інтересів: відсутній /

Conflicts of interest: authors have no conflict of interest to declare.

Надійшла до редакції / Received: 28.04.2020

Прийнято до друку / Accepted: 29.06.2020

REFERENCES

1. Khudonogova E.Ya. [Treatment of distal occlusion in patients with disorders of the musculoskeletal system] [dissertation – 14.00.21]. St. Petersburg, 2006. [in Russian]
2. Denga OV, Rajab M., Mirchuk B.N. [Prevention of concomitant complications in the treatment of dentoalveolar anomalies in children with fixed orthodontic appliances] // News of Stomatology. 2004; 2: 63-7. [in Russian]
3. McLaughlin R., Bennett D., Trevisy X. Systematized mechanics of orthodontic treatment / translation from English. Flis P.S. editor. Lviv: GalDent, 2005: 324 p. [in Russian]
4. Garbatsevich D.V. Treatment of distal mixed occlusion with standard and individually made functional devices [dissertation – 14.00.21]. Minsk, 2009. [in Russian] file:///C:/Users/%D0%A2%D0%B0%D1%82%D1%8C%D1%8F%D0%BD%D0%B0%20%D0%98%D0%B2%D0%B0%D0%BD%D0%BE%D0%B2%D0%BD%D0%B0/Downloads/201302281259214939.pdf
5. Mirza A.I. Diagnostics and treatment of pain syndrome of dysfunction of the temporomandibular joint [dissertation – 14.00.22]. Kyiv, 2002: 304 p. [in Russian]
6. Mitke P.P. Errors, relapses, retention, headache in orthodontics // Orthodontics. 2004; 1 (25): 26-9. [in Russian] <http://www.fesmu.ru/elib/Article.aspx?id=109580>
7. Khoroshilkina F.Ya. Modern analysis of classifications of dento-maxillofacial anomalies, planning complex treatment and predicting its results // Dentistry for all. 2004; 4: 36. [in Russian] https://e-stomatology.ru/prensa/periodika/st_d_f/4_2004/
8. Dubova OM Optimization of the results of orthodontic treatment in adult patients with distal occlusion [dissertation – 14.00.21]. Perm, 2008: 106 p. [in Russian] <https://www.dissercat.com/content/optimizatsiya-rezultatov-ortodonticheskogo-lecheniya-vzroslykh-patsientov-s-distalnoi-okklyu>
9. Flis P.S., Kasyanenko D.M. The need to eliminate etiological factors in the treatment of distal occlusion through interaction with doctors of related specialties // Modern dentistry. 2014; 1: 30-3. [in Russian] <https://cyberleninka.ru/article/n/neobhodimost-ustraneniya-etilogicheskikh-faktorov-pri-lechenii-distalnogo-prikusa-putem-vzaimodeystviya-s-vrachami-smezhnyh/viewer>
10. Abdullah Annan, Flis P.S. Retention method. Ukraine patent UA 69560. 2012 Apr 25. [in Ukraine]

ОСОБЛИВОСТІ ВИКОРИСТАННЯ ОРТОДОНТИЧНИХ АКТИВАТОРІВ ДЛЯ ДИСТАЛЬНОГО ПРИКУСУ ТА ЗАСТОСУВАННЯ РЕТЕНЦІЙНИХ АПАРАТІВ ДЛЯ УТРИМАННЯ РЕЗУЛЬТАТІВ ЛІКУВАННЯ

Флис П.С., Омельчук М.А., Ращенко Н.В., Циж А.В.

*Національний медичний університет імені О.О. Богомольця, Київ, Україна
opos.ntu@gmail.com*

Актуальність. Дистальний прикус супроводжується певними морфологічними, функціональними та естетичними змінами, при яких спостерігаються порушення функції зовнішнього дихання, порушення мовлення, порушення функцій жування та ковтання. Сьогодні не до кінця вирішена проблема лікування аномалій прикусу. Наявність помилок і ускладнень при лікуванні дистального прикусу, наявність рецидивів захворювання у вигляді подвійного прикусу, що викликає необхідність повторного, а нерідко і безуспішного лікування, свідчить, що проблема ще далека від свого остаточного вирішення.

Ціль: дослідити ефективність застосування ортодонтичних активаторів для лікування дистального прикусу та ретенційних апаратів для утримання результатів лікування.

Матеріали та методи. 126 дітей віком 9-12 років з дистальним прикусом поділені на 2 групи. I група (n=63) – діти з дистальним прикусом та фізіологічним типом дихання; II група (n=63) – діти з дистальним прикусом та патологічним (ротовим) типом дихання. Проводили клінічні, міографічні та антропометричні дослідження. Всі пацієнти проходили лікування шляхом носіння знімного функціонально діючого двощелепового ортодонтичного активатора менше 16 годин на добу, з обов'язковим застосуванням під час сну, протягом 6 місяців. Додатково до цього апаратного методу лікування були призначені профілактичні заходи: міогімнастичні та дихальні вправи. Корекція ортодонтичного активатора проводилась один раз на місяць. Контрольне електроміографічне дослідження для визначення ефективності лікування проводилось через 3 місяці після початку лікування (вибірково, у деяких пацієнтів – також на шостому місяці лікування). По закінченні активного періоду лікування, для зменшення ризику розвитку можливих ускладнень, нами запропоновано удосконалений незнімний ретенційний апарат, із застосуванням капронової нитки, для утримання зубів в досягнутому положенні.

Результати. Вивчення конструкцій ретенційних апаратів та порівняння їх ефективності показало, що після проведеного активного ортодонтичного лікування найбільш ефективною ретенцією можна досягти, застосовуючи ретейнер з дроту флекс та з капронової нитки, просоченої рідким фотополімером. Найбільш оптимальний спосіб фіксації незнімного ретенційного апарату полягав у наступному: повне завершення активного періоду лікування; проведення контролю фісурно-бугоркового контакту; професійне чищення зубів; проведення рентген-контролю для виявлення положення коренів зубів; виготовлення гіпсових моделей та фіксація їх в оклюдаторі; виявлення точок контакту фронтальної групи зубів; виявлення місця розташування ретейнера в ротовій порожнині; виготовлення ретейнера непрямим способом; фіксація ретенційного апарату в ротовій порожнині. Запропонований нами спосіб виготовлення і фіксації незнімних ретейнерів із застосуванням капронової нитки дозволяє домогтися надійної довгострокової ретенції досягнутих позитивних результатів після активного ортодонтичного лікування.

Аналіз даних дослідження дітей віком 9-12 років з дистальним прикусом та патологічним (ротовим) типом дихання порівняно з контрольною групою показав підвищення всіх вимірюваних ЕМГ-параметрів для скроневих м'язів (в межах 16-31,1±3,12 %) і зниження – для власне жувальних та колового м'язу рота (в межах 17,0-29,8±3,09 % і 16,8-35,9 %, відповідно). Загальне відхилення значень отриманих показників від нормативного коливається в межах 16,0-35,9±2,56 %. Дані відхилення можуть бути розцінені як прояв формування патологічної реакції м'язів, що супроводжується негативними змінами у зовнішньому вигляді пацієнта.

Розроблено конструкцію знімного функціонально діючого двощелепового ортодонтичного активатора для одночасного лікування дистального прикусу та порушень функції жувальної та мимічної мускулатури у дітей з фізіологічним та патологічним типами дихання. Він складається з моноблоку та вестибулярної пластинки, монолітно з'єднаних між собою.

Висновки. У пацієнтів з дистальним прикусом лікування знімним функціонально діючим двощелеповим ортодонтичним активатором сприяє відновленню міодинамічної рівноваги в зубощелеповій системі, в результаті покращуються вираз обличчя пацієнта, його самооцінка і якість життя. Носіння незнімних ретейнерів із застосуванням капронової нитки дозволяє домогтися надійної довгострокової ретенції досягнутих позитивних результатів після активного ортодонтичного лікування.

Ключові слова: дистальний прикус, ретенційний апарат, двощелеповий ортодонтичний активатор

ОСОБЕННОСТИ ИСПОЛЬЗОВАНИЯ ОРТОДОНТИЧЕСКИХ АКТИВАТОРОВ ДЛЯ ДИСТАЛЬНОГО ПРИКУСА И ПРИМЕНЕНИЕ РЕТЕНЦИОННЫХ АППАРАТОВ ДЛЯ УДЕРЖАНИЯ РЕЗУЛЬТАТОВ ЛЕЧЕНИЯ

Флис П.С., Омельчук М.А., Ращенко Н.В., Циж А.В.

Национальный медицинский университет имени А.А. Богомольца, Киев, Украина
opos.nmu@gmail.com

Актуальность. Дистальный прикус сопровождается определенными морфологическими, функциональными и эстетическими изменениями, при которых наблюдаются нарушения функции внешнего дыхания, нарушение речи, нарушение функции жевания и глотания. Сегодня не до конца решена проблема лечения аномалий прикуса. Наличие ошибок и осложнений при лечении дистального прикуса, наличие рецидивов заболевания в виде двойного прикуса, что вызывает необходимость повторного, а нередко и безуспешного лечения, свидетельствует, что проблема еще далека от своего окончательного решения.

Цель: исследовать эффективность применения ортодонтических активаторов для лечения дистального прикуса и ретенционных аппаратов для удержания результатов лечения.

Материалы и методы. 126 детей в возрасте 9-12 лет с дистальным прикусом разделены на 2 группы. I группа (n = 63) - дети с дистальным прикусом и физиологическим типом дыхания; II группа (n = 63) - дети с дистальным прикусом и патологическим (ротовым) типом дыхания. Проводили клинические, миографические и антропометрические исследования. Все пациенты проходили лечение путем ношения съемного функционально действующего двухчелюстного ортодонтического активатора не менее 16 часов в сутки, с обязательным применением во время сна в течение 6 месяцев. Вдобавок к этому аппаратному методу лечения были назначены профилактические мероприятия: миогимнастические и дыхательные упражнения. Коррекция ортодонтического активатора проводилась один раз в месяц. Контрольное электромиографическое исследование для определения эффективности лечения проводилось через 3 месяца после начала лечения (выборочно, у некоторых пациентов - также на шестом месяце лечения). По окончании активного периода лечения, для уменьшения риска развития возможных осложнений, нами предложен усовершенствованный несъемный ретенционный аппарат, с применением капроновой нити, для удержания зубов в достигнутом положении.

Результаты. Изучение конструкций ретенционных аппаратов и сравнение их эффективности показало, что после проведенного активного ортодонтического лечения наиболее эффективной ретенции можно достичь, применяя ретейнер из проволоки флекс и из капроновой нити, пропитанной жидким фотополимером. Наиболее оптимальный способ фиксации несъемного ретенционного аппарата заключался в следующем: полное завершение активного периода лечения; проведения контроля физиочно-бугоркового контакта; профессиональная чистка зубов; проведения рентген-контроля для выявления положения корней зубов; изготовление гипсовых моделей и фиксация их в окклюдаторе; выявление точек контакта фронтальной группы зубов; выявление местоположения ретейнера в ротовой полости; изготовление ретейнера непрямым способом; фиксация ретенционного аппарата в ротовой полости. Предложенный нами способ изготовления и фиксации несъемных ретейнеров с применением капроновой нити позволяет добиться надежной долгосрочной ретенции достигнутых положительных результатов после активного ортодонтического лечения.

Анализ данных исследования детей 9-12 лет с дистальным прикусом и патологическим (ротовым) типом дыхания по сравнению с контрольной группой показал повышение всех измеряемых ЭМГ-параметров для височных мышц (в пределах 16-31,1 ± 3,12%) и снижение - для собственно жевательных и круговой мышцы рта (в пределах 17,0-29,8 ± 3,09% и 16,8-35,9% соответственно). Общее отклонение значений полученных показателей от нормативного колеблется в пределах 16,0-35,9 ± 2,56%. Данные отклонения могут быть расценены как проявление формирования патологической реакции мышц, сопровождающееся негативными изменениями во внешнем виде пациента.

Разработана конструкция съемного функционально действующего двухчелюстного ортодонтического активатора для одновременного лечения дистального прикуса и нарушений функции жевательной и мимической мускулатуры у детей с физиологическим и патологическим типами дыхания. Он состоит из моноблока и вестибулярной пластинки, монолитно соединенных между собой.

Выводы. У пациентов с дистальным прикусом лечение съемным функционально действующим двухчелюстным ортодонтическим активатором способствует восстановлению миодинамического равновесия в зубочелюстной системе, в результате улучшаются выражение лица пациента, его самооценка и качество жизни. Ношение несъемных ретейнера с применением капроновой нити позволяет добиться надежной долгосрочной ретенции достигнутых положительных результатов после активного ортодонтического лечения.

Ключевые слова: дистальный прикус, ретенционный аппарат, двухчелюстной ортодонтический активатор.