

© Коленко Ю. Г.

УДК: 616.314.13/.14+616.311+617.528]-07-085

Коленко Ю. Г.

ОЦЕНКА ЭФФЕКТИВНОСТИ МИКРОЯДЕРНОГО ТЕСТА В КЛЕТКАХ БУККАЛЬНОГО ЭПИТЕЛИЯ ДЛЯ РАННЕЙ ДИАГНОСТИКИ ЛЕЙКОПЛАКИИ СЛИЗИСТОЙ ОБОЛОЧКИ ПОЛОСТИ РТА

Национальный медицинский университет имени А. А. Богомольца (г. Киев)

kolenko.julia@gmail.com

Данная работа является фрагментом НИР «Інноваційні підходи до діагностики та лікування твердих тканин зубів, захворювань пародонта та слизової оболонки порожнини рота», № государственной регистрации 0114U001355.

Вступление. Лечение хронических заболеваний слизистой оболочки полости рта и красной каймы губ – одна из серьезных проблем современной стоматологии. В последние годы под влиянием внешних и внутренних факторов возросла частота, многообразие клинических форм этих заболеваний [2,5]. Для них характерны быстрое развитие и риск малигнизации. В связи с этим врачи-стоматологи зачастую испытывают трудности в диагностике и лечении этих заболеваний [7,9].

Одним из таких хронических заболеваний слизистой оболочки полости рта и красной каймы губ является лейкоплакия (от греч. «leucous» – белый, «plax» – плёнка), распространенность которой составляет 13% от общего числа поражений слизистой рта [4,6]. Большинство клинических форм лейкоплакии характеризуется патологическим ороговением эпителия слизистой, что является потенциалом к развитию плоскоклеточного рака [3,8]. Эффективность оказания помощи больным с данной формой заболевания определяется своевременностью и точностью диагностики заболевания с последующим выбором оптимального метода лечения [10,11].

В последние десятилетия ведется активная работа по изучению факторов, влияющих на стабильность генетического материала человека с использованием микроядерного теста в буккальном эпителии. В настоящее время исследовано влияние пола, возраста, генотипа, антропогенно-загрязнения окружающей среды, заболеваний различной этиологии, иммунологического статуса человека, психофизических характеристик на встречаемость нарушений в слущивающихся клетках ротовой полости. Широкое распространение данного метода анализа обусловлено его сравнительной простотой, быстротой и дешевизной, а также отсутствием необходимости в специальном оборудовании для культивирования клеток. Кроме того, буккальный эпителий является своеобразным «зеркалом», отображающим состояние всего организма [1].

Целью нашего исследования была оценка эффективности микроядерного теста в клетках буккального эпителия для диагностики лейкоплакии полости рта.

Объект и методы исследования. Для достижения поставленной цели было проведено комплексное клинико-лабораторное обследование 155 пациентов с лейкоплакией полости рта, которые обратились на кафедру терапевтической стоматологии Национального медицинского университета имени А. А. Богомольца в период с 2010 по 2014 гг., в том числе 68 мужчин (43,9%) и 87 женщин (56,1%). Возраст пациентов колебался от 25 до 70 лет и составил в среднем 46,6±2,63 лет.

Локализацию лейкоплакии определяли соответственно отдельным участкам слизистой оболочки: 1) язык, 2) дно полости рта, 3) губа, 4) твердое небо, 5) мягкое небо, 6) щека, и 7) в нескольких участках одновременно.

Клинически различали плоскую, возвышающуюся, бородавчатую и эрозивно-язвенные формы.

Для подтверждения диагноза было проведено гистологическое исследование участков лейкоплакии слизистой оболочки. Согласно классификации ВОЗ (2005) различали следующие виды: плоскоклеточную гиперплазию (лейкоплакия без атипии), низкую степень дисплазии, среднюю степень дисплазии и высокую степень дисплазии. Для последних трех видов лейкоплакии было введено понятие плоскоклеточная внутриэпителиальная неоплазия (Squamous Intraepithelial Neoplasia – SIN) от 1 до 3 в зависимости от тяжести дисплазии [10,11].

Для оценки клеток буккального эпителия проводили микроядерный тест. Перед приготовлением мазков испытуемые дважды ополаскивали рот водой. Стерильным шпатель делали соскоб со слизистой оболочки обеих щек выше линии смыкания зубов. Взятый материал суспендировали на обезжиренном предметном стекле и готовили мазки. Приготовленные препараты слущивающихся клеток эпителия слизистой ротовой полости высушивали на воздухе и фиксировали фиксатором Май-Грюнвальда. После фиксации производили окраску мазков по Паппенгейму (азур-2-эозин). Анализировали под микроскопом в проходящем свете при увеличении 900х. Просчитывали все имеющиеся на стекле клетки на наличие в них микроя-

дер и оценивали долю разных типов микроядерных клеток. Анализировали хорошо расправленные неповрежденные отдельно лежащие эпителиальные клетки без наложений или с небольшим наложением в монослое. Из анализа исключались клетки, содержащие на поверхности многочисленные микроорганизмы. Микроядра (МЯ) учитывали в клетках, имеющих ядра с отчетливой и непрерывно гладкой границей, подразумевающей наличие интактной ядерной мембраны. Подсчитывали количество клеток с микроядрами на 2000 клеток, удовлетворяющих описанным характеристикам. Микроядра идентифицировали как округлые хроматиновые тела с непрерывным гладким краем, лежащие в цитоплазме отдельно от ядра в одной плоскости с ним и имеющие тот же рисунок хроматина и интенсивность окраски [1].

Различали 4 типа микроядер:

1-й тип – 1 маленькое МЯ (1/40 от размера основного ядра), находящееся на небольшом удалении от основного ядра, образованное оторвавшимся фрагментом хромосомы.

2-й тип – 1 МЯ размером 1/15–1/10 от размера основного ядра, состоящее из мелких фрагментов, оторвавшихся от хромосом, или из 1–2 крупных фрагментов хромосом.

3-й тип – МЯ этого типа представляют собой несколько мелких образований количеством от 2 до 10 и размером с микроядро 1-го и 2-го типов.

4-й тип – это одно крупное МЯ размером до 1/4 основного ядра, состоящее из нескольких (1–3) целых хромосом и/или из многих фрагментов других хромосом [1].

Полученные в ходе исследования данные подвергались статистической обработке. Достоверность выявленных различий изучаемых показателей оценивали с помощью критерия Манна-Уитни для независимых выборок.

Результаты исследований и их обсуждение. При комплексном клинико-лабораторном исследовании 155 пациентов с клиническим диагнозом лейкоплакии слизистой оболочки полости рта у 52 (33,6%) наблюдалась плоская, у 40 (25,8%) – возвышающаяся, у 43 (27,7%) – бородавчатая и у 20 (12,9%) – эрозивно-язвенная форма лейкоплакии.

Гистологическая оценка материала была сделана согласно классификации лейкоплакии ВОЗ (2005). Установлено 10 (14%) участков неизменной слизистой оболочки, 10 (14%) образцов гиперкератоза без атипии, 14 (19%) биоптатов гиперкератоза SIN1, 15 (21%) случаев гиперкератоза SIN2, 10 (14%) – SIN3 и 13 (18%) случаев плоскоклеточного рака.

При плоскоклеточной гиперплазии отмечалось увеличение числа клеток базального и шиповатого слоев. Признаков клеточной и тканевой атипии не выявлено (**рис. 1**).

При лейкоплакии SIN1 в нижней трети эпителия отмечалось повышение пролиферации кератиноцитов, с явлениями атипии в виде незначительного клеточного и ядерного полиморфизма (**рис. 2**).

При SIN2 патологический процесс был локализован не только в нижней, но и в средней трети эпителиального слоя, клеточный и ядерный полиморфизм более выражен, наблюдался гиперхроматизм, увеличение ядерно-цитоплазматического коэффициента и количества митозов в базальном

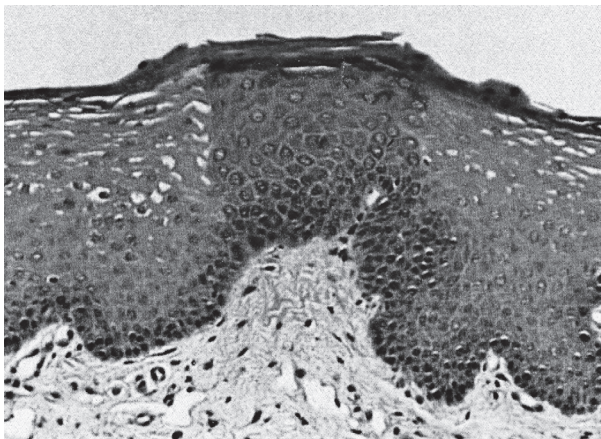


Рис. 1. Гистологическая картина плоскоклеточной гиперплазии

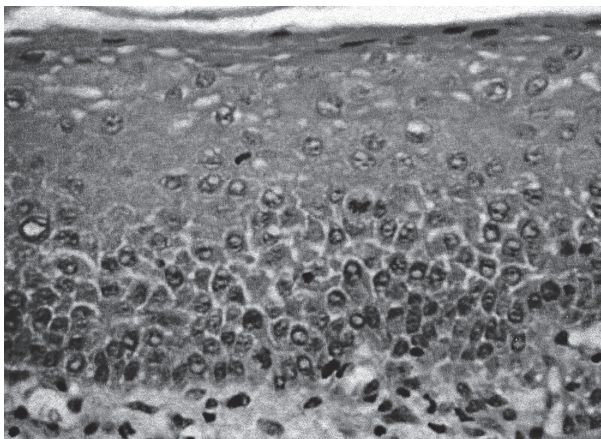


Рис. 2. Гистологическая картина лейкоплакии SIN 1

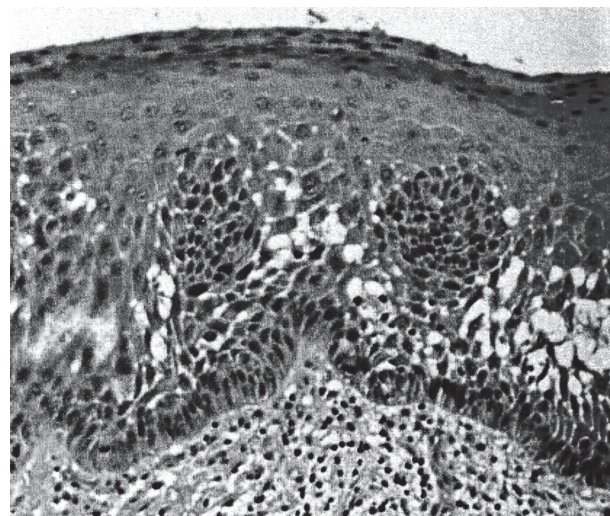


Рис. 3. Гистологическая картина лейкоплакии SIN 2

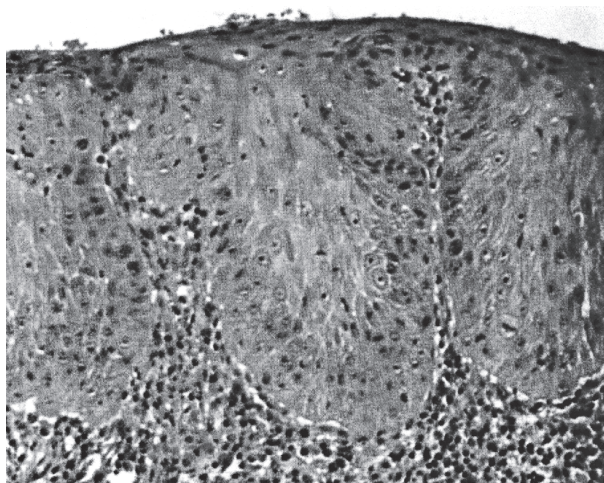


Рис. 4. Гистологическая картина лейкоплакии SIN 3.

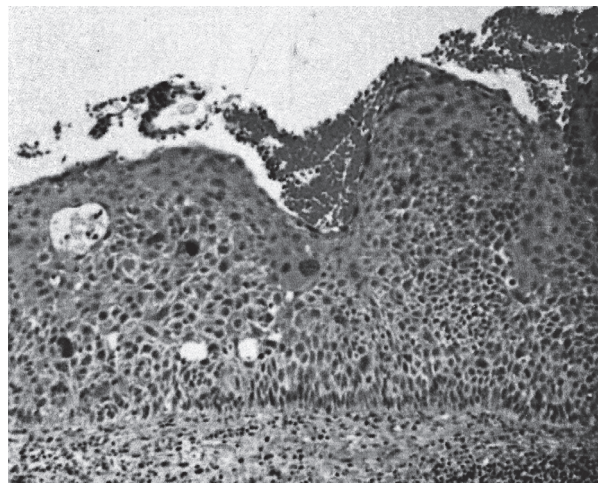


Рис. 5. Гистологическая картина плоскоклеточного рака слизистой оболочки полости рта

слое, в некоторых случаях отмечались изменения архитектоники тканей в виде эпидермальных «петлевидных» выростов, гиперкератоз (рис. 3).

При SIN3 изменения затрагивали более чем 2/3 высоты эпителия, отмечались выраженные в большей степени все вышеперечисленные признаки дисплазии, также определялось увеличение количества ядрышек в клетках с ядерной гиперплазией, выраженный полиморфизм клеток, местами наблюдался паракератоз с очагами эрозии. Усиливались воспалительные явления, сопровождающиеся густой инфильтрацией лимфоцитами с примесью плазмоцитов (рис. 4).

При гистологическом исследовании плоскоклеточного рака слизистой оболочки полости рта определялись беспорядочно расположенные комплексы атипичных клеток плоского эпителия с инвазивным ростом в глубже лежащие слои подслизистого слоя. Клеточная атипия проявлялась в различной степени и характеризовалась изменением размеров и формы самих клеток, их ядер, изменением ядерно-цитоплазматического соотношения, наличием полиплоидных форм, патологических митозов (рис. 5).

При изучении мазков со слизистой оболочки полости рта наличие микроядер в эпителиоцитах выявлено только у пациентов с лейкоплакией SIN1, SIN2 и SIN3 групп. У 21,6 ± 5,3% пациентов с лейкоплакией SIN3 и SIN2 обнаружены микроядра в клетках эпителия слизистой оболочки полости рта, у пациентов с плоскоклеточной гиперплазией этого

феномена обнаружено не было ($r_{xy} = + 0,737$) (рис. 6).

Чаще микроядра встречались у пациентов с лейкоплакией SIN3 – в 2,7 раза больше, чем у пациентов с лейкоплакией SIN2 ($p < 0,001$, $r_{xy} = + 0,812$). У пациентов с лейкоплакией SIN2 и SIN3 микроядра встречались в 1,3 раза чаще, чем у пациентов с лейкоплакией SIN1 ($p < 0,05$, $r_{xy} = + 0,271$).

Анализ встречаемости различных типов микроядер (интенсивности) среди всех исследуемых показал, что наиболее часто встречаются микроядра 1-го и 4-го типов, причем микроядер 4-го типа (суммарно) в 2,5 раза больше, чем микроядер 1-го типа ($p < 0,001$) (рис. 7).

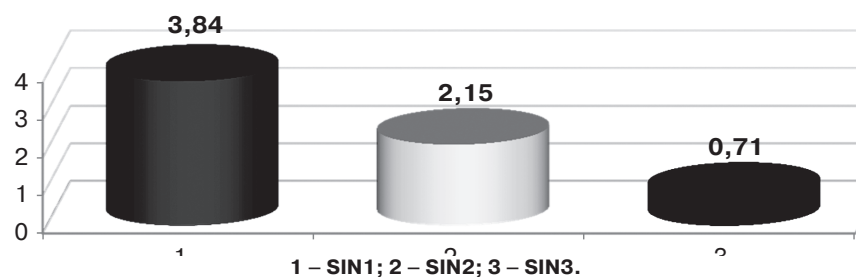


Рис. 6. Количество микроядер в эпителиоцитах у пациентов с лейкоплакией

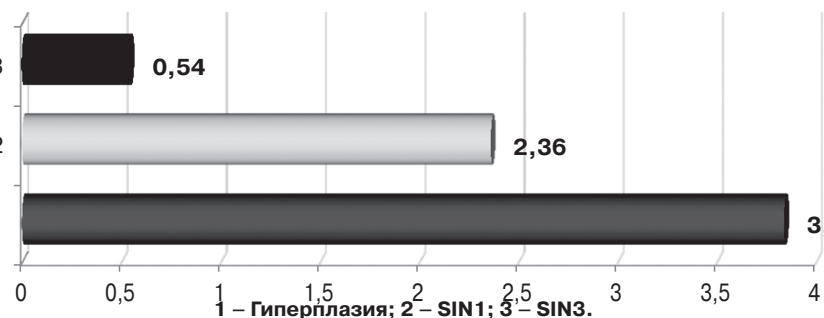


Рис. 7. Частота встречаемости микроядер в эпителиоцитах у пациентов с лейкоплакией

У пациентов с лейкоплакией SIN3 микроядра 4-го типа выявлены в 3 раза чаще, чем все остальные ($p < 0,01$), а у пациентов с лейкоплакией SIN2 – в 1,6 раза по сравнению с остальными тремя типами микроядер вместе взятыми (табл. 1).

Анализ распространенности и частоты микроядер у пациентов по половому признаку показал значительную разницу (у мужчин по сравнению с женщинами) по обоим показателям. Распространенность микроядер в эпителиоцитах слизистой оболочки полости рта у мужчин выше в 2,4 раза ($p < 0,01$, $r_{xy} = + 0,571$), а частота в 3,2 раза ($p < 0,01$, $r_{xy} = + 0,658$), что может быть косвенно связано более часто встречаемой привычки – табакокурение (интенсивностью курения, степень крепости табака, культура курения, гигиена полости рта).

Сравнение частоты микроядер среди пациентов различного возраста показало незначительную разницу (в 1,3 раза), то есть частота микроядер с увеличением возраста незначительно увеличивается ($p < 0,05$).

Соотношение по типам микроядер среди пациентов с лейкоплакией следующее: 4-й тип микроядер количественно превалирует над всеми остальными типами у пациентов с лейкоплакией SIN2 в 1,6 раза ($p < 0,05$), у пациентов с лейкоплакией SIN3 – в 2 раза ($p < 0,01$) (табл. 2).

Таким образом, микроядра, появление которых вызвано нарушением дифференцировки эпителиоцитов, выявлены у пациентов с лейкоплакией, причем выявляемость микроядер практически одинаково высока как у пациентов с лейкоплакией SIN2, так и с SIN3 (разница всего в 1,3 раза

Таблица 1.

Частота микроядер в эпителиоцитах слизистой оболочки полости рта у пациентов с лейкоплакией

| Группы | Микроядра,% | | | | |
|--------|-------------|------------|------------|------------|-----------|
| | 1 тип | 2 тип | 3 тип | 4 тип | Σ |
| SIN1 | - | - | - | - | - |
| SIN2 | 0,025±0,01 | - | - | 0,075±0,02 | 0,1±0,02 |
| SIN3 | 0,07±0,02 | 0,021±0,01 | 0,015±0,01 | 0,164±0,01 | 0,27±0,02 |
| Σ | 0,095±0,01 | 0,021±0,01 | 0,015±0,01 | 0,239±0,02 | 0,37±0,02 |

Таблица 2.

Частота микроядер в эпителиоцитах слизистой оболочки полости рта у пациентов с лейкоплакией

| Группы | Микроядра,% | | | | |
|--------|-------------|------------|------------|------------|-----------|
| | 1 тип | 2 тип | 3 тип | 4 тип | Σ |
| SIN1 | 0,045±0,01 | 0,01±0,01 | 0,006±0,01 | 0,1±0,02 | 0,16±0,02 |
| SIN3 | 0,05±0,01 | 0,011±0,01 | 0,009±0,01 | 0,139±0,02 | 0,21±0,02 |

($p < 0,05$, $r_{xy} = + 0,271$)), а следовательно, и вероятность возникновения опухолевых заболеваний слизистой оболочки полости рта или озлокачествления уже имеющихся велико.

Выводы. Таким образом, на фоне общего увеличения пролиферативной активности эпителиоцитов по мере возрастания SIN, для каждой исследуемой группы выявлено появление микроядер в клетках буккального эпителия. Причем частота встречаемости микроядер и четвертый их тип увеличивается по мере возрастания гиперплазии, что свидетельствует об увеличении вероятности озлокачествления и развития рака слизистой оболочки полости рта у пациентов с лейкоплакией SIN3.

Перспективы дальнейших исследований состоят в продолжении исследований изменений, происходящих в слизистой оболочке полости рта.

Литература

1. Колмакова Т. С. Использование микроядерного теста для оценки эффективности лечения аллергии у детей: метод. Рекомендации / Т. С. Колмакова, С. Н. Белик, Е. В. Моргуль, А. В. Севрюков. – Ростов н/ Д: Изд-во РостГМУ, 2013. – 31 с.
2. Муравьев А. А. Современные направления в исследовании патогенеза и разработке новых методов лечения предраковых заболеваний слизистой оболочки полости рта / А. А. Муравьев, С. Ю. Иванов, С. С. Ларин // Обзор стоматология. – 2011. – № 1 (72). – с. 32-34.
3. Нырков Б. С. Обоснование принципов управления системой своевременной диагностики рака слизистой оболочки полости рта: автореф. дисс...канд.мед.наук / Б. С. Нырков. – Воронеж, 2008. – 22 с.
4. Сдвижков А. М., Некоторые вопросы организации диагностики и лечения рака слизистой оболочки полости рта в городе Москве / А. М. Сдвижков, Л. Г. Кожанов, А. И. Пачес, Н. Х. Шацкая // Сибирский онкологический журнал. – 2010. – №3 (39). – С. 81.
5. Bouquot J. E. Epithelial dysplasia of the oral mucosa: diagnostic problems and prognostic features / J. E. Bouquot, P. M. Speight, P.M. Farthing // Curr Diag Pathol. – 2006. – V. 12. – P. 11-21.
6. Liu W. Malignant transformation of oral leukoplakia: a retrospective cohort study of 218 Chinese patients / W. Liu, Y. F. Wang, H.W. Zhou, P. Shi, Z. T. Zhou, G. Y. Tang. – BMC Cancer. 2010 Dec 16; 10: P. 685. doi: 10.1186/1471-2407-10-685.
7. Lodi G. Management of potentially malignant disorders: evidence and critique. J Oral Pathol Med / G. Lodi, S. Porter. – 2008 Feb; 37 (2): P. 63-69. doi: 10.1111/j.1600-0714.2007.00575.x.
8. Massano J. Oral squamous cell carcinoma: Review of prognostic and predictive factors / J. Massano, F. S. Regateiro, G. Januario [et al.] // Oral Surg Oral Med Oral Pathol. – 2006. – V. 102. – P. 67-76.
9. Napier S. S. Natural history of potentially malignant oral lesions and conditions: an overview of the literature / S. S. Napier, P. M. Speight. – J Oral Pathol Med. 2008 Jan; 37(1): P. 1-10. (REVIEW).

10. Van der Waal I. Potentially malignant disorders of the oral and oropharyngeal mucosa; terminology, classification and present concepts of management / I. Van der Waal. – Oral Oncol. 2009 Apr-May; 45 (4-5): P. 317-323. doi: 10.1016 / j. oraloncology. 2008.05.016. Epub 2008 Jul 31. (REVIEW)
11. Warnakulasuriya S. Oral epithelial dysplasia classification systems: predictive value, utility, weaknesses and scope for improvement / S. Warnakulasuriya, J. Reibel, J. Bouquot, E. Dabelsteen. – J Oral Pathol Med. 2008 Mar; 37(3): P. 127-133. doi: 10.1111/j.1600-0714.2007.00584.x.

УДК: 616.314.13/.14+616.311+617.528]-07-085

ОЦІНКА ЕФЕКТИВНОСТІ МІКРОЯДЕРНОГО ТЕСТУ В КЛІТИНАХ БУКАЛЬНОГО ЕПІТЕЛІЮ ДЛЯ РАННЬОЇ ДІАГНОСТИКИ ЛЕЙКОПЛАКІЇ СЛИЗОВОЇ ОБОЛОНКИ ПОРОЖНИНИ РОТА

Коленко Ю. Г.

Резюме. Метою нашого дослідження було оцінка ефективності мікроядерного тесту в клітинах букального епітелію для діагностики лейкоплакії порожнини рота.

Нами було проведено комплексне клініко-лабораторне обстеження 155 пацієнтів з лейкоплакією порожнини рота. Було проведено гістологічне дослідження ділянок лейкоплакії слизової оболонки, для оцінки клітин букального епітелію проводили мікроядерний тест.

Гістологічна оцінка матеріалу була зроблена відповідно до класифікації лейкоплакії ВООЗ (2005). Встановлено 10 (14%) ділянок немодифікованої слизової оболонки, 10 (14%) зразків гіперкератозу без атипії, 14 (19%) біоптатів гіперкератозу SIN1, 15 (21%) випадків гіперкератозу SIN2, 10 (14%) – SIN3 і 13 (18%) випадків плоскоклітинного раку. Мікроядра, поява яких викликана порушенням диференціювання епітеліоцитів, виявлені у пацієнтів з лейкоплакією, причому виявляємість мікроядер практично однаково висока як у пацієнтів з лейкоплакією SIN2, так і з SIN3 (різниця всього в 1,3 рази ($p < 0,05$, $r_{xy} = + 0,271$)), а отже, і ймовірність виникнення пухлинних захворювань слизової оболонки порожнини рота або малігнізації вже наявних велика.

Таким чином, на тлі загального збільшення проліферативної активності епітеліоцитів в міру зростання SIN, для кожної досліджуваної групи виявлено поява мікроядер в клітинах букального епітелію. Причому частота зустрічальності мікроядер і четвертий їх тип збільшується в міру зростання гіперплазії, що свідчить про збільшення ймовірності малігнізації і розвитку раку слизової оболонки порожнини рота у пацієнтів з лейкоплакією SIN3.

Ключові слова: лейкоплакія, гіперплазія, епітеліоцити, мікроядра, букальний епітелій.

УДК: 616.314.13/.14+616.311+617.528]-07-085

ОЦЕНКА ЭФФЕКТИВНОСТИ МИКРОЯДЕРНОГО ТЕСТА В КЛЕТКАХ БУККАЛЬНОГО ЭПИТЕЛИЯ ДЛЯ РАННЕЙ ДИАГНОСТИКИ ЛЕЙКОПЛАКИИ СЛИЗИСТОЙ ОБОЛОЧКИ ПОЛОСТИ РТА

Коленко Ю. Г.

Резюме. Целью нашего исследования было оценка эффективности микроядерного теста в клетках буккального эпителия для диагностики лейкоплакии полости рта.

Нами было проведено комплексное клинико-лабораторное обследование 155 пациентов с лейкоплакией полости рта. Было проведено гистологическое исследование участков лейкоплакии слизистой оболочки, для оценки клеток буккального эпителия проводили микроядерный тест.

Гистологическая оценка материала была сделана согласно классификации лейкоплакии ВОЗ (2005). Установлено 10 (14%) участков неизмененной слизистой оболочки, 10 (14%) образцов гиперкератоза без атипии, 14 (19%) биоптатов гиперкератоза SIN1, 15 (21%) случаев гиперкератоза SIN2, 10 (14%) – SIN3 и 13 (18%) случаев плоскоклеточного рака. Микроядра, появление которых вызвано нарушением дифференцировки эпителиоцитов, выявлены у пациентов с лейкоплакией, причем выявляемость микроядер практически одинаково высока как у пациентов с лейкоплакией SIN2, так и с SIN3 (разница всего в 1,3 раза ($p < 0,05$, $r_{xy} = + 0,271$)), а следовательно, и вероятность возникновения опухолевых заболеваний слизистой оболочки полости рта или озлокачествления уже имеющихся велика.

Таким образом, на фоне общего увеличения пролиферативной активности эпителиоцитов по мере возрастания SIN, для каждой исследуемой группы выявлено появление микроядер в клетках буккального эпителия. Причем частота встречаемости микроядер и четвертый их тип увеличивается по мере возрастания гиперплазии, что свидетельствует об увеличении вероятности озлокачествления и развития рака слизистой оболочки полости рта у пациентов с лейкоплакией SIN3.

Ключевые слова: лейкоплакия, гиперплазия, эпителиоциты, микроядра, буккальный эпителий.

UDC: 616.314.13/.14+616.311+617.528]-07-085

EVALUATION OF EFFECTIVENESS OF MICRONUCLEUS TEST IN BUCCAL CELLS FOR EARLY DIAGNOSIS OF ORAL LEUKOPLAKIA

Kolenko Yu. G.

Abstract. One of these chronic diseases of the oral mucosa and the vermilion border is leukoplakia (from the Greek. «leucous» – White, «plax» – film), the prevalence of which is 13% of the total number of lesions of oral mucosa. Most clinical forms of leukoplakia is characterized by abnormal keratinization mucosal epithelium,

which is the potential for the development of squamous cell carcinoma. Effective delivery of care to patients with this form of the disease is determined by the timeliness and accuracy of diagnosis of the disease, followed by selection of the optimal method of treatment.

The aim of our study was to evaluate the efficiency of micronucleus test in buccal cells for the diagnosis of oral leukoplakia.

We have conducted a comprehensive clinical and laboratory examination of 155 patients with oral leukoplakia. It was conducted histological examination leukoplakia mucosal sites, to assess the buccal epithelium cell micronucleus test was carried out.

Localization of leukoplakia determined according to individual areas of the mucous membrane: 1) tongue, 2) the bottom of the mouth, 3) lip, 4) the hard palate, 5), the soft palate, 6), the cheek, and 7) in several areas simultaneously. Clinically distinguish between flat, raised, verrucous and erosive and ulcerative forms.

For confirmation of diagnosis was conducted histological study areas of leukoplakia. To estimate the buccal epithelium cells micronucleus test was conducted. The findings of the study, data were subjected to statistical analysis. Reliability revealed differences of the studied parameters were evaluated using the Mann-Whitney test for independent samples.

The results of research. In complex clinical and laboratory study of 155 patients with a clinical diagnosis of oral leukoplakia there were in 52 (33.6%) flat, 40 (25.8%) – raised, 43 (27.7%) – verrucous and 20 (12.9%) – erosive and ulcerative form of leukoplakia. In the study of smears from the oral mucosa the presence of micronuclei in epithelial cells revealed stricter patients with leukoplakia SIN1, SIN2 and SIN3 groups. Histological evaluation of the material was made according to the classification of leukoplakia WHO (2005). They are established 10 (14%) sites unmodified mucosa, 10 (14%) of the samples hyperkeratosis without atypia, 14 (19%) biopsies hyperkeratosis SIN1, 15 (21%) of hyperkeratosis SIN2, 10 (14%) – SIN3 and 13 (18 %) of the cases of squamous cell carcinoma. Micronuclei, whose appearance is caused by violation of differentiation of epithelial cells, were found in patients with leukoplakia, the detection of micronuclei almost equally high as in patients with leukoplakia SIN2, and with SIN3 (a difference of 1.3 times ($p < 0,05$, $r_{xy} = + 0.271$)), and consequently the probability of occurrence of tumoral diseases of the oral mucosa or malignancy existing large.

Conclusions. Thus, on the background of the general increase in proliferative activity of epithelial cells with increasing SIN, for each treatment group revealed the appearance of micronuclei in buccal cells. And the frequency of micronuclei and the fourth type of increases with hyperplasia, indicating an increase in the likelihood of malignancy and cancer of the oral mucosa in patients with leukoplakia SIN3.

Keywords: leukoplakia, hyperplasia, epithelial cells, micronuclei, buccal epithelium.

Рецензент – проф. Старченко І. І.

Стаття надійшла 14.10.2015 року