

СТОМАТОЛОГІЯ

<https://doi.org/10.35339/ekm.2019.85.04.14>

УДК 616.716.8+617.52]-089.844-76:615.46 DOI 10.31640/JVD.7-8.2019(0)

О.О. Астапенко, Т.М. Костюк, Н.М. Литовченко, Т.В. Тяжкороб

Національний медичний університет імені О.О. Богомольця, м. Київ

ДОСВІД ВИКОРИСТАННЯ РЕЗОРБТИВНИХ МАТЕРІАЛІВ У РЕКОНСТРУКТИВНО-ВІДНОВНІЙ ХІРУРГІЇ

Досліджували підвищення ефективності хірургічного лікування хворих із вродженою та набутою кістковою патологією щелепно-лицьової ділянки з використанням фіксуючих конструкцій заданих властивостей з біодеградуючого матеріалу біоактивної дії. При виконанні роботи на етапі клінічної частини були використані такі методи дослідження: клініко-лабораторні, рентгенологічні методи (рентгенографія кісток лицевого черепа в традиційних укладках, ортопантомографія, КТ 3D, створення і аналіз комп'ютерних 3-D моделей, рентгенденсітометрія, рентгенморфометрія), статистичні методи. Результати дослідження стали основою для пошуку способів отримання матеріалу без металевого дефекту, з якого можна було б виготовити фіксатор у вигляді пластин і гвинтів для остеосинтезу щелепно-лицьової ділянки. Розроблено біорезорбтивний матеріал біоактивної дії (ЕПП-ГАП-ЛЕВ) на основі поліуретанової композиції, що містить 20% гідроксиапатиту і 6% левамізона для остеосинтезу. Доведено ефективність фіксаторів ЕПУ-ГАП-ЛЕВ для остеосинтезу при лікуванні пацієнтів з переломами і деформаціями лицевого черепа. Позитивні результати власних клінічних досліджень в ранні і віддалені терміни свідчили про ефективність і перспективність використання полімерних (в тому числі ЕПУ-ГАП-ЛЕВ) мініпластин в хірургічному лікуванні переломів кісток лицевого черепа зі зміщенням.

Ключові слова: *переломи, деформація, щелепно-лицьова ділянка, остеосинтез, біорезорбтивні пластини, титанові пластини.*

Вступ

При всіх позитивних властивостях титанових фіксаторів останніми роками з'явилася велика кількість публікацій про збільшення кількості ускладнень після металоостеосинтезу (МОС) з використанням титанових накісткових пластин та гвинтів, що становить від 5 до 18 %, отже, виникає необхідність їх видалення після консолідації кісткових фрагментів [1–5].

Значне поширення травматизму в щелепно-лицьовій ділянці (ЩЛД) та ускладнень після МОС [6–8], недостатня ефективність методів фіксації кісткових фрагментів з використанням титанових фіксаторів, недоліки існуючих біорезорбтивних фіксаторів для остеосинтезу обумовили актуальність дослідження, визначили його мету та завдання.

Мета дослідження – підвищення ефективності хірургічного лікування хворих із переломами та деформаціями кісток лицевого черепа шляхом визначення причинно-наслідкових зв'язків ускладнень металоостеосинтезу та розробки, обґрунтування, використання, впровадження фіксуючих конструкцій для остеосинтезу заданих властивостей із біодеградуючого матеріалу біоактивної дії.

Матеріал і методи

Для реалізації поставлених завдань розроблено план наукових послідовних досліджень, кожний з етапів якого передбачав вирішення завдань попереднього.

Було створено біорезорбтивний матеріал біоактивної дії з необхідними фізико-механічними властивостями, розроблено спосіб його синтезу та виготовлення пристроїв для остео-

© О.О. Астапенко, Т.М. Костюк, Н.М. Литовченко, Т.В. Тяжкороб, 2019

синтезу кісток лицевого відділу черепа, проведено ряд експериментальних досліджень.

У клініці досліджено 215 пацієнтів із переломами кісток лицевого відділу черепа різної локалізації та різної давності, а також з деформаціями кісток лицевого відділу черепа, які потребували оперативного лікування; виділені дві групи. До основної групи (105 пацієнтів) увійшло 79 хворих зі 149 переломами кісток лицевого відділу черепа, яким проведено 143 остеосинтези з використанням 152 резорбтивних полімерних пластин з гвинтами, та 26 хворих з деформаціями кісток лицевого відділу черепа, яким проведено 36 остеосинтезів з використанням 41 резорбтивного полімерного фіксатора. Контрольну групу становили 110 пацієнтів зі 175 переломами кісток лицевого відділу черепа, яким проведено 161 операцію остеосинтезу з використанням 179 титанових пластин та гвинтів зарубіжних виробників (фірма «KLS Martin», Німеччина). Усі пацієнти були працездатного віку, чоловіків – 207 (96 %), жінок – 8 (4 %).

У передопераційному періоді хворих обстежено за класичними алгоритмами для цієї категорії. Показаннями до проведення остеосинтезу були: неефективність закритої репозиції кісткових уламків, неможливість забезпечити їх стабільність у правильному положенні. Хірургічне лікування передбачало проведення відкритої репозиції та фіксації уламків з призначенням курсу антибактеріальної, протизапальної та симптоматичної терапії в післяопераційному періоді.

Ефективність лікування визначали точністю відновлення анатомічної форми лицевого відділу черепа за даними контрольної рентгенографії або МСКТ, загоєнням післяопераційної рани, відсутністю запальних ускладнень, скарг і особистим задоволенням пацієнтів, станом прикусу, естетичними параметрами, частотою післяопераційних ускладнень та аналізом якості кінцевого результату.

Результати та їх обговорення

Нами створено біорезорбтивний матеріал біоактивної дії, який є епоксиполіуретановою композицією, що містить 20 % гідроксиапатиту та 6 % левамізолу (ЕПУ-ГАП-ЛЕВ), з якої можливо виготовити накісткові фіксатори для остеосинтезу в ЩЛД. Гідроксиапатит у складі ЕПУ-ГАП-ЛЕВ позитивно впливає на фізико-механічні властивості композиції, бере участь у процесі регенерації кісткової тканини на етапі мінералізації та ремоделювання. Левамізол, фіксований на полімерному носії, поступово

вивільнюючись з полімерної композиції, повинен позитивно впливати на загоєння кісткової рани та м'яких тканин на всіх етапах репаративного процесу.

В експериментальній частині дослідження вивчили властивості ЕПУ-ГАП-ЛЕВ-полімеру, визначили можливість його застосування в різних галузях медицини, у тому числі реконструктивно-відновній хірургії ЩЛД.

Дані експериментальної частини дослідження стали підставою для проведення клінічних досліджень.

Операції остеосинтезу у 215 досліджуваних хворих проводили за показаннями, серед яких домінувала неефективність консервативного лікування. Застосовували оперативні методи, які забезпечували репозицію та фіксацію кісткових уламків і відповідали принципам естетики та функціональності у щелепно-лицевій хірургії. Операції проводили згідно з регламентом сучасних протоколів хірургічного лікування переломів і кісткових деформацій ЩЛД, вибір фіксаторів, їх кількості та розташування здійснювали, орієнтуючись на результати та рекомендації досліджень з біомеханіки переломів ЩЛД. Додаткову міжщелепну іммобілізацію щелеп здійснювали лише при переломах нижньої щелепи (НЩ) у хворих основної і контрольної груп, при цьому її терміни становили (21±2) доби та (18±2) доби відповідно.

Середні терміни госпіталізації хворих основної та контрольної груп з переломами і деформаціями виличного комплексу становили (7±2) доби та (8±2) доби відповідно, з переломами та деформаціями середньої ділянки обличчя – (10±3) доби та (11±3) доби, НЩ – (7±1) доба та (6±1) доба відповідно.

У хворих із переломами та деформаціями виличного комплексу фіксацію фрагментів виконували за допомогою одно- (в ділянці вилично-лобного шва), дво- (в ділянці вилично-лобного шва та вилично-альвеолярного гребня) або трилокусної (в ділянці вилично-лобного шва, вилично-альвеолярного гребня, виличної дуги або нижньоорбітального краю) фіксації.

У хворих з переломами та деформаціями середньої ділянки обличчя фіксацію кісткових фрагментів здійснювали в ділянках вилично-лобного шва, вилично-альвеолярного гребня, носо-лобного контрфорсу, виличної дуги, нижньоорбітального краю, вилично-верхньощелепного шва у разі потреби.

Фіксатор при проведенні остеосинтезу на НЩ підбирали диференційовано, враховуючи

її анатомо-топографічні та функціональні особливості, залежно від біомеханічних умов перелому – від локалізації та типу. У випадках поодинокого перелому в ділянці гілки в основній групі хворих використовували дві накісткові пластини ЕПУ-ГАП-ЛЕВ або одну титанову пластину та одну ЕПУ-ГАП-ЛЕВ-пластину як джерело вивільнення левамізолу для оптимізації умов регенерації кісткової тканини та прискорення консолідації кісткових фрагментів, у контрольній групі – одну титанову. При подвійних переломах НЩ в ділянці гілки та підборіддя, у пацієнтів основної групи в ділянці гілки НЩ використовували дві біорезорбтивні пластини ЕПУ-ГАП-ЛЕВ, а в ділянці підборіддя – одну чи дві титанові пластини, оскільки в цій ділянці фіксатори зазнають значного навантаження й ризик зміщення кісткових уламків у післяопераційному періоді високий. Відповідно в контрольній групі хворих у цих локусах встановлювали титанові фіксатори (в ділянці гілки – один фіксатор, у ділянці підборіддя – два).

У 97,4 % хворих основної групи з переломами та деформаціями середньої ділянки обличчя, включаючи ділянку виличного комплексу, в яких фіксацію кісткових фрагментів здійснювали з використанням ЕПУ-ГАП-ЛЕВ-фіксаторів, отримано задовільні анатомічні та функціональні результати лікування. У 2 (2,6 %) пацієнтів внаслідок порушення дренажу рани спостерігали її нагноєння в ранньому післяопераційному періоді. За допомогою корекції дренажу рани та антибіотикотерапії запальний процес було усунуто, ЕПУ-ГАП-ЛЕВ-фіксатор не видаляли. Протягом періоду спостереження (2 роки) ускладнень не було. Реабілітація пацієнтів була успішною.

У 11 (91,7 %) пацієнтів основної групи з переломами та деформаціями НЩ отримано задовільний результат хірургічного лікування, що клінічно і рентгенологічно підтверджено через 1 міс після операції. Ускладнень запального характеру в післяопераційному періоді не спостерігали. Консолідація з'єднаних кісткових фрагментів відбувалася вчасно. В 1 (8,3 %) пацієнта з незрошеним переломом у ділянці підборіддя в умовах нефіксованого прикусу (без іммобілізації НЩ) полімеростеосинтез двома ЕПУ-ГАП-ЛЕВ-пластинами й гвинтами був неефективним. У післяопераційному періоді відбулося зміщення фрагментів на 4 мм по висоті, що пов'язано з невідповідністю параметрів фіксатора умовам функціонального навантаження (рис. 1, 2).

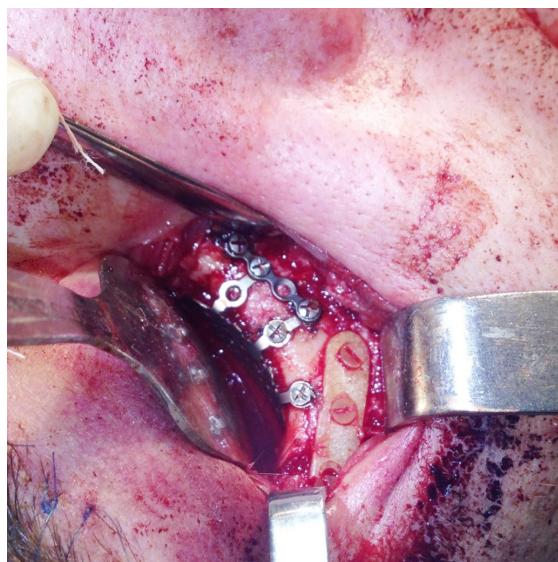

Рис. 1. Хворий П., 28 років. Діагноз: травматичний перелом правої виличної кістки, поєднаний із дефектом дна правої орбіти. Етап операції - полімеростеосинтез у ділянці тіла виличної кістки поблизу нижньо-орбітального краю

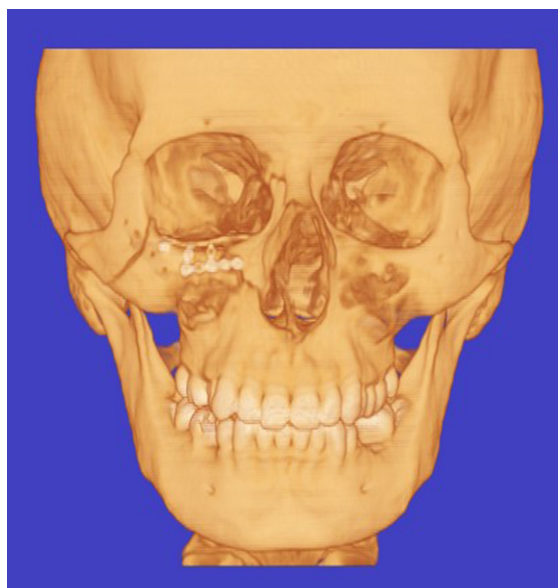


Рис. 2. 3D зображення хворого П., 28 років, за даними МСКТ через тиждень після операції. Діагноз: травматичний перелом правої виличної кістки, поєднаний із дефектом дна правої орбіти

Задовільні результати лікування отримано у 93,8 % хворих контрольної групи з переломами та деформаціями середньої ділянки обличчя. В ранньому післяопераційному періоді ускладнень не спостерігали. У 5 (6,17 %) пацієнтів титанові фіксатори видалили через 3-4 міс після операції, оскільки в локусах остеосинтезу відмічалася в'яла запальна реакція на стороннє тіло з утворенням нориць та

грануляцій, яка мала хронічний характер. Середня тривалість стаціонарного лікування пацієнтів основної і контрольної груп становила 7–8 (7±2) днів.

З урахуванням даних літератури, результатів власних досліджень фізико-механічних властивостей матеріалу ЕПУ-ГАП-ЛЕВ, результатів досліджень з біомеханіки переломів ЩЛД ми визначили та конкретизували показання до використання ЕПУ-ГАП-ЛЕВ-пристроїв для остеосинтезу кісток лицевого відділу черепа, а також визначили клінічні ситуації, за яких застосовувати їх недоцільно і методом вибору залишається МОС.

Так, верхня ділянка обличчя включно з ділянкою перенісся і надбрівних дуг зазнає невеликих навантажень, тому в цій ділянці застосування фіксаторів ЕПУ-ГАП-ЛЕВ надійне і доцільне, оскільки дозволяє уникнути додаткового хірургічного втручання з видалення фіксатора. Фіксатори з біодеградуєчих матеріалів розглядали як метод вибору при остеосинтезі в «статичних» ділянках, які в нормі зазнають незначних функціональних навантажень (лобна, тім'яна кістки). Винятком залишаються дрібно- та багатоуламкові переломи передньої стінки лобного синуса і перенісся, в яких титанові сітки мають переваги.

При лікуванні переломів середньої ділянки обличчя найбільш доцільними локусами для їх встановлення були вилично-лобний та носолобний контрфорси. Горизонтальні контрфорси (ділянка нижнього краю орбіти та виличної дуги) також ефективно відновлювали з використанням біорезорбтивних фіксаторів при адекватній репозиції кісткових фрагментів та стабільній фіксації в інших локусах перелому.

Множинні переломи виличної дуги слід фіксувати за допомогою декількох полімерних накісткових пластин (відповідно до кількості ліній перелому), використовуючи ретенційні властивості поверхні перелому, для ефективного перерозподілу напруження. Але у випадках вираженої нестабільності деяких уламків слід відмовитися від біорезорбтивних пластин на користь однієї довгої титанової накісткової пластини. Титановим пластинам надавали перевагу при переломах з дефектом кістки, застарілих, дрібно- та багатоуламкових переломах.

НЩ є рухомою кісткою лицевого відділу черепа і тому зазнає найбільшого навантаження під час жування. Однак наш досвід свідчить, що застосування біорезорбтивних фіксаторів у ділянці НЩ досить ефективно при низь-

ких свіжих переломах гілки та виросткового відростка щелепи. Питання про розташування біорезорбтивних фіксаторів у ділянці шийки виросткового відростка і в ділянці вирізки НЩ потрібно вирішувати індивідуально з урахуванням конкретної клінічної ситуації.

Встановлення полімерних фіксаторів ЕПУ-ГАП-ЛЕВ у ділянці зовнішньої косої лінії при біомеханічно сприятливих поперечних переломах кута НЩ виявилось ефективним і біомеханічно обґрунтованим. У ділянці тіла НЩ і підборіддя, які зазнають значних навантажень та мають складний анатомічний рельєф, біорезорбтивні пластини застосовували з обмеженнями, лише в комбінації з шинуванням щелепи або поєднували полімер- та металоостеосинтез в одному локусі. При цьому полімерна пластина ЕПУ-ГАП-ЛЕВ відіграла роль додаткового фіксатора і була джерелом вивільнення левамізолу, який позитивно впливав на репарацію тканин в зоні остеосинтезу.

Таким чином, розроблений нами лікувальний підхід із застосуванням за показаннями полімерних фіксаторів ЕПУ-ГАП-ЛЕВ показав високу клінічну ефективність, як і при використанні титанових фіксаторів для остеосинтезу.

Результати структурно-рентгенологічного аналізу зрощення кісток у хворих з переломами та деформаціями кісток лицевого відділу черепа при застосуванні різних способів остеосинтезу в термін 6 міс після операції у 83 (39%) хворих (з них 38 пацієнтів основної групи, 45 – контрольної) показали, що регенерація кісткової тканини в різних ділянках середньої ділянки обличчя відбувалася по-різному. Так, в ділянці вилично-лобного з'єднання та виличної дуги при точній репозиції в термін 6 місяців після операції щільна перелому майже не прослідковувалася і віддиференціювати ділянку кісткового регенерату від кісткових швів було практично неможливо (рис. 3).

Періостальні кісткові нашарування були відсутні або мінімально виражені в переважній більшості випадків. На епюрі рентгенологічної щільності даних локалізацій перелому відмічали ділянку плавного зниження рентгенологічної щільності, яка була на 10–15% менше, ніж на неушкодженій симетричній ділянці, і поширювалася на відстань 5–7 мм від щілини перелому. Зниження щільності кісткової тканини було плавним, без різких переходів і піків. Мінімальне значення рентгенологічної щільності приблизно відповідало локалізації щілини перелому. Але в усіх випадках рент-

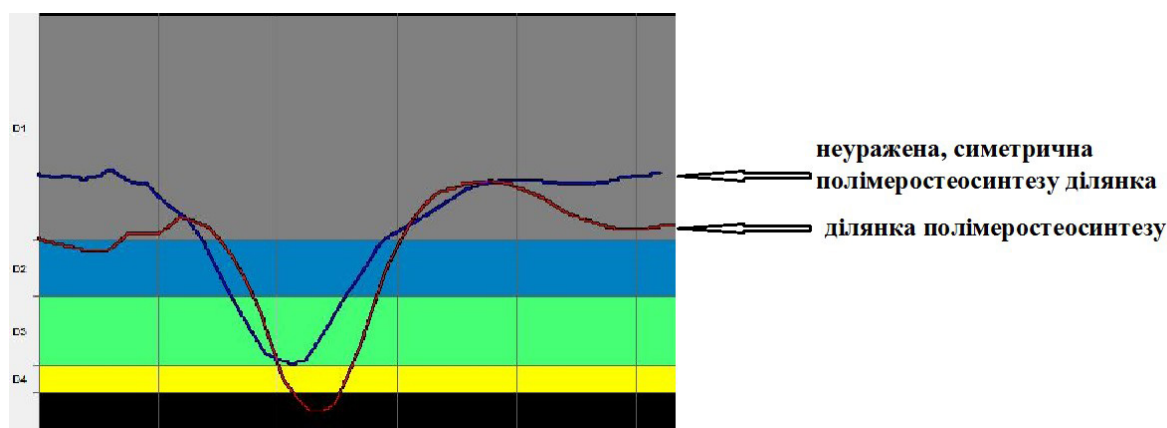


Рис. 3. Епюри рентгенологічної щільності кісткової тканини, побудовані за даними МСКТ, хворої Б., 25 років, через 6 міс після операції – рефрактури, репозиції, полімеростеосинтезу (ЕПУ-ГАП-ЛЕВ) лівої виличної кістки з приводу посттравматичної деформації лівого вилично-орбітального комплексу

генологічна щільність у цих ділянках була більшою за 650 HU, що відповідало щільності порозної кортикальної кістки та свідчило про утворення компактизованого кісткового регенерату в зоні зрощення. Співвідношення між максимальним і мінімальним значенням рентгенологічної щільності на графіку її розподілу в зоні травми суттєво зменшувалося порівняно з передопераційними МСКТ і наближалось до показника інтактної кістки, який в ділянці вилично-лобного з'єднання та виличної дуги становив 1,2–2,5.

У ділянці вилично-альвеолярного гребня та в нижніх відділах носо-лобного контрфорсу (41 хворий) динаміка репаративних процесів була іншою у зв'язку з різним розміром дефектів кістки. Рентгенологічна щільність у цих ділянках становила в середньому (138 ± 59) HU і була в 5–16 разів нижчою, ніж на здоровій неушкодженій стороні. У 27 хворих безперервність носо-лобного та вилично-альвеолярного контрфорсів була відновлена і в переважній більшості спостережень (24 хворих) можна було чітко локалізувати щілину перелому, але водночас епюра рентгенологічної щільності зберігала рівномірний характер внаслідок суттєвого зниження мінеральної насиченості прилеглих ділянок кістки. Загалом рентгенологічна щільність кістки в ділянці зрощення була на 20–30 % нижчою, ніж в ділянці виличної дуги та вилично-лобного з'єднання.

Виявлені в різних зонах середньої ділянки обличчя відмінності щільності кісткової тканини визначалися технікою проведення хірургічних втручань, різним регенераторним потенціалом різних кісток лицевого відділу черепа, особливостями анатомії й функціонального навантаження.

При проведенні остеосинтезу в контрольній групі спостережень металеві фіксуючі елементи за рентгенологічною щільністю суттєво перевищували рентгенологічну щільність кістки (в 1,5–2 рази). Ознак остеопорозу або атрофії кісткової тканини під пластиною в ділянці проведення втручань не виявляли. Резорбцію кістки навколо фіксуючих гвинтів відмічено у 11 % спостереженнях, що не супроводжувалося вторинним зміщенням фрагментів і не впливало на перебіг процесів репаративної регенерації кісткової тканини. При цьому клінічні ознаки реакції тканин на стороннє тіло, холодову реакцію, дискомфорт, а іноді біль, розхитування та випадіння гвинтів у ділянці фіксаторів мали місце. У решти випадках віддиференціювати ознаки остеопорозу чи резорбції кістки в ділянці шурупа й ефект «розмивання» МСКТ зображення в ділянках різкого переходу від високої рентгенологічної щільності до низької було практично неможливо.

Полімерні фіксатори на МСКТ не візуалізувалися навіть при зміні режимів контрастування. Отвори для фіксуючих гвинтів на даний термін спостереження не замщувалися кістковою тканиною, їх вміст був однорідним із щільністю на рівні (409 ± 107) HU, що можна пояснити появою перших морфологічних ознак деградації полімеру ЕПУ-ГАП-ЛЕВ через 6 міс після остеосинтезу.

Якісних розбіжностей у формуванні кісткового зрощення уламків середньої ділянки обличчя при застосуванні різних способів фіксації, за даними МСКТ, достовірної різниці у показниках рентгенологічної щільності та характері її розподілу на однойменних анатомічних ділянках при застосуванні остеосинтезу

або закритій репозиції без встановлення фіксатора не виявлено. Середнє значення рентгенологічної щільності кісткового зрощення при застосуванні полімеростеосинтезу було вищим, ніж при остеосинтезі титановими пластинами, – (896±121) НУ проти (810±210) НУ. Однак за даної кількості спостережень ці розбіжності були недостовірними.

Таким чином, результати виконаної роботи дозволяють запропонувати нові підходи до лікування пацієнтів з переломами та деформаціями кісток лицевого відділу черепа.

Висновки

Отримано біорезорбтивний матеріал біоактивної дії ЕПУ-ГАП-ЛЕВ для виготовлення фіксуєчих конструкцій для остеосинтезу в ЩЛД, в якому, регулюючи співвідношення поліуретан-епоксидного олігомеру, гідроксиапатиту і левамізолу, можливо отримувати матеріал з необхідними фізико-механічними та біологічними властивостями. Оптимальним вмістом у складі цього матеріалу для виготовлення накісткових пластин, гвинтів для остеосинтезу є 20 % гідроксиапатиту та 6 % левамізолу. Використання накісткових пластин з ЕПУ-ГАП-ЛЕВ матеріалу забезпечувало адекватне заміщення кісткового дефекту НЩ незрілими фіброзно-кістковими регенератами, які заповнювали дефект з прискоренням міне-

ралізації регенерату, не порушуючи природний хід процесів загоєння, а частота заміщення дефектів регенератами, в яких переважала кісткова тканина, була вищою, ніж у групі, в якій застосовували титанові пластини (на 50 %, $p < 0,05$). Запальна реакція у фіброзній капсулі навколо імплантату відповідала неспецифічному продуктивному запаленню низької активності як в групі, в якій застосовували титанові пластини, так і в групі, в якій застосовували ЕПУ-ГАП-ЛЕВ-пластини. В оточуючих ЕПУ-ГАП-ЛЕВ-фіксатор тканинах не виявлено змін токсичного характеру.

Біодеградуєчі полімерні фіксатори біоактивної дії ЕПУ-ГАП-ЛЕВ доцільно використовувати при переломах (остеотомія) кісток лицевого відділу черепа в ділянках, які не зазнають значного функціонального навантаження (верхня та середня третини лицевого відділу черепа), і при біомеханічно сприятливих переломах НЩ у ділянках, що зазнають деформацій розтягнення-стиснення. При функціонально нестабільних переломах НЩ у ділянках зі значним біомеханічним навантаженням накісткові фіксатори з ЕПУ-ГАП-ЛЕВ-матеріалу можна рекомендувати як додаткову фіксацію до металоостеосинтезу в ділянці з меншим функціональним навантаженням.

Конфлікту інтересів немає.

Література

1. Возможности использования углеродсодержащих материалов в челюстно-лицевой хирургии / В. М. Безруков, Ф. Х. Набиев, А. С. Григорьян [и др.] // *Стоматология сегодня и завтра*. – М., 2003. – С. 77–83.
2. Биорезорбируемые полимеры в ортопедии и травматологии / В. Радченко, Н. Дедух, С. Малышкина [и др.] // *Ортопедия, травматология и протезирование*. – 2006. – № 3. – С. 116–124.
3. Результаты хирургического лечения переломов нижней челюсти с применением набора титановых минипластин и инструментов для черепно-челюстно-лицевого остеосинтеза фирмы «Конмет» / И. Н. Матрос-Таранец, Д. К. Калиновский, Т. Н. Хახелева [и др.] // *Современная стоматология*. – 2004. – № 1. – С. 105–108.
4. Рябоконт Е. Н. Внутренний остеосинтез минипластинами при лечении больных с переломами мышечного отростка нижней челюсти (обзор литературы) / Е. Н. Рябоконт // *Дентальные технологии*. – 2007. – № 1. – С. 59–62.
5. Osteosynthesis with biodegradable plates and screws of the free floating zygomatic arch. Results from the study / N. Andreopoulos, G. Stamatopoulos, A. Zavras [et al.] // *J. Bone Joint Surg. Br.* – 2004. – Vol. 86-B, Issue Supp II. – P. 157. – Режим доступу: http://www.bjjprocs.boneandjoint.org.uk/content/86-B/SUPP_II/157.4.
6. Husseiny M. Value of the resorbable biodegradable plates in fixation of mandibular fracture in children «2 years follow up» / M. Husseiny // *J. Cranio-Maxillofac. Surg.* – 2002. – Vol. 30, Suppl 1. – P. 38.
7. Дудко О. Г. Остеосинтез переломів кісток полімерними конструкціями, що розсмоктуються (огляд літератури) / О. Г. Дудко // *Вісник ортопедії, травматології та протезування*. – 2011. – № 1. – С. 80–85.
8. Langford R. J. Tissue changes adjacent to titanium plates in patients / R. J. Langford, J. W. Frame // *J. Cranio-Maxillofac. Surg.* – 2002. – Vol. 30 (2). – P. 103–107.

Referenses

1. Bezrukov V.M., Nabyev F.X., Grygoryan A.S., Baryshnykov Y.V. (2003). Vozmozhnosti yspolzovaniya uglerodsoderzhashhyx materyalov v chelyustno-lycevoj hyurgii [Possibilities of using carbon-containing materials in maxillofacial surge]. *Stomatologiya segodnya i zavtra – Dentistry today and tomorrow*, pp. 77–83 [in Russian].
2. Radchenko V., Dedux N., Malyshkina S., Bengus L. (2006). Biorezorbiruyemye polimery v ortopedii i travmatologii [Bioresorbable polymers in orthopedics and traumatology]. *Ortopediya, travmatologiya i protezirovaniye – Orthopedics, traumatology and prosthetics*, № 3, pp. 116–124 [in Russian].
3. Matros-Taranecz Y.N., Kalynovskyj D.K., Haheleva T.N. et al. (2004). Rezultaty khirurgicheskogo lecheniya perelomov nizhney chelyusti s primeneniym nabora titanovykh miniplastin i instrumentov dlya cherepno- chelyustno-litsevogo osteosinteza firmy «Konmet» [Results of surgical treatment of mandibular fractures using a set of titanium miniplates and instruments for craniomaxillofacial osteosynthesis by Konmet]. *Sovremennaya stomatologiya – Modern dentistry*, pp. 105–108 [in Russian].
4. Ryabokon E.N. (2007). Vnutrennyj osteosintez mynyplastynamy pry lechenyy bolnyh s perelomamy myshhelkovogo otrostka nyzhnej chelyusti (obzor lyteratury) [Internal osteosynthesis with miniplates in the treatment of patients with fractures of the condylar process of the mandible (literature review)]. *Dentalnye texnologyy – Dental technology*, № 1, pp. 59–62 [in Russian].
5. Andreopoulos N., Stamatopoulos G., Zavras A. et al. (2004). Osteosynthesis with biodegradable plates and screws of the free floating zygomatic arch. Results from the study. *J. Bone Joint Surg. Br.*, vol. 86-B, Issue Supp II, p. 157. Retrieved from http://www.bjjprocs.boneandjoint.org.uk/content/86-B/SUPP_II/157.4.N.
6. Husseiny M. (2002). Value of the resorbable biodegradable plates in fixation of mandibular fracture in children «2 years follow up». *J. Cranio-Maxillofac. Surg.*, vol. 30, Suppl 1, p.38.
7. Dudko O.G. (2011). Osteosintez perelomiv kistok polimernymy konstruktsiyamy, shcho rozsmoktuyutsya (ohlyad literatury) [Osteosynthesis of bone fractures by resorbable polymer structures (literature review)]. *Visnyk ortopediyi, travmatologiyi ta protezuvannya – Bulletin of Orthopedics, Traumatology and Prosthetics*, № 1, pp. 80–85 [in Ukrainian].
8. Langford R.J., Frame J.W. (2002). Tissue changes adjacent to titanium plates in patients. *J. Cranio-Maxillofac. Surg.*, vol. 30 (2), pp.103–107.

Е.А. Астапенко, Т.М. Костюк, Н.М. Литовченко, Т.В. Тяжкороб

ИСПОЛЬЗОВАНИЕ КОНСТРУКЦИЙ ИЗ БИОДЕГРАДИРУЮЩЕГО МАТЕРИАЛА БИОАКТИВНОГО ДЕЙСТВИЯ В РЕКОНСТРУКТИВНО-ВОССТАНОВИТЕЛЬНОЙ ХИРУРГИИ ЧЕЛЮСТНО-ЛИЦЕВОЙ ОБЛАСТИ

Исследовали повышение эффективности хирургического лечения больных с врожденной и приобретенной костной патологией челюстно-лицевой области с использованием фиксирующих конструкций заданных свойств из биоразлагаемого материала биоактивного действия. При выполнении работы на этапе клинической части были использованы следующие методы исследования: клинко-лабораторные, рентгенологические методы (рентгенография костей лицевого черепа в традиционных укладках, ортопантомографии, КТ 3D, создание и анализ компьютерных 3D моделей, рентгенденситометрия, рентгенморфометрия), статистические методы. Результаты исследования явились основой для поиска способов получения материала без металлического дефекта, из которого можно было бы изготовить фиксатор в виде пластин и винтов для остеосинтеза в челюстно-лицевой области. Разработан биоразлагаемый материал биоактивного действия (ЭПУ-ГАП-ЛЕВ) на основе полиуретановой композиции, содержащей 20 % гидроксиапатита и 6 % левамизола для фиксации остеосинтеза. Доказана эффективность фиксаторов ЭПУ-ГАП-ЛЕВ для остеосинтеза при лечении пациентов с переломами и деформациями лицевого черепа. Положительные результаты собственных клинических исследований в ранние и отдаленные сроки свидетельствовали об эффективности и перспективности использования полимерных (в том числе ЭПУ-ГАП-ЛЕВ) минипластин в хирургическом лечении переломов костей лицевого черепа со смещением.

Ключевые слова: переломы, деформация, челюстно-лицевая область, остеосинтез, биорезорбтивные пластины для остеосинтеза, титановые пластины для остеосинтеза.

O. Astapenko, T. Kostiuk, N. Lytovchenko, T. Tyazhkorob

THE APPLICATION OF CONSTRUCTIONS MADE FROM BIODEGRADABLE MATERIAL WITH BIOACTIVE ACTION IN RECONSTRUCTIVE SURGERY OF MAXILLOFACIAL AREA

Currently, titanium plates and screws are widely used to fix bone fragments in maxillofacial surgery. The need for a second operation to remove the metal structure increases the patient's incapacity for work, the economic costs of treatment and the psychoemotional load on the patient associated with anxiety and additional stress. All this has led to the emergence of an alternative method of osteosynthesis using biodegradable plates and screws, which do not have these disadvantages. With all the positive properties of titanium fixators in recent years there has been a large number of publications on the increase in complications after metal osteosynthesis (MOS) using titanium bone plates and screws, which is from 5 to 18 %, therefore, there is a need to remove them after consolidation of bone fragments. The results of the study were the basis for finding ways to obtain the material without metal defect, from which it would be possible to make fixator in the form of plates and screws for the osteosynthesis in maxillofacial region. It was developed biodegradable material of bioactive action (EPU-GAP-LEV) based on polyurethane composition which contains 20 % hydroxyapatite, and 6 % levamisole for osteosynthesis fixator. It was proved effectiveness of EPU-GAP-LEV fixators for osteosynthesis in the treatment of the patients with fractures and deformations of facial skull. Positive results of own clinical researches in early and long terms testified to efficiency and perspective of use of polymeric (including EPU-GAP-LEV) miniplasts in surgical treatment of fractures of facial skull with shift.

Keywords: *fractures, deformation, maxillo-facial area, osteosynthesis, biodegradable plates for osteosynthesis, titanium plates for osteosynthesis.*

Надіслано до редакції 02.12.2019

Контактна інформація

Астапенко Олена Олександрівна – доктор медичних наук, доцент кафедри хірургічної стоматології та щелепно-лицевої хірургії Національного медичного університету імені О. О. Богомольця, м. Київ.

Адреса: Україна, 01601, м. Київ, б-р Шевченко, 13, НМУ імені О.О. Богомольця.

Тел.: +380673270704.

E-mail: k-tm@ukr.net.

ORCID: <https://orcid.org/0000-0002-2168-9439>.

Костюк Тетяна Михайлівна – кандидат медичних наук, доцент кафедри ортопедичної стоматології Національного медичного університету імені О. О. Богомольця, м. Київ.

Адреса: Україна, 01601, м. Київ, б-р Шевченко, 13, НМУ імені О.О. Богомольця.

Тел.: +380683350403.

E-mail: k-tm@ukr.net.

ORCID: <https://orcid.org/0000-0001-6351-5181>.

Литовченко Наталія Михайлівна – кандидат медичних наук, доцент кафедри хірургічної стоматології та щелепно-лицевої хірургії Національного медичного університету імені О. О. Богомольця, м. Київ.

Адреса: Україна, 01601, м. Київ, б-р Шевченко, 13, НМУ імені О.О. Богомольця.

Тел.: +380978881912.

E-mail: n_1@ukr.net.

ORCID: <https://orcid.org/0000-0001-6982-2764>.

Тяжкороб Тетяна Віленівна – кандидат медичних наук, асистент кафедри ортопедичної стоматології Національного медичного університету імені О. О. Богомольця, м. Київ.

Адреса: Україна, 01601, м. Київ, б-р Шевченко, 13, НМУ імені О.О. Богомольця.

Тел.: +380663411767.

E-mail: ortodont@fromru.com.

ORCID: <https://orcid.org/0000-0001-9157-0866>.