

# КОРЕЛЯЦІЙНІ ЗВ'ЯЗКИ ПОКАЗНИКІВ МІКРОЦИРКУЛЯТОРНОГО РУСЛА У ДІТЕЙ, ХВОРИХ НА ЦУКРОВИЙ ДІАБЕТ 1 ТИПУ

Шевченко Т.А., Корнійко Л.Ю.

Національний медичний університет імені О.О. Богомольця,  
кафедра педіатрії №4

*Вивчення мікроциркуляції (МЦ) має велике значення для виявлення діабетичних ангіопатій. Капіляри першими реагують на дію різних патологічних чинників в організмі шляхом зміни функціонального стану і морфологічної перебудови, що веде до ранніх порушень метаболізму, а при тривалій дії чинників до стійких і часто єдиних ознак захворювання.*

*Метою нашої роботи є виявлення кореляційних зв'язків мікроциркуляторного русла у дітей хворих на цукровий діабет 1 типу.*

*Матеріали та методи. Було обстежено 90 дітей, хворих на ЦД 1 типу віком  $13,59 \pm 1,04$  р., із тривалістю захворювання  $4,68 \pm 3,49$  р. Із них 47 хлопчика та 43 дівчат. Досліджували судини кон'юнктиви та нігтьового ложа.*

*Результат. Встановлені достовірні кореляційні зв'язки між показниками біомікроскопії кон'юнктиви ока та капіляроскопією нігтьового ложа свідчать про єдність мікроциркуляторного русла та зміни мікроциркуляції на всіх ланках кровообігу.*

**Ключові слова:** цукровий діабет 1 типу, мікроциркуляторне русло, капіляроскопія

**Вступ.** Вивчення мікроциркуляції (МЦ) має величезне значення для виявлення діабетичних ангіопатій. Капіляри першими реагують на дію різних чинників в організмі шляхом зміни функціонального стану і морфологічної перебудови, що веде до ранніх порушень метаболізму, а при тривалій дії чинників до стійких і часто єдиних ознак захворювання. Комп'ютерна капіляроскопія дозволяє виявити початкові морфологічні та функціональні зміни при розвитку ряду захворювань, а також контролювати ефективність лікування. На теперішній час дана методика широко використовується в кардіоревматології, в інших галузях медицини - лише на етапі досліджень [8]. В літературі недостатньо даних щодо опису капіляроскопії у здорових дітей. У ряді досліджень відмічена різниця між показниками НВКС у дітей і дорослих особливо за такими параметрами, як щільність капілярної сітки, форми та розмірів капілярів [3]. Виявлення за допомогою капіляроскопії доклінічних стадій ускладнень ЦД 1 типу відкриває абсолютно нові можливості їх профілактики, а контроль призначеної терапії дає можливість проводити оптимальне лікування індивідуально для кожного пацієнта.

Метою нашої роботи є виявлення кореляційних зв'язків мікроциркуляторного русла у дітей хворих на цукровий діабет 1 типу.

**Матеріал та методи.** Було обстежено 90 дітей, хворих на ЦД 1 типу віком  $13,59 \pm 1,04$  р., із тривалістю захворювання  $4,68 \pm 3,49$  р. Із них 47 хлопчика та 43 дівчат. Загально клінічне обстеження та лікування проводились згідно «Протоколу надання медичної допомоги

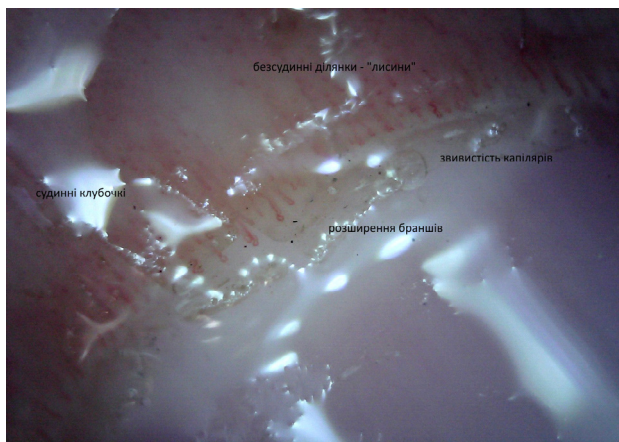
дітям хворим на цукровий діабет 1 типу» [4], на базі міського дитячого ендокринологічного відділення ДКЛ №6 м. Києва.

У дітей і підлітків хворих на ЦД 1 типу досліджували судини кон'юнктиви ока за допомогою методу біомікроскопії. Використовували щільну лампу ЩЛ-2Б та капіляроскоп supereyes usb portable digital microscope model b010 при збільшенні у 200 разів за методикою Н.Б. Шульпіної [7]. Об'єктом дослідження служили внутрішні і зовнішні кути кон'юнктиви очних яблук, ділянки лімба, капілярна сітка якого найбільш уразлива при патологічному процесі. Аналізували форму, калібр судин, їх хід, наявність мікроаневризми, фон і щільність судинного малюнку, характер кровотоку, периваскулярні зміни і комп'ютерної капіляроскопії валика нігтя.

Капіляроскопію нігтьового ложа вивчали за методикою W.Lombard5. Об'єктом дослідження були валики нігтя на IV пальцях рук. Оцінювали зміни форми, довжини, рівномірності калібру капілярної петлі – стабільні показники порушення мікроциркуляторного русла, які виявляються при довготривалому захворюванні, а також оцінювали кількість функціонуючих капілярів на одиницю площі, діаметр їх бранш, швидкість і гомогенність кровотоку, прозорість капілярного фону – лабільні показники.

**Результати досліджень.** Серед обстежених нами дітей, хворих на ЦД 1 типу у 45,8% (56) дітей спостерігались звивистість капілярів, у 53,3% (64) дітей – розширення браншів, у 48% (40) дітей - вкорочення капілярних петель, у 46,7% (56) дітей - звуження капілярних

петель. У 12% (10) хворих виявлено подовження капілярних петель, у 16,7% хворих капіляри були у вигляді коми, у 2,5% - у вигляді крапок, у 6,7% (20) дітей капіляри представлені судинними клубочками. У 10% (12) дітей було зменшена кількість капілярів. Периваскулярний набряк спостерігався у 1,7% (2) дітей, а помутніння їх фону - 10% (12). При обстеженні стану кровотоку сповільнений кровоток було виявлено у 60% дітей, хворих на ЦД 1 типу, прискорений кровоток у 40%, у 10% відмічали нормальний кровоток, а у 1,7% дітей - периваскулярний кровоток, рис.1.

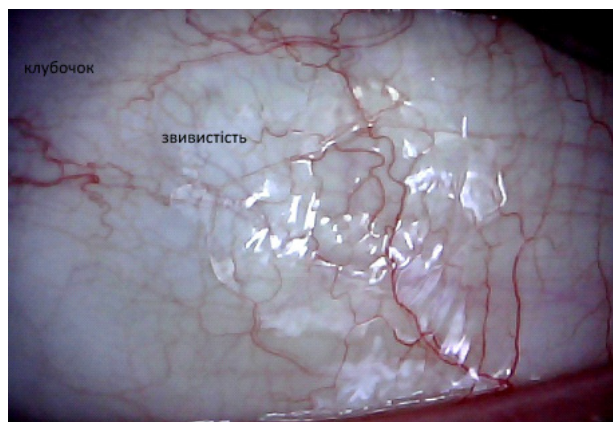


**Рис.1.** Капіляроскопічна картина хворого, 10 років з ЦД 1 типу із тривалістю хвороби 2 роки, 3 ступінь ПМЦ

При проведенні біомікроскопії кон'юнктиви ока звертали увагу на артеріоло-венулярний коефіцієнт, який у 63,3% (38) дітей дорівнював 1:3, 1:4 у 30% (18) дітей – був в межах 1:5, 1:6. У 43,3% (26). Поодинокі нерівномірність калібру судин спостерігалась у 43,3% (26), в той час як множинна нерівномірність калібру судин – лише у 10% (6) дітей. Поодинокі мікроаневризми були зафіксовані у 33,3% (20) дітей, а множинні – у 11,7% (7) дітей. Сакуляція венул поодинокі виявлена у 25% (15) дітей, а множинна сакуляція венул – лише у 5% (3) дітей. Міандрична звивистість венул відмічалась у 35% (21) дітей, капілярів – у 53,3% (32) дітей, артеріол – у 13,3% (8) дітей. Поодинокі судинні клубочки були у 28,3% (17) дітей, множинні – у 16,7% (10), поодинокі сітчаста структура зустрічалась у 28,3% (17) дітей, множинна – у 21,7% (13) дітей. Поодинокі артеріоло-венулярні анастомози були у 28,3% (17) дітей, а множинні – у 3,3% (2) дітей. Також, у обстежених дітей було виявлено сладж феномен у 3,3% (2) дітей, мікрогеморагії у 11,7% (7) дітей та периваскулярний набряк у 10% (6) дітей, рис.2.

Проведений кореляційний аналіз виявив кореляційні зв'язки між показниками біомікроскопії кон'юнктиви ока та капіляроскопії нігтьового ложа, дані представлені в таблиці 1.

Так, артеріоло-венулярний коефіцієнт 1:3, 1:4 корелює із звуженням капілярних браншів нігтьового ложа ( $r=0,328$ ,  $p<0,05$ ), множинна нерівномірність калібру судин кон'юнктиви має достовірний зв'язок із без судинними ділянками «лисини» ( $r=0,327$ ,  $p<0,05$ ). Досто-



**Рис.2** Біомікроскопічна картина хворого, 10 років з ЦД 1 типу із тривалістю хвороби 2 роки, 3 ступінь ПМЦ

вірний зв'язок визначався між множинними мікроаневризмами та розширенням капілярних браншів із без судинними ділянками «лисини» ( $r= -0,386$ ,  $p<0,01$ ). Множинні сакуляції корелюють із капілярами у вигляді коми ( $r=0,330$ ,  $p<0,05$ ) із збільшеною кількістю функціональних капілярів ( $r=0,432$ ,  $p<0,01$ ), із без судинними ділянками «лисини» ( $r=0,358$ ,  $p<0,01$ ). Був виявлений кореляційний зв'язок між міандричною звивистістю капілярів та капілярами нігтьового ложа у вигляді коми ( $r=0,324$ ,  $p<0,05$ ), із збільшеною кількістю функціональних капілярів ( $r=0,309$ ,  $p<0,05$ ), із без судинними ділянками «лисини» ( $r=0,390$ ,  $p<0,01$ ), із помутнінням фону ( $r=0,309$ ,  $p<0,05$ ), з незмінним кровотоком ( $r=0,309$ ,  $p<0,05$ ), з прискореним кровотоком ( $r=0,347$ ,  $p<0,01$ ). Між міандричною звивистістю артеріол і збільшенням кількості функціональних капілярів ( $r=0,358$ ,  $p<0,01$ ). Виявлено кореляційний зв'язок між поодинокими судинними клубочками капілярів кон'юнктиви ока та звуженням капілярних браншів нігтьового ложа ( $r=0,376$ ,  $p<0,01$ ), множинними судинними клубочками кон'юнктиви та судинними клубочками нігтьового ложа ( $r=0,418$ ,  $p<0,01$ ). Кореляційний зв'язок виявлено також між множинною сітчастою структурою капілярів та капілярами у вигляді коми ( $r=0,416$ ,  $p<0,01$ ), із судинними клубочками ( $r=0,346$ ,  $p<0,01$ ), із збільшенням кількості функціональних капілярів ( $r=0,364$ ,  $p<0,01$ ), із без судинними ділянками «лисини» ( $r=0,459$ ,  $p<0,01$ ). Поодинокі артеріоло-венулярні анастомози корелюють із капілярами у вигляді коми ( $r=0,314$ ,  $p<0,05$ ), із без судинними ділянками «лисини» ( $r=0,357$ ,  $p<0,01$ ). Сладж-феномен корелює з капілярами у вигляді крапки ( $r=0,383$ ,  $p<0,01$ ), із судинними клубочками ( $r=0,323$ ,  $p<0,05$ ). Периваскулярний набряк кон'юнктиви ока корелює із капілярами у вигляді крапки ( $r=0,433$ ,  $p<0,01$ ), із судинними клубочками нігтьового ложа ( $r=0,356$ ,  $p<0,01$ ), із периваскулярним набряком ( $r=0,391$ ,  $p<0,01$ ).

Встановлені достовірні кореляційні зв'язки між показниками біомікроскопії кон'юнктиви ока та капіляроскопією нігтьового ложа свідчать про єдність мікроциркуляторного русла та зміни мікроциркуляції на всіх ланках кровообігу. Тому, комп'ютерна капіляроскопія може про-

Кореляційні зв'язки між показниками мікроскопії у дітей, хворих на ЦД 1 типу

Показники біомікроскопії кон'юнктиви ока		Показник кореляційного зв'язку, (r)	Показники капіляроскопії нігтьового ложа
Артеріоло-венулярний коефіцієнт	1:3,1:4	0,328(*)	Звуження капіл. Браншів
Нерівномірність калібру судин	М	0,327(*)	Без судинні- діл. «лисини»
Мікроаневризми	М	-0,386(**)	Розширення капіл. Браншів
Сакуляція венул	М	0,330(*) 0,432(**) 0,358(**)	Капіляри у вигляді коми Збільш.кількості функ.кап., Без судинні- діл. «лисини»
Міандричназвивистість	к а	0,324(*) 0,309(*) 0,390(**) 0,309(*) 0,309(*) 0,347(**) 0,358(**)	Капіляри у вигляді коми Збільш.кількості функ.кап., Без судинні- діл. «лисини» Помутніння фону, Кровоток незмінений Прискорений кровоток Збільш. кількості функ.кап.
Судинні клубочки	П м	0,376(**) 0,418(**)	Звуження капіл. Браншів Судинні клубочки
Сітчаста структура капілярів	М	0,416(**) 0,346(**) 0,364(**) 0,459(**)	Капіляри у вигляді коми Судинні клубочки Збільш.кількості функ.кап., Без судинні- діл. «лисини»
Артеріоло-венулярні анастомози	П	0,314(*) 0,277(*) 0,284(*) 0,357(**) 0,284(*)	Капіляри у вигляді коми Судинні клубочки Збільш.кількості функ.кап., Без судинні- діл. «лисини» Помутніння фону,
Сладж-феномен		0,383(**)	Капіляри у вигляді крапки
Периваскулярний набряк		0,433(**) 0,356(**) 0,391(**)	Капіляри у вигляді крапки Судинні клубочки Периваскулярний набряк

Примітка: \*- $p < 0,05$  статистично значимий кореляційний зв'язок, \*\*-  $p < 0,01$  статистично значимий кореляційний зв'язок

водиться як скринінговий метод діагностики порушення мікроциркуляції на ранніх етапах ЦД 1 типу у дітей.

#### Висновки:

· Виявлені достовірні кореляційні зв'язки між показниками біомікроскопії кон'юнктиви ока та капіляроскопією нігтьового ложа підтвердили зміни мікроциркуляції на всіх ланках кровообігу, що свідчить про єдність мікроциркуляторного русла. Достовірний зв'язок між змінами МЦ та тривалістю і компенсацією захворювання не був встановлений, що можна пояснити наявністю генетичної схильності мікроангіопатій

· Таким чином, за допомогою капіляроскопії можна визначити загальний стан мікроциркуляторного русла в організмі.

· Застосування капіляроскопії в комплексі з іншими методами діагностики дозволяє виявити зміни на початкових стадіях діабетичної мікроангіопатії, коли вони мають переважно функціональний характер.

**Конфлікт інтересів.** Автори заявляють, що не має конфлікту інтересів, який може сприйматися таким, що може завдати шкоди неупередженості статті.

**Джерела фінансування.** Ця стаття не отримала фінансової підтримки від державної, громадської або комерційної організації.

#### ЛІТЕРАТУРА

1. Крутиков Е. С. Изменение показателей капилляроскопии у больных сахарным диабетом 1-го типа при развитии хронических осложнений / Е. С. Крутиков, В. А. Житова, М. С. Крутикова // Междунар. эндокринолог. журнал. 2014. № 2. С. 40-44.
2. Марушко Е. Ю. Капилляроскопия ногтевого ложа в детской кардиоревматологии / Е. Ю. Марушко // Соврем. педиатрия. 2012. № 7. С. 137-141.
3. Нечитайло Ю. М. Особливості периферичної мікроциркуляції та показників електроенцефалографії у дітей дошкільного віку з перинатальною патологією в анамнезі / Ю. М. Нечитайло, Д. Ю. Нечитайло // Неонатологія, хірургія та перинат. медицина. 2011. Т. 1, № 1. С. 94-96.
4. Протокол надання медичної допомоги дітям хворим на цукровий діабет 1 типу [Електронний ресурс]. Режим доступу : URL : [http://www.moz.gov.ua/ua/portal/dn\\_20060427\\_254.html](http://www.moz.gov.ua/ua/portal/dn_20060427_254.html). Назва з екрана.
5. Селезнев С. А. Клинические аспекты микрогемодикуляции / С. А. Селезнев. – Л. : Медицина, 1985. – 207 с
6. Шишко О. Н., Мохорт Т. В. Изменения микроциркуляции бульбарной конъюнктивы у пациентов с нарушениями углеводного обмена и ожирением / О. Н. Шишко, Т. В. Мохорт, Е. Э. Константинова, Н. Л. Цапаева // Здоровоохранение. 2015. № 2. С. 49.
7. Шульпина И. Б. Щелевая лампа и ее применение / И. Б. Шульпина. М. : Медицина, 1974. – 64 с
8. Gallucci F. Indications and results of videocapillaroscopy in clinical practice / F. Gallucci, R. Russo, R. Buono [et al.] // Adv. Med. Sci. 2008. Vol. 53, N 2. P. 1491-157.
9. Rajaei A. Nailfold capillaroscopy findings in diabetic patients (A pilot cross-sectional study) / A. Rajaei, P. Dehghan, Z. Farahani // Open J. Pathol. 2015. Vol. 5. P. 65-72.

10. Wiernsperger N. F. Microcirculation in insulin resistance and diabetes: more than just a complication / N. F. Wiernsperger, E. Bouskela / *Diabetes Metab.* 2003. Vol. 29, N 4, pt.2. P. 6S776S87.

## REFERENCES

1. Krutikov E. S. Change are in capillaroscopy in patients with type 1 diabetes mellitus with development of chronic complications E. S. Krutikov, V. A. Zhitova, M. S. Krutikova *Mezhdunar. endokrinol. zhurnal.* 2014. № 2. P. 4044.

2. Marushko E. Yu. Capillaroscopy of fingernail bed in children's rheumatology E. Yu. Marushko *Sovrem. pediatriya.* 2012. № 7. P. 137141.

3. Nechytaylo Yu. M. Features are of peripheral microcirculation and indicators of electroencephalography in children of preschool age with perinatal pathology in the anamnesis Yu. M. Nechytaylo, D. Yu. Nechytaylo *Neonatalogiya, khirurgiya ta perynat. medytsyna.* 2011. T. 1, № 1. P. 9496.

4. Protocol is for the provision of medical care to children with type 1 diabetes mellitus [Electronic resource]. Access mode: URL : [http://www.moz.gov.ua/ua/portal/dn\\_20060427\\_254.html](http://www.moz.gov.ua/ua/portal/dn_20060427_254.html). Title is from the screen.

5. Seleznev S. A. Clinical aspects is of microhemocirculation S. A. Seleznev. *L. Meditsina,* 1985. – 207 pp

6. Shishko O. N. Changes in microcirculation of bulbar conjunctiva in patients with impaired carbohydrate metabolism and obesity O. N. Shishko, T. V. Mokhort, E. E. Konstantinova, N. L. Tsapaeva *Zdravookhranenie.* 2015. № 2. P. 49.

7. Shul'pina I. B. Slit lamp and its application I. B. Shul'pina. *M. : Meditsina,* 1974. – 64 p

8. Gallucci F. Indications and results of videocapillaroscopy in clinical practice F. Gallucci, R. Russo, R. Buono [et al.] *Adv. Med. Sci.* 2008. Vol. 53, N 2. P. 149157.

9. Rajaei A. Nailfold capillaroscopy findings in diabetic patients (A pilot cross-sectional study) A. Rajaei, P. Dehghan, Z. Farahani *Open J. Pathol.* 2015. Vol. 5. P. 6572.

10. Wiernsperger N. F. Microcirculation in insulin resistance and diabetes: more than just a complication N. F. Wiernsperger, E. Bouskela *Diabetes Metab.* 2003. Vol. 29, N 4, pt.2. P. 6S776S87.

## КОРЕЛЯЦИОННЫЕ СВЯЗИ ПОКАЗАТЕЛЕЙ МИКРОЦИРКУЛЯТОРНОГО РУСЛА У ДЕТЕЙ БОЛЬНЫХ САХАРНЫМ ДИАБЕТОМ 1 ТИПА

Шевченко Т.А., Корнийко Л.Ю.

Национальный медицинский университет имени А.А. Богомольца, г. Киев, Украина

Изучение микроциркуляции (МЦ) имеет большое значение. Капилляры первыми реагируют на действие различных патологических факторов в организме путем изменения функционального состояния и морфологической перестройки, что приводит к ранним нарушениям метаболизма, а при длительном воздействии факторов к устойчивым и часто единственным признакам заболевания.

Целью нашей работы является выявление корреляционных связей микроциркуляторного русла у детей с сахарным диабетом 1 типа.

**Материалы и методы.** Было обследовано 90 детей, больных СД 1 типа в возрасте  $13,59 \pm 1,04$  лет, с длительностью заболевания  $4,68 \pm 3,49$  г. Из них 47 мальчика и 43 девочек. Исследовали сосуды конъюнктивы и ногтевого ложа.

**Результат.** Установлены достоверные корреляционные связи между показателями биомикроскопии конъюнктивы глаза и ногтевого ложа, что свидетельствует о единстве микроциркуляторного русла и изменении микроциркуляции во всех звеньях кровообращения.

**Ключевые слова:** сахарный диабет 1 типа, микроциркуляторное русло, капилляроскопия.

## CORRELATION BETWEEN INDICATORS OF MICROCIRCULATION IN CHILDREN WITH TYPE 1 DIABETES

Shevchenko T., Kornijko L.

Bogomolets National Medical University  
Pediatrics Department №4, Kyiv, Ukraine

**Summary.** The study of microcirculation (MC) is of great importance. Capillaries are the first to react to the effect of various pathological factors in the body by changing the functional state and morphological rearrangement, leading to early metabolic disturbances, and with prolonged exposure to factors, are stable and often the only signs of the disease.

The purpose of our work is to identify correlation relations of the microcirculatory in children with type 1 diabetes mellitus.

**Materials and methods.** A total of 90 children with type 1 diabetes at the age of  $13.59 \pm 1.04$  years were examined, with a duration of  $4.68 \pm 3.49$  g. Of these, 47 were boys and 43 were girls. The vessels of the conjunctiva and the nail bed were examined.

**Result.** Reliable correlation links between the parameters of the biomicroscopy of the conjunctiva of the eye and the nail bed have been established, which indicates the unity of the microcirculatory bed and changes in microcirculation in all parts of the blood circulation.

**Key words:** type 1 diabetes mellitus, microcirculation, capillaroscopy.