

ЛІТЕРАТУРА:

1. Collins A.J., Shuling L., Jennie Z., Herzog C. Cardiovascular disease in end-stage renal disease patients // Am. J. Kidney Dis. – 2001. – V. 38 (suppl. 1). – P. 26 - 29.
2. Дядик І.А., Багрій А.Е., Яровая Н.Ф. та ін. Сердечно-сосудисті порушення при хронічній нирковій недостаточності і їх прогностична значимість // Новості медицини і фармації.- 2009.- 19 (293).- С 6-7.
3. Бадаєва С.В. Фактори ризику гіпертрофії міокарда при хронічній хворобі нирок // Нефрологія і діаліз.- 2008.- т.10, № 2, с. 94 – 104.
4. Зограб'ян Р.О., Андрусак В.Є. Збільшення тривалості виживання ниркових алотрансплантатів: профілактика та лікування кардіоваскулярних ускладнень // Клінічна хірургія. - 2006. - № 4 - 5. - С. 93 – 94.
5. Groothoff J.W., Gruppen M.P., Offringa M. et al. Mortality and causes of death of endstage renal disease in children: a Dutch cohort study // Kidney Int. – 2002. – V. 61, N. 2. – P. 621–629.
6. Новые подходы к диагностике и лечению сердечной недостаточности. Материалы научно-практической конференции Жаринов О.И. // Здоров'я України.-2009.-23 (228).-С 14-15.
7. Бадаєва С.В., Томилина Н.А., Бикбов Б.Т., Лосє К.Э., Гендлин Г.Е., Сторожак Г.И., Борисовская С. В. Структурно-функціональні зміни міокарда при прогресуючій хронічній нирковій недостаточності. //Нефрологія і діаліз.-2006.- 8(3).-С 15-24.
8. Regression Equations for Calculation of Z Scores Cardiac Structures in a Large Cohort of Healthy Infants, Children, and Adolescents: An Echocardiographic Study Michael D. Pettersen, Wei Du, Mary Ellen Skeens, Richard A. Humes et al. // J Am Society of Echocardiography 2008, vol 21, num 8, h 922-935 .
9. Zilberman M.V., Khoury P.R., Kimball R.T. Two-dimensional echocardiographic valve measurements in healthy children: gender-specific differences. // Pediatr Cardiol 2005;26:356-60.
10. Ganau A., Devereux R.B., Roman M.J. et al. Patterns of left ventricular hypertrophy and geometric remodeling in essential hypertension // J Am Coll Cardiol.-1992.- Vol.119.-P.1550-1558.
11. De Simone G. Left ventricular geometry and hypotension in end-stage renal disease: a mechanical perspective // J Am Soc Nephrol.-2003.-Vol.14.-P.2421-2427.

Надійшла до редакції 25.10.2012
Прийнята до друку 27.11.2012

© Майданник В.Г., Бурлака Є.А., Ганусевич І.І., Багдасарова І.В.,
Фоміна С.П., В.М. Непомнящий, 2012

УДК 616.611-002-036.2-039.36-053.2

В. Г. МАЙДАННИК¹, Є. А. БУРЛАКА^{1,2}, І. І. ГАНУСЕВИЧ⁴, І. В. БАГДАСАРОВА³,
С. П. ФОМІНА³, В. М. НЕПОМНЯЩИЙ³

ПРОЦЕСИ РЕМОДЕЛЮВАННЯ ЗОВНІШНЬОКЛІТИННОГО МАТРИКСУ ПРИ ПРОГРЕСУВАННІ ГЛОМЕРУЛОНЕРИТУ У ДІТЕЙ

V. G. MAIDANNYK¹, E. A. BURLAKA^{1,2}, I. I. GANUSEVICH⁴, I. V. BAGDASAROVA³,
S. P. FOMINA³, V. M. NEPOMNYASCHIY³

THE REMODELING PROCESS OF EXTRACELLULAR MATRIX IN PROGRESSION OF GLOMERULONEPHRITIS IN CHILDREN

¹Національний медичний університет імені О. О. Богомольця (Київ, Україна),

²Каролінський інститут (Karolinska Institutet, Stockholm, Sweden),

³ДУ «Інститут нефрології НАМН України» (Київ, Україна),

⁴Інститут експериментальної патології, онкології і радіобіології ім. Р. Є. Кавецького НАН України
(Київ, Україна)

Ключові слова: хронічна хвороба нирок, нефротичний синдром, матриксна металопротеїназа, апоптоз, каспаза-3, фокально-сегментарний гломерулосклероз.

Key words: Chronic Kidney Disease, nephrotic syndrome, matrix metalloproteinase, apoptosis, caspase-3, focal segmental glomerulosclerosis.

Бурлака Євгенія Анатоліївна
evgenija.burlaka@rambler.ru

Резюме: Цель – изучить процессы ремоделирования внеклеточного матрикса у детей с гломерулонефритом по уровню активности в сыворотке металлопротеиназы-2 и 9 (ММП-2, ММП-9), состоянию системы контроля апоптоза, уточнить их роль в прогрессировании заболевания.

Матеріали і методи. Исследованы концентрации ММП-2 и 9, каспазы-3 у детей с нефротической формой гломерулонефрита (ГН) на разных стадиях заболевания (обострение и ремиссия). В зависимости от скорости клубочковой фильтрации (СКФ) у пациентов документирована хроническая болезнь почек 1 ст. (ХБП I: n=25) и ХБП II-III (n=13). Уровень апоптоза в нефробиоптатах определен у 8 больных с фокально-сегментарным гломерулосклерозом (TUNEL-тест).

Результаты. Выявлено достоверное повышение ММП-2 и 9, более выраженное при ХБП II-III. Клиническая ремиссия ГН на фоне терапии сопровождалась снижением уровня эндопептидаз только при сохранной СКФ (ХБП I). Установлено, что высоким уровням ремоделирующих процессов (по ММП) сопутствовала активация апоптоза. Это подтверждено значительным повышением концентрация проапоптотного эффектора каспазы-3 (более выраженным при ХБП II-III), а при гистологическом исследовании - высоким уровнем апоптотных клеток в склерозированных клубочках, а при глобальном склерозе - перигломерулярно, в канальцах и интерстиции.

Выводы. Прогрессирование повреждения почек у детей с ГН и замедлением СКФ сопровождается высокими уровнями ММП и каспазы-3 в сыворотке, расширением зоны апоптоза в почечной ткани, что свидетельствует об активации ремоделирующих процессов компонентов внеклеточного матрикса.

Summary: The aim of the study was to investigate the remodeling process in the extracellular matrix by the matrix metalloproteinase-2 and 9 serum level activities (MMP-1, MMP-9) in children with glomerulonephritis, state of apoptosis control system, and to specify their role in disease progression.

Materials and methods. MMP-2 and 9, caspase-3 were studied in children with glomerulonephritis, nephrotic syndrome (GN) at the different disease stages (active stage and remission). There was documented Chronic Kidney Disease stage I (CKD I: n = 25) and CKD II-III (n = 13) depends on the Glomerular Filtration Rate (GFR). Apoptosis level was determined in renal biopsy sample with focal segmental glomerulosclerosis (TUNEL-test, n=8).

Results. Significant increase in MMP-2 and 9 was found dominated in CKD II-III. Clinical remission of GN after therapy was associated with decreased endopeptidases level only of safe GFR (CKD I). It was found that high levels of remodeling processes (MMP) were accompanied by apoptosis activation. This is confirmed by a significant increase in of proapoptotic effector caspase-3 (prevalence in CKD II-III), and a high level of apoptotic cells in sclerosal glomerulus or in periglomerular area, in tubules and interstitium at global renal sclerosis. *Conclusions.* Progression of renal damage in children with GN and GFR delay is accompanied by high serum levels of MMPs and caspase-3, expansion of apoptosis in the kidney, indicated the activation extracellular matrix remodeling process.

ВСТУП. Прогресуюча втрата функції нирок при гломерулярній патології залежить від багатьох факторів. Зокрема, протеїнурія ініціює тубуло-інтерстиціальні пошкодження за рахунок активації хронічного запалення, що індукує фіброгенез [10, 19-21]. Зазначені процеси пов'язані з ремоделюванням зовнішньоклітинного матриксу [15]. Важливу роль в ремоделюванні компонентів зовнішньоклітинного матриксу відіграють цинк-залежні ендопептидази - матриксні металопротеїнази (ММП), спільною властивістю яких є здатність протеолізувати компоненти позаклітинного матриксу [4, 17]. Широкий спектр субстратів ММП дозволяє їм, також, контролювати багато інших функцій клітин, таких як проліферація, міграція, диференціація, регулювати апоптоз, ангіогенез як в нормі, так і при патології [15].

Мета роботи – дослідити процеси ремоделювання зовнішньоклітинного матриксу у дітей, хворих на гломерулонефрит (ГН), за рівнем активності ММП-2 і ММП-9 сироватки, станом системи контролю апоптозу, уточнити їх роль в прогресуванні захворювання.

МАТЕРІАЛИ ТА МЕТОДИ. Дизайн дослідження – одномоментне (cross-sectional study), об'єкт – 38 дітей від 5 до 18 років, хворих на ГН, які лікувалися в 2008-2011 роках в клініці дитячої нефрології ДУ «Інститут нефрології НАМН України» (клінічна база – ДКЛ №7 м. Києва). В дослідження були включені пацієнти з тривалістю захворювання не менш, ніж 12 місяців, та підтвердженою нефротичною формою ГН (набряки, гіпоальбумінурія <25 г/л, гіперхолестеринемія >6.5 ммоль/л, добова протеїнурія >3 г) на етапі до початку імуноотропної терапії згідно Протоколу (загострення) та через 8-10 тижнів (ремісія). Залежно від функціонального стану нирок хворих було розподілено в групи з різною швидкістю клубочкової фільтрації (ШКФ): ≥90 мл/хв/1.73 м² (хронічна хвороба нирок I ст. – ХХН I), n=25; 30-89 мл/хв/1.73 м² (ХХН II-III), n=13. Критерієм виключення було зменшення ШКФ (<30 мл/хв/1.73 м²).

Комплекс обстеження, окрім загальноприйнятих методик (огляд, моніторинг артеріального тиску, загальний та біохімічний аналізи крові, визначення добової протеїнурії, вивчення сечового осаду та концентраційної спроможності нирок, УЗД органів черевної порожнини, тощо), включав досліджено концентрацій ММП-2, ММП-9 та каспазы-3 в сироватці крові, визначення рівню апоптозу в нефробиоптатах. Контрольні показники були отримані при обстеженні 15 дітей з «інтактними» нирками та ШКФ ≥90 мл/хв/1.73 м² (надалі – “контроль”).

Стан ремоделюючих процесів у дітей з ГН досліджено за рівнем активних форм ММП-2 та ММП-9. Їх концентрації в сироватці крові визначено методом зимографії в 12% поліакрила-

мідному гелі з додецилсульфатом натрію і 0.1% желатину в якості субстрату. Після відмивання гелю протеолітичну активність ММП візуалізували у вигляді знебарвлених смужок на синьому фоні, при цьому локалізація смужок відповідала молекулярній масі кожного із ферментів за стандартами [8]. Ступінь протеолітичної активності оцінювали шляхом виміру площі зони лізису, порівнюючи з результатами використання стандартних наборів для визначення ММП-2 і ММП-9.

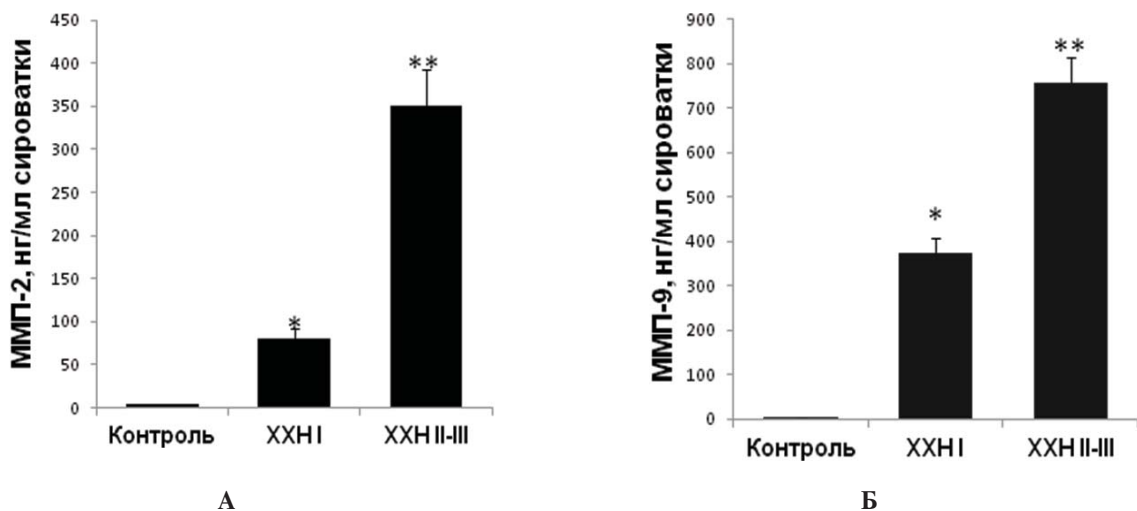
Рівень проапоптозного фактора каспаза-3 досліджено за методом Western Blotting (WB). Для підготовки зразків плазму та суспензію нейтрофілів хворих у співвідношенні 1:100 розводили в буфері (50 мМ Tris/HCl з рН 7.4, 50 мМ NaCl, 1 мМ EDTA, 0.5 мМ дитіотреїтолу, 0.5% деоксихлорату натрію, 1.5% NP-40, 1 мМ фенолметилсульфонілу флюориту), додавали інгібітори протеаз (Protease cocktail inhibitor, Roche Diagnostics, USA) в співвідношенні 1:1000 до кінцевого об'єму. При нанесенні зразків в 12.5% поліакриламідний гель для електрофорезу розрахунок об'єму проведено з урахуванням концентрації загального білка плазми обстежених та суспензії клітин за методом Бредфорда (Bio-Rad protein assay, США). Після електрофорезу зразки переносили на полівінілден-дифлюоридні мембрани та блокували мембран в 5% знежиреному молоці на TBS-T (136 мМ NaCl, 10 мМ Tris, 0.05% Tween 20). Інкубацію з первинним антитілом до каспази-3 (Rabbit anti-caspase-3Ab, BD Transduction Laboratories, Cell Signaling, USA) у співвідношенні 1:500 виконано протягом 12 годин при температурі 4 С. Як вторинні антитіла взято Anti-rabbit horsredish peroxidase Ab (GE Healthcare, UK) в концентрації 1:3000 з інкубацією 1 годину при кімнатній температурі. Після

відмивання мембран (TBS-T) проведено візуалізацію білків за допомогою хемілюмінесцентного субстрату ECL (GE Healthcare, UK). Контроль об'єму зразків, нанесених в гель при електрофорезі, використано β -актин. Імунореактивність щодо активності каспаза-3 в групі контролю була прийнята за 100%.

Рівень апоптозу в нефробиоптатах досліджено за TUNEL-тестом у 8 хворих з гістологічним діагнозом фокально-сегментарного гломерулосклерозу (ФСГС). Парафінові зрізи біопсійного матеріалу завтовшки 4 μ м, попередньо фіксованому у 10% розчині нейтрального забуференого формаліну, 20 хвилин обробляли протеїназою К (20 мкг/мл) при температурі 37°C. Після блокування активності ендогенної пероксидази протягом 10 хвилин (інкубацією в 0.3% H_2O_2 на фосфатному буфері з рН=7.4) використано стандартний набір Peroxidase in Situ Apoptosis detection Kit (Chemicon International, UK). Додатково ядра клітин було дозбарвлено гематоксиліном Харріса (Richard Allan Scientific, USA).

Матеріал опрацьовано з використанням методів варіаційної статистики (STATISTICA 6.0) та непараметричних статистичних підходів (Mann-Whitney test). Результати дослідження представлено як Mean \pm SEM, статистично достовірним вважався рівень $p < 0.050$.

РЕЗУЛЬТАТИ ДОСЛІДЖЕННЯ. При дослідженні ремоделюючих процесів встановлено значне підвищення середніх рівнів активних форм ММП-2 та ММП-9 в сироватці крові у всіх хворих порівняно з групою контролю. Захворювання нирок з уповільненням ШКФ (ХХН II-III) супроводжувалося вагомим підвищенням концентрацій ендopeптидаз в порівнянні з ГН без порушення функції нирок (ХХН I) (рис. 1).



Примітки: ММП - матрична металопротеїназа, ХХН - хронічна хвороба нирок, * $p < 0.05$ в порівнянні з контролем. ** $p < 0.001$ в порівнянні з контролем та $p < 0.01$ в порівнянні з ХХН I.

Рис. 1. Рівні ММП-2 (А) та ММП-9 (Б) в сироватці крові у дітей, хворих на ГН

Аналіз активності ММП з урахуванням ШКФ та стадії ГН визначив, що при ХХН I іму- нотропне лікування сприяло достовірному зменшенню як ММП-2, так і ММП-9 (таблиця 1).

Таблиця 1

ММП-2 та ММП-9: рівні активності в сироватці крові (нг/мл) у дітей, хворих на ГН, з різними стадіями ХХН та активністю патологічного процесу в нирках

Група обстежених	ММП-2		ММП-9	
	Загострення ГН	Ремісія ГН	Загострення ГН	Ремісія ГН
ХХН I	90±4.5*	65±8.7* **	386±11.6*	294±15.4* **
ХХН II-III	360±11.3*	330±14.6*	740±31.2*	719±825.6*
Контроль	4±0.3		4±0.6	

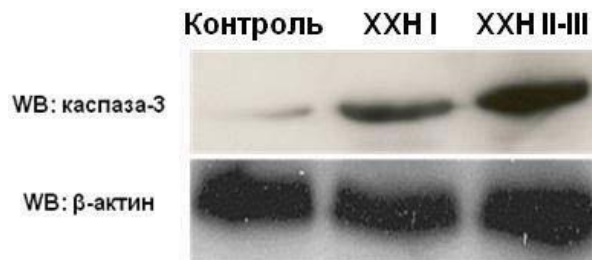Примітка: ХХН – хронічна хвороба нирок; * $p < 0.001$ порівняно з контролем, ** $p < 0.01$ порівняно з загостренням.

При цьому, за збереженої функції нирок (ХЗН I) експресія каспази-3 зростає до $60.3 \pm 7.5\%$ відносно контролю (прийнятого за 100%), при ХЗН II-III - до $90.1 \pm 9.8\%$ ($p < 0.001$ в порівнянні з контролем; $p < 0.010$ в порівнянні з ХЗН I).

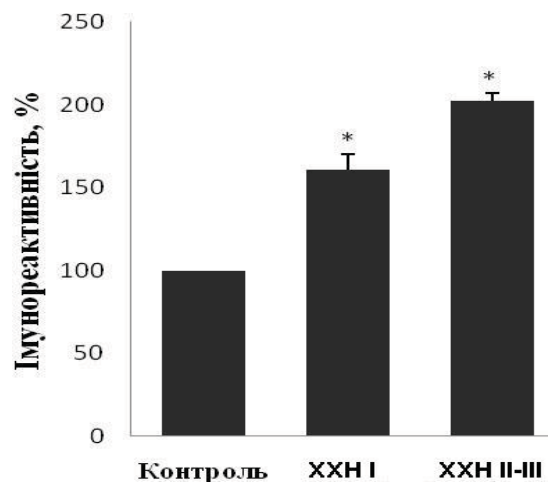
В групі пацієнтів з ХХН II-III значного покращення показників на фоні запровадженої імунотропної терапії та стабілізації стану хворих з досягненням ремісії не було (див. табл. 1).

Слід зазначити, що на всіх етапах обстеження як в групі пацієнтів зі збереженою ШКФ, так і у хворих з її уповільненням, активність ММП-9 була вище за ММП-2 ($p < 0.010$).

Дослідження стану системи контролю апоптозу у дітей, хворих на ГН, встановило значне підвищення експресії проапоптозного фактору каспази-3 в сироватці крові (рис. 2).



А



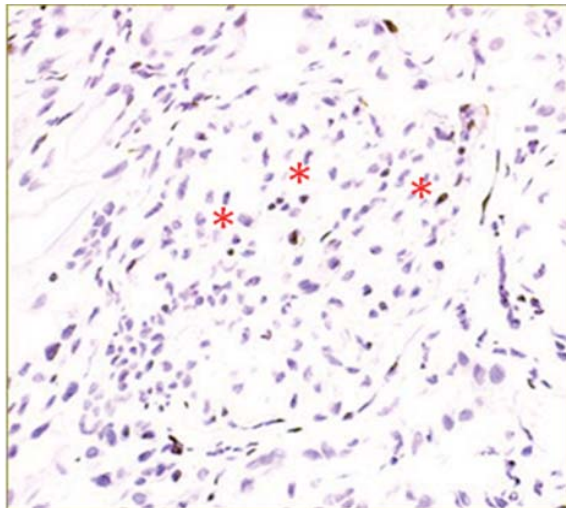
Б

Примітки: ХХН – хронічна хвороба нирок, WB - метод Western Blotting, * $p < 0.01$ в порівнянні з контролем.

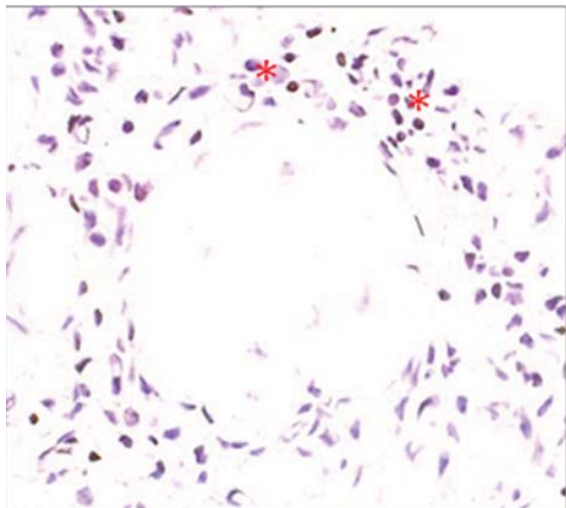
Рис. 2. Рівні активності (А) та імунореактивність (Б) каспази-3 у дітей, хворих на ГН.

В зразках біопсійного матеріалу хворих на ГН, представленому гістологічно ФСГС, виявлено високий рівень апоптозу за TUNEL-тестом (рис. 3).

Як правило, апоптозні клітини локалізувалися в уражених клубочках в зоні сегментарного склерозу, а за наявності глобального склерозу – перигломерулярно та в каналцях і інтерстиції.



А



Б

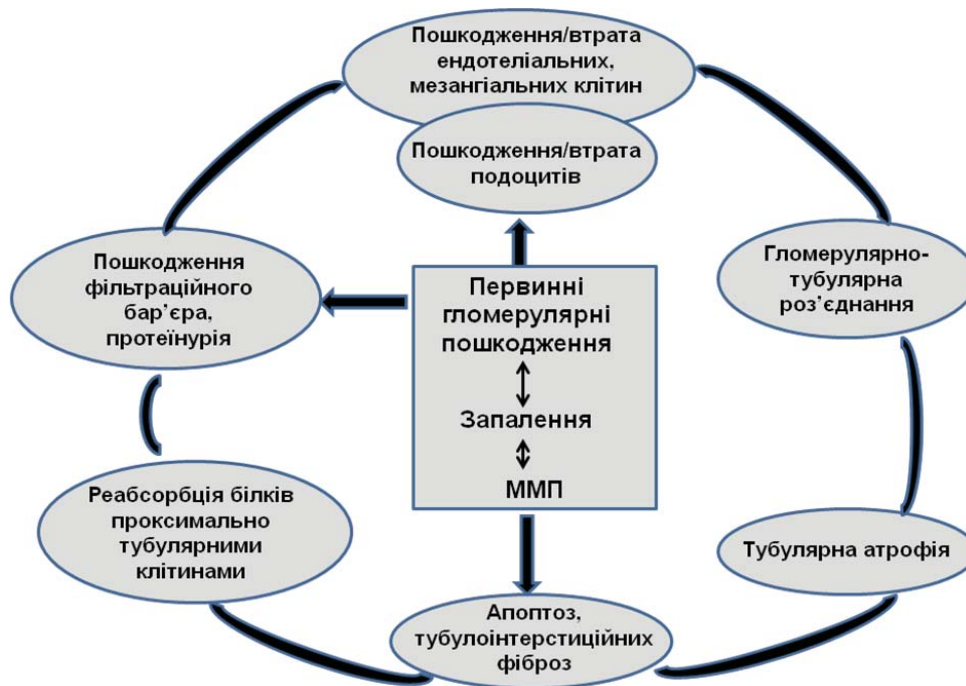Рис. 3 Локалізація апоптозу в гістологічних препаратах (відмічено червоними зірочками): А – клубочок з tip lesion, Б – глобальний склероз клубочка (TUNEL-тест, забарвлення: гематоксилін Харріса, збільшення: x20/1.4 Н.А.)

Обговорення. Нефросклероз є кінцевим наслідком захворювань нирок з хронічним перебігом, зокрема - ГН. Він є багатостадійним, виникає та прогресує за рахунок розвитку запалення, активації фібробластів, ремоделювання зовнішньоклітинного матриксу [3]. На всіх етапах цього комплексного патологічного процесу діють ММП, які є регуляторами клітинного циклу

- проліферації і апоптозу. Проліферація клітин модулюється, в першу чергу, за рахунок непрямих механізмів - так ММП-9 розщеплює мембранні попередники білка - ліганда епідермального фактора росту [13]. Крім того, цей фермент спричиняє лізис колагену та його фрагментацію, що потенціює хемотаксис нейтрофілів і відіграє безпосередню роль в прогресуванні запалення [1]. Додатково ММП здатні посилювати прозапальний потенціал нейтрофілів, сприяючи подовженню терміну їх життя [2, 14]. Активація мезангіальних клітин при хронічному запаленні призводить до їх трансформації та прискорює склеротичні зміни, індукуючи утворення ММП-2. Остання за рахунок прямого або опосередкованого впливу на утворення фіброгенних цитокінів сприяє синтезу зовнішньоклітинного матриксу з накопиченням його перигломерулярно та в інвестиції нирок [12]. Під впливом ММП-2 і ММП-9 відбувається, також, деградація складових базальної мембрани клубочків - колагену IV типу та ламініну, що порушує цілісність фільтраційного бар'єру та сприяє прогресуванню порушення функції нирок [12]. До втрати гломерулярних клітин та розвитку гломерулосклерозу призводять високі рівні активності ММП, які провокують та підтримують апоптоз мезангіальних клітин, підвищують чутливість мезангія до індукторів апоптозу [5, 7].

Відомо, що ММП збільшує експресію епітеліальних клітин проксимальних каналців [9]. Продукти деградації, накопичені в зовнішньоклітинному матриксі, активують міофібробласти, стають мітогеном для ниркових фібробластів та активаційним фактором для ММП-9 [22, 23]. Так само, як і в клубочках, ММП-9, розщеплюючи колаген та ламінін базальної мембрани проксимальних каналців, сприяє тубулярній атрофії та інтерстиціальному фіброзу [6]. Початок інтерстиціального фіброзу характеризується інфільтрацією інтерстиція запальними клітинами (в основному - макрофагами і Т-клітинами), які викликають активацію фібробластів. Виникає ланцюгова реакція - зростає активність ММП, що сприяє ремоделюванню колагену, ламініна і фібрoneктину [16]. Запально-асоційовані процеси та активаційний вплив ММП підтримує апоптоз (в першу чергу – в проксимальних каналцях), спровокований характерним для нефротичної форми ГН високим рівнем протеїнурії [18]. Наслідком є розширення зон тубулярної атрофії, формування атубулярних клубочків. Скорочення кількості нефронів зі збереженою структурою неминує супроводжується уповільненням ШКФ та прогресування тубулоінтерстиціальних пошкоджень.

Вищеописані процеси підсумовані схемою механізму розвитку ремоделюючих процесів в нирках при прогресуванні ГН (рис. 4).



Примітки: ММП - матрична металопротеїназа, ГН – гломерулонефрит

Рис. 4 Схема механізму прогресування пошкодження нирок ГН за участю процесів ремоделювання

Згадані вище зміни формують каскад патологічних процесів, що спричиняє прогресування ГН (див. рис. 4).

ВИСНОВКИ. Пошкодження нирок у дітей, хворих на ГН з нефротичною формою, супроводжується збільшенням активних ММП-2 та ММП-9 в сироватці, що свідчить про їх роль в потенціюванні запальних процесів та активацію ремоделюючих процесів зовнішньоклітинного матриксу. При прогресуванні захворювання уповільненням ШКФ поєднується зі збереженням високого рівня ферментів. Зазначені механізми індукують вторинні патофізіологічні процеси, зокрема апоптоз, що підтверджується збільшенням сироваткової концентрації проапоптозного ефектора каспаза-3 та розширенням зони ураження при гістологічному дослідженні органу-мішені – нирки. Отримані результати щодо стану процесів ремоделювання та окремих ланок апоптозного каскаду при ГН у дітей потребують подальшого узагальнення для визначення додаткових патогенетично обґрунтованих терапевтичних засобів впливу на патологічний процес в нирках. Моніторинг досліджених показників в динаміці захворювання доцільно використовувати для оцінки активності ГН та прогнозу щодо його прогресування.

ЛІТЕРАТУРА:

1. A self propagating matrix metalloprotease-9 (MMP-9) dependent cycle of chronic neutrophilic inflammation / X. Xu, P. L. Jackson, S. Tanner [et al] // *PLoS One.* – 2011. - V. 6. – e 1578.
2. Altered apoptosis of inflammatory neutrophils in MMP-9-deficient mice is due to lower expression and activity of caspase-3 / E. Kolaczowska, A. Koziol, B. Plytycz [et al] // *Immunol. Lett.* – 2009. – V. 126. – P. 73-82.
3. *Borza C. M.* The role of cell-extracellular matrix interactions in glomerular injury / C. M. Borza, A. Pozzi // *Exp. Cell Res.* – 2012. – V. 318 (9). – P. 1001-1010.
4. *Catania J. M.* Role of matrix metalloproteinases in renal pathophysiology / J. M. Catania, C. Ghen, A. R. Parrish // *Am. J. Physiol. Renal Physiol.* – 2007. – V. 292. – P. 905-911.
5. *Cheng S.* Gelatinase A (MMP-2) is necessary and sufficient for renal tubular cell epithelial-mesenchymal transformation / S. Cheng, D. H. Lovett // *Am. J. Pathol.* – 2003. – V. 162. – P. 1937-1949.
6. Disruption of tissue-type plasminogen activator gene in mice reduces renal interstitial fibrosis in obstructive nephropathy / J. Yang, R. W. Shultz, W. M. Mars [et al] // *J. Clin. Invest.* – 2002. – V. 110. – P. 1525-1538.

7. Inhibition of apoptosis in rat mesangial cells by tissue inhibitor of metalloproteinase-1 / H. Lin, X. Chen, J. Wang [et al] // *Kidney Int.* – 2002. – V. 62. – P. 60-69.
8. Inhibition of invasion and metastasis in cells transfected with an inhibitor of metalloproteinases. Y. A. De Clerck, N. Perez, H. Shimada, T. C. Boone, R. E. Langley, S. M. Taylor // *Cancer research.* – 1992. – V. 52. – P. 701-708.
9. *Fine L. G.* Chronic hypoxia as a mechanism of progression of chronic kidney disease: from hypothesis to novel therapeutics / N. G. Fine, J. T. Norman // *Kidney Int.* – 2008. – V. 74. – P. 867–872.
10. Eddy A. A. Renal expression of genes that promote interstitial inflammation and fibrosis in rats with protein-overload proteinuria / A. A. Eddy, C. M. Giachelli // *Kidney Int.* - 1995. – V. 47. – P. 1546-1557.
11. Gialeli C. Roles of matrix metalloproteinases in cancer progression and their pharmacological targeting / C. Gialeli, A. D. Theocharis, N. K. Karamanos // *FEBS.* – 2011. – V. 278. – P. 16-27.
12. Matrix metalloproteinase 2 and basement membrane integrity: a unifying mechanism for progressive renal injury / S. Cheng, A. S. Pollock, R. Mahimkar [et al] // *FASEB J.* – 2006. – V. 20. – P. 1898-1900.
13. Matrix metalloproteinase-9 induces transforming growth factor-beta(1) production in airway epithelium via activation of epidermal growth factor receptors / D. W. Perng, K. T. Chang, K. C. Su [et al] // *Life Sci.* – 2011. – V. 89. – P. 204-212.
14. Matrix metalloproteinase deficiency in mice exacerbates inflammatory arthritis through delayed neutrophil apoptosis and reduced caspase 11 expression / J. H. Cox, A. E. Starr, R. Kappelhoff [et al] // *Arthritis Rheum.* – 2010. – V. 62. – P. 3645-3655.
15. Matrix metalloproteinase proteomics: 651 substrates, targets, and therapy / C. J. Morrison, G. S. Butler, D. Rodriguez, C. M. Overall // *Curr. Opin. Cell Biol.* – 2009. – V. 21. – P. 645-653.
16. Pardo A. Matrix metalloproteinases in aberrant fibrotic tissue remodeling / A. Pardo, M. Selman // *Proc. Am. Thoracic Soc.* – 2006. – V. 3. – P. 383-388.
17. Parks W. C. Matrix metalloproteinases as modulators of inflammation and innate immunity / W. C. Parks, C. L. Wilson, Y. S. Lopez-Boado // *Nat. Rev. Immunol.* – 2004. – V. 4. – P. 617-629.
18. Protein uptake disturbs collagen homeostasis in proximal tubule-derived cells / V. Wohlfarth, K. Drumm, S. Mildenerger [et al] // *Kidney Int. Suppl.* – 2003. – Vol. 84. - S. 103-109.
19. Proteinuria and the risk of developing end-stage renal disease / K. Iseki, Y. Ikemiya, C. Iseki [et al] // *Kidney Int.* – 2003.- V. 63. – P. 1468-1474.
20. Remuzzi G. Pathophysiology of progressive nephropathies / G. Remuzzi, T. Bertani // *N. Engl. J. Med.* – 1998. - V. 339. – P. 1448-1456.
21. Renal protection in diabetes: role of glycemic control / P. Fioretto, M. Bruseghin, I. Berto [et al] // *J. Am. Soc. Nephrol.* – 2006. – V. 17. – P. 86-89.
22. Tissue-type plasminogen activator promotes murine myofibroblast activation through LDL receptor-related protein 1-mediated integrin signaling / K. Hu, C. Wu, *W. M. Mars* [et al] // *J. Clin. Invest.* – V. 117. – P. 3821-3832.
23. tPA is a potent mitogen for renal interstitial fibroblasts: role of beta1 integrin/focal adhesion kinase signaling / S. Hao, H. Shen, Y. Hou [et al] // *Am. J. Pathol.* – 2010. – V. 177. – P. 1164-1175.

Надійшла до редакції 05.11.2012

Прийнята до друку 27.11.2012