

УДК [616.718.4/6-006:616.728.3-089.843-77]-06:616-089.168

DOI: 10.32345/USMYJ.4(119).2020.14-24

Бур'янов Олександр

Національний медичний університет імені О.О. Богомольця, Київ, Україна.

Біштаві Обада Муххамад,

Національний медичний університет імені О.О. Богомольця, Київ, Україна.

Проценко Володимир

Державна Установа "Інститут травматології та ортопедії НАМН України",

Солоніцин Євген

Державна Установа "Інститут травматології та ортопедії НАМН України"

ПОРІВНЯЛЬНИЙ АНАЛІЗ УСКЛАДНЕНЬ У ПАЦІЄНТІВ ПІСЛЯ ІНДИВІДУАЛЬНОГО ОНКОЛОГІЧНОГО ТА МОДУЛЬНОГО ОНКОЛОГІЧНОГО ЕНДОПРОТЕЗУВАННЯ КОЛІННОГО СУГЛОБУ ПРИ ПУХЛИННОМУ ЙОГО УРАЖЕННІ

В статті проведено аналіз ускладнень після індивідуального онкологічного ендопротезування колінного суглобу при пухлинному ураженні. Протягом 10 років після операцій ендопротезування колінного суглоба при пухлинному ураженні ускладнення спостерігалися в 45,8% випадків. Основними ускладненнями, які спостерігалися були інфекційні (ранні та пізні) - 18,1%, асептична нестабільність ніжки ендопротеза - 16,7%, перелом кістки в місці імплантації ніжки ендопротеза - 6,9%, руйнування конструкції ендопротеза - 4,2%. Наводяться чинники які призвели до ускладнень, а також методики їх усунення. При інфекційному ускладненні рекомендується накладення діалізу і тривалий курс антибіотикотерапії або встановлення металоцементного "спейсера" з наступним реендопротезуванням, при асептичній нестабільності ніжки ендопротеза: реендопротезування колінного суглоба з заміною тільки одного (розхитаного) компонента ендопротеза з використанням довшою інтрамедулярної ніжки або з заміною всього ендопротеза, при переломі кістки в місці імплантації ніжки ендопротеза: проводиться металоостеосинтез перипротезного перелому кістки за допомогою накісткової пластини і дротяного серкляжа, при руйнування конструкції ендопротеза виконується реендопротезування суглоба з заміною всієї конструкції ендопротеза.

Ключові слова: колінний суглоб, ендопротезування, ускладнення, методики усунення ускладнень.

Вступ. Ділянка колінного суглобу є найбільш частою локалізацією кісткових пухлин. Частота ураження епіметафізів кісток, що утворюють колінний суглоб, складає близько 65-70% (Santini-Araujo, Kalil, Bertoni & Park, 2020; Larbi et al., 2016). Попри те, що досягнення у комплексному та комбінованому лікуванні пухлин кісток в останній час набули нового розвитку, хірургічний метод лікування все ще залишається головним при лікуванні цієї категорії хворих (Protsenko, Duda, 2014). Одним

із видів хірургічного лікування при пухлинах кісток є індивідуальне ендопротезування, яке певною мірою дозволяє усунути больовий синдром, відновити амплітуду рухів та стабільність суглобу, а також забезпечити повноцінну опору та функцію пересування і підвищити якість життя пацієнтів (Карпенко та ін., 2017; Henderson et al., 2012). З моменту створення різноманітних імплантів для заміщення кісток та суглобів після видалення пухлин розробники пройшли шлях від найпростішої

Cite as: Buryanov O., Bishtawi O.M., Protsenko V., Solonitsyn Ye. Comparative analysis of complications in patients after individual oncological and modular oncological endoprosthesis of the knee joint with tumor lesions

Ukrainian scientific medical youth journal, issue 4 (119), 2020

DOI: 10.32345/USMYJ.4(119).2020.14-24

до більш складної конструкції ендопротезів, за рахунок пошуку матеріалів та сплавів для їх серійного виробництва. На даний час провідні світові виробники виготовляють ендопротези з матеріалів, що характеризуються високою зносостійкістю, тому термін функціонування штучного суглоба визначається в основному правильністю його встановлення (Henderson et al., 2011). Тим не менш, нерідко при ендопротезуванні колінного суглоба після видалення пухлини кістки виникають такі ускладнення, як асептичне розхитування ніжки ендопротеза, перипротезні переломи кісток, недосконалість вузлів та руйнування конструкції ендопротеза, які обумовлені технічними помилками при його виготовленні (Healy et al., 2013). Використання модульних конструкцій ендопротезів дозволяє проводити заміщення будь-яких кісткових дефектів (Derzhavin, Bukharov, Iadrina & Erin, 2020; Hwang, Mehta, Yoon & Beebe, 2014). За даними літератури для виготовлення імплантатів застосовувалися різноманітні матеріали та сплави, але значні навантаження іноді призводили до руйнування імплантів особливо в навантажувальних зонах, застосування кісткового цемента призводило до асептичного розхитування ніжки ендопротеза, що потребувало операції реендопротезування (Henderson et al., 2011). За даними деяких дослідників реендопротезування виконується у 8–10% випадків при первинному ендопротезуванні стандартними ендопротезами, а при

онкологічному ендопротезуванні реендопротезування виконується в 30% випадків (Нисиченко, 2010). При підготовці до первинного онкологічного або ревізійного ендопротезування необхідне повноцінне передопераційне планування усіх етапів майбутньої операції (Zasulskiy et al., 2013). Видалення пухлини або імпланта має супроводжуватися мінімальною втратою маси кісткової тканини. Надзвичайно важливим є вибір оптимальної моделі ендопротеза та використання потрібного хірургічного інструментарію для виконання подібних втручань (Zasulskiy et al., 2013). Все вищевикладене поряд з іншими ускладненнями (інфекційне запалення, рецидив пухлини) призводить до необхідності заміни конструкції та проведення ревізійного ендопротезування (Mulvey, Thornhill, Kelly & Healy, 2000; Windhager, Leithner & Hochegger, 2006).

В даній статті ми надаємо результати дослідження ускладнень після ендопротезування колінного суглоба при пухлинах кісток, що його утворюють.

Мета дослідження. Провести порівняльний аналіз ускладнень у пацієнтів, які спостерігалися після ендопротезування колінного суглоба з приводу пухлин кісток при застосуванні індивідуальних онкологічних та модульних онкологічних ендопротезів та визначити шляхи їх корекції.

Матеріал і методи. За період з 2009 по 2020 рік ендопротезування колінного суглобу виконано 72 пацієнтам з пухлинами кісток його

Нозологічна форма пухлини	Кількість випадків, %	Дистальний відділ стегнової кістки, кількість випадків	Проксимальний відділ великогомілкової кістки, кількість випадків
Гігантклітинна пухлина кістки	26 (36,1%)	13	13
Остеогенна саркома	26 (36,1%)	18	8
Хондросаркома	7 (9,7%)	5	2
Злоякісна гігантклітинна пухлина кістки	5 (6,9%)	4	1
Фібросаркома кістки	4 (5,6%)	2	2
Злоякісна фіброзна гістіоцитомома кістки	2 (2,8%)	1	1
Саркома Юінга	1 (1,4%)	1	-
Метастатична пухлина	1 (1,4%)	1	-
Всього	72 (100%)	45	27

Таблиця 1. Нозологічні форми пухлини та їх локалізація

Гістологічна форма пухлини	Локалізація	
	Дистальний відділ стегнової кістки, кількість випадків	Проксимальний відділ великогомілкової кістки, кількість випадків
Остеогенна саркома	11	5
Гігантоклітинна пухлина кістки	4	4
Хондросаркома	2	1
Злоякісна гігантоклітинна пухлина кістки	1	-
Злоякісна фіброзна гістіоцитома кістки	1	-
Саркома Юінга	1	-
Фібросаркома кістки	-	1
РАЗОМ	20	11

Таблиця 2. Розподіл хворих на пухлини кісток за гістологічною формою та за локалізацією пухлини (дослідна група)

утворюючих. Серед пролікованих хворих жінок було 32 (44,4 %), чоловіків – 40 (55,6 %). Середній вік пацієнтів склав – 28,9±1,25 років. Дослідну групу (n=31) склали пацієнти, яким виконано ендопротезування колінного суглобу індивідуальними модульними онкологічними ендопротезами фірм “Stryker” та “W.Link”. Контрольну групу (n=41) склали пацієнти, яким виконано ендопротезування колінного суглобу індивідуальними онкологічними ендопротезами фірм “Inmed” та “Beznoska”. Гістологічні форми пухлини та їх локалізація представлені в табл.1

В табл. 2 представлений розподіл хворих на пухлини кісток за гістологічною формою та локалізацією пухлини (дослідна група) де проводилося ендопротезування колінного

суглоба ендопротезами “Stryker” та “W.Link”.

В табл. 3 представлений розподіл хворих на пухлини кісток за гістологічною формою та локалізацією пухлини (контрольна група), де проводилося ендопротезування колінного суглоба ендопротезами “Inmed” та “Beznoska”.

Об’єм хірургічного втручання складався з резекції суглобового сегменту кістки з пухлиною «en block» та заміщення дефекту кістки індивідуальним онкологічним або індивідуальним модульним онкологічним ендопротезом. Функціональний результат прооперованої кінцівки розраховувався за шкалою MSTS (Musculo-Skeletal Tumor Staging /System/). Якість життя визначали за опитувальником EORTC-QLQ-C30. Вживаність пацієнтів оцінена методом Каплана – Мейєра.

Гістологічна форма пухлини	Локалізація	
	Дистальний відділ стегнової кістки, кількість випадків	Проксимальний відділ великогомілкової кістки, кількість випадків
Гігантоклітинна пухлина кістки	9	9
Остеогенна саркома	7	3
Хондросаркома	3	1
Злоякісна гігантоклітинна пухлина кістки	3	1
Фібросаркома кістки	2	1
Злоякісна фіброзна гістіоцитома кістки	-	1
Метастатична пухлина	1	-
РАЗОМ	25	16

Таблиця 3. Розподіл хворих на пухлини кісток за гістологічною формою та локалізацією пухлини (контрольна група)

Отримані результати

В результаті проведеного ендопротезування колінного суглоба у 72 хворих імплантами різних конструкцій ускладнення спостерігалися у 33 (45,8%) пацієнтів. Основними ускладненнями були: перипротезна інфекція – 13 (18,1%) випадків, асептичне розхитування ніжки ендопротеза – 12 (16,7%) випадків, перелом кістки в місці імплантації ніжки ендопротеза – 5 (6,9%) випадків, руйнування конструкції ендопротеза – 3 (4,2%) випадки. Рецидиви пухлини спостерігалися у 5 (6,9%) хворих. Метастази в легені виявлено у 12 (16,7%) хворих.

Якщо розглядати ускладнення в основній та контрольній групах хворих після проведеного ендопротезування колінного суглоба в залежності від конструкції ендопротеза та локалізації пухлини результати були такими: в основній групі (n=31) хворих, яким проводилося модульне ендопротезування ендопротезами фірми “Stryker” та фірми “Valdemar Link” ускладнення після ендопротезування спостерігалися при локалізації пухлини в дистальному відділі стегнової кістки у 8 (25,8%) пацієнтів: асептичне розхитування ніжки ендопротеза у 6 (19,35%) пацієнтів, перипротезна інфекція – 1 (3,23%), руйнування конструкції ендопротеза – 1 (3,23%). Рецидиви пухлини в цій групі виявлено у 2 (6,45%) пацієнтів. Метастази в легені виявлено у 6 (19,35%) пацієнтів. Померло в процесі лікування 2 (6,45%) хворих за рахунок метастазів в легені.

Ускладнення після ендопротезування при локалізації пухлини в проксимальному відділі великогомілкової кістки спостерігалися у 2 (6,45%) хворих: асептичне розхитування ніж-

ки ендопротеза у 1 (3,23%) пацієнта, перипротезна інфекція – 1 (3,23%). Рецидивів пухлин в цій групі не виявлено. Метастази в легені виявлено у 2 (6,45%) хворих. Помер в процесі лікування 1 (3,23%) хворий за рахунок метастазів в легені.

В контрольній групі (n=41) хворих, яким проводилося ендопротезування колінного суглоба ендопротезами фірми “Inmed” та “Beznoska” ускладнення після ендопротезування при локалізації пухлини в дистальному відділі стегнової кістки спостерігалися у 14 (34,15%) хворих: перипротезна інфекція у 7 (17,07%) пацієнтів, асептичне розхитування ніжки ендопротеза – 4 (9,76%), перелом стегнової кістки в місці імплантації ніжки ендопротеза – 2 (4,88%), руйнування конструкції ендопротеза – 1 (2,44%). Рецидиви пухлини в цій групі виявлено у 2 (4,88%) пацієнтів. Метастази в легені виявлено у 3 (7,32%) хворих. Померло в процесі лікування 3 (7,32%) хворих за рахунок метастазів в легені.

Ускладнення після ендопротезування колінного суглоба при локалізації пухлини в проксимальному відділі великогомілкової кістки спостерігалися у 9 (21,95%) хворих: перипротезна інфекція у 4 (9,76%) пацієнтів, асептичне розхитування ніжки ендопротеза – 1 (2,44%), перелом великогомілкової кістки в місці імплантації ніжки ендопротеза – 3 (7,32%), руйнування конструкції ендопротеза – 1 (2,44%). Рецидив пухлини в цій групі виявлено у 1 (2,44%) хворого. Метастази в легені виявлено у 1 (2,44%) хворого. Помер в процесі лікування 1 (2,44%) хворий за рахунок метастазів в легені. Результати ускладнень після ендопротезування колінного суглоба в залеж-

Локалізація	Ендопротез фірми «Stryker» та «Valdemar Link»		Ендопротез фірми «Inmed» та «Beznoska»	
	Кількість пацієнтів, (%)	Кількість ускладнень, (%)	Кількість пацієнтів, (%)	Кількість ускладнень, (%)
Дистальний відділ стегнової кістки	20	8 (25,8%)	25	14 (34,15%)
Проксимальний відділ великогомілкової кістки	11	2 (6,45%)	16	9 (21,95%)
РАЗОМ	31	10 (32,25%)	41	23 (56,1%)

Таблиця 4. Результати ускладнень після ендопротезування колінного суглоба в залежності від конструкції ендопротеза та локалізації пухлинного процесу в кістці

ності від конструкції ендопротеза та локалізації пухлинного процесу в кістці представлені в табл. 4.

Таким чином, основними ускладненнями в контрольній групі (n=41) після використання ендопротезів фірми "Inmed" та "Beznoska" були: перипротезна інфекція у 11 (26,8 %) пацієнтів, асептична нестабільність ніжки ендопротеза - 5 (12,2 %), перелом кістки в місці імплантації ніжки ендопротеза - 5 (12,2 %), руйнування конструкції ендопротеза - 2 (4,9 %). Рецидиви пухлини в процесі лікування виявлено у 3 (7,3 %) пацієнтів. В контрольній групі хворим виконано: при перипротезній інфекції - накладення діалізу і тривалий курс антибіотикотерапії в 4 випадках, в 6 випадках виконано видалення ендопротеза і встановлення металоцементного "спейсера" з наступним реендопротезуванням, в 1 випадку виконана ампутація кінцівки на рівні середньої третини стегна. При асептичному розхитуванні ніжки ендопротеза реендопротезування виконано в 5 випадках, металоостеосинтез перипротезного перелому кістки за допомогою накісткової пластини і дротяного серкляжа виконаний в 5 випадках, в 2 випадках виконано реендопротезування колінного суглоба у зв'язку з руйнуванням конструкції ендопротеза. При рецидивах пухлини в 1 випадку виконано видалення рецидиву, в 2 випадках ампутацію стегна. Основними ускладненнями після використання ендопротезів фірми "Stryker" та "Valdemar Link" були: асептична нестабільність ніжки ендопротеза у 7 (22,6 %) пацієнтів, перипротезна інфекція - 2 (6,5 %), руйнування конструкції ендопротеза - 1 (3,2 %). Рецидиви пухлини в процесі лікування виявлено у 2 (6,5 %) пацієнтів. В основній групі хворим виконано: при перипротезній інфекції - накладення діалізу і тривалий курс антибіотикотерапії в 1 випадку, і в 1 випадку виконано видалення ендопротеза і встановлення металоцементного "спейсера" з наступним реендопротезуванням, реендопротезування при асептичній нестабільності ніжки ендопротеза з заміною більш довшої ніжки ендопротеза виконано в 7 випадках, в 1 випадку виконано реендопротезування колінного суглоба у зв'язку з руйнуванням кон-

струкції ендопротеза. При рецидивах пухлини в 1 випадку виконано видалення рецидиву в м'яких тканинах, і в 1 випадку ампутацію на рівні середньої третини стегна.

За нашими спостереженнями при ендопротезуванні колінного суглоба деякі ускладнення залежать від локалізації пухлини, особливо при резекції проксимальної частини великогомілкової кістки за рахунок дефіциту м'яких тканин для покриття конструкції ендопротеза, тому в таких випадках ми застосовували пластику переміщенням медіальної частини *musculus gastrocnemius* для покриття конструкції ендопротеза. З метою профілактики металоза та його наслідків для покриття металевої частини тіла ендопротеза ми застосовували сітку "Mutars", до сітки підшивали оточуючі м'язи з метою поліпшення функції кінцівки.

В результаті ендопротезування колінного суглоба, після резекції дистального відділу стегнової кістки, функціональний результат (шкала MSTs) нижньої кінцівки у пацієнтів склав в середньому 88,2%. В результаті ендопротезування колінного суглоба, після резекції проксимального відділу великогомілкової кістки, функціональний результат (шкала MSTs) нижньої кінцівки у пацієнтів склав в середньому 82,4%.

Якість життя хворих до ендопротезування колінного суглоба (опитувальник EORTC-QLQ-C30) була в середньому біля 40 балів, а після ендопротезування колінного суглоба (опитувальник EORTC-QLQ-C30) якість життя хворих підвищилася в середньому до 80 балів.

В результаті моніторингу хворих, яким виконано ендопротезування колінного суглоба з приводу пухлин кісток його утворюючих, загальна трирічна виживаність прооперованих та пролікованих пацієнтів склала 78,2±2,9%, а загальна п'ятирічна виживаність прооперованих та пролікованих пацієнтів склала 61,9±3,8%.

Наводимо приклад з нашої практики: Хвора Л., 43 років, іст.хв. 522442 поступила у клінічний відділ ДУ "Інститут травматології та ортопедії НАМН України" з діагнозом: Осстеогенна саркома дистального відділу стег-

нової кістки, кл.гр.II. З анамнезу захворювання: за місцем проживання 25.08.2011 р. хворій виконано резекцію дистального відділу стегнової кістки з пухлиною, алопластику та металоостеосинтез інтрамедулярним металевим стрижнем. ПГЗ №137292-307/11 від 07.09.2011 – остеосаркома, high grade, із переважанням ділянок фібробластичної будови. В післяопераційному періоді хвора отримала 6 курсів внутрішньовенної поліхіміотерапії. Через 3 роки у пацієнтки спостерігалась нестабільність зв'язкового апарату в області колінного суглоба, відбувся підзвих в колінному суглобі (рис.1). Хвора відмітила вкорочення довжини лівої нижньої кінцівки до 5 см. У клінічному відділі ДУ “Інститут травматології та ортопедії НАМН України” 16.12.2014 року хворій виконано видалення стрижня, резекція дистального відділу алотрансплантату та ендопротезування колінного суглоба індивідуальним онкологічним ендопротезом фірми “Inmed” (рис.2). 04.02.2016 року хвора відчувала нестабільність та появу патологічної рухливості в дистальному відділі лівого стегна. На рентгенограмах від 04.02.2016 року відмічено руйнування конструкції ендопротеза за рахунок перелому феморальної ніжки ендопротеза (рис.3). 25.05.2016 року хворій виконано ревізійне ендопротезування лівого колінного суглоба, фіксація перелому феморальної ніжки ендопротеза спеціальною металевою муфтою (рис.4). На момент контрольних оглядів і на теперішній час пацієнтка самостійно рухається з опорою на нижню кінцівку, ускладнень не спостерігається. Функціональний результат нижньої кінцівки (шкала MSTs) в межах 88 %.

Обговорення результатів.

В результаті проведеного аналізу ендопротезування колінного суглоба з приводу пухлин кісток встановлено, що інфекційні ускладнення розвинулися в 13 (18,1%) випадках. Згідно з даними зарубіжних авторів, частота інфекційних ускладнень при застосуванні онкологічних ендопротезів становить від 10 до 19,4% (Zasulskiy et al., 2013; Нисиченко, 2010), що практично співпадає з отриманими нами результатами – 18,1%. Ми вважаємо, що інфекційні ускладнення під час операції залежать від багатьох чинників таких як

об'єм видаленої пухлини, відносної довжини резеційованого сегменту кістки, тривалості хірургічного втручання, об'єму крововтрати, попереднього хірургічного втручання, проведених в передопераційному періоді курсів хіміотерапії або променевої терапії, дефіциту м'яких тканин, супутньої патології у пацієнтів, а також асептики під час операції. При ранніх інфекційних процесах (1 місяць після первинного ендопротезування) ми застосовували такі методики лікування як відкритий дебридмент, накладання активного діалізу, тривале промивання порожнини суглоба антисептиками, масивну антибактеріальну терапію. При пізніх інфекційних процесах (більше 1 місяця після первинного ендопротезування) ми застосовували видаленням імплантату та кісткового цементу, проводили радикальну хірургічну обробку гнійного вогнища та встановлення металоцементного “спейсера” в поєднанні з антибактеріальною терапією. Нами проведено при перипротезній інфекції – накладання діалізу і тривалий курс антибіотикотерапії в 4 випадках, в 6 випадках виконано видалення ендопротеза і встановлення металоцементного “спейсера” з наступним реендопротезуванням, в 1 випадку виконана ампутація кінцівки на рівні середньої третини стегна. Асептична нестабільність ніжки ендопротеза спостерігалася частіше при застосуванні ендопротезів фірми “Stryker” та “Valdemar Link”, як після резекції дистального відділу стегнової кістки, так і проксимального відділу великогомілкової кістки – 7 випадків, при застосуванні ендопротезів фірми “Inmed” та “Beznoska” – 5 випадків, що склало 16,7%. В 7 випадках пацієнтам застосовано реендопротезування колінного суглоба з заміною тільки одного (розхитаного) компонента ендопротеза з використанням довшою інтрамедулярної ніжки, а в 5 випадках застосовано реендопротезування колінного суглоба з заміною всього ендопротеза. За даними зарубіжної літератури частота асептичної нестабільності ніжки ендопротеза складає від 19 до 31% (Henderson et al., 2011; Нисиченко, 2010), тобто отримані нами показники 16,7% трохи нижчі, що говорить про дотримання пацієнтами усіх рекомендацій і настанов у

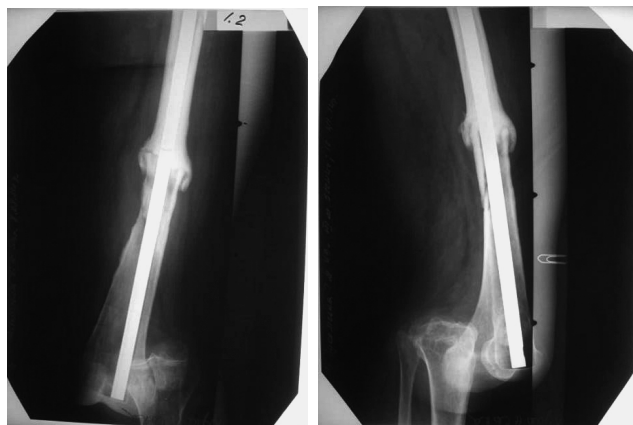

Рисунок 1.

Фотовідбитки рентгенограм хворої Л., стан після резекції дистального відділу стегнової кістки з приводу остеогенної саркоми та алопластики та металоостеосинтезу металевим стрижнем.

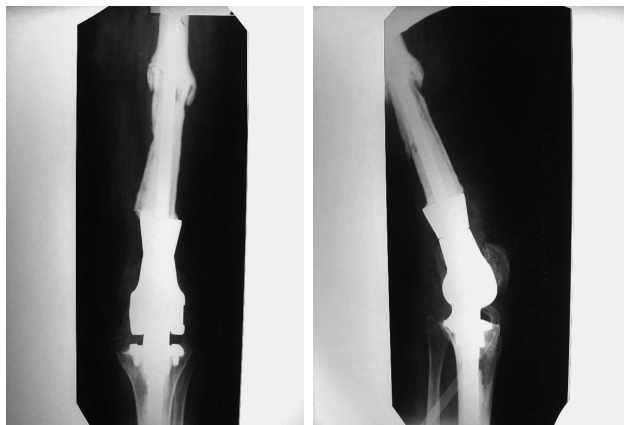


Рисунок 2.

Фотовідбитки рентгенограм хворої Л., стан після ендопротезування колінного суглоба індивідуальним онкологічним ендопротезом фірми "Inmed".

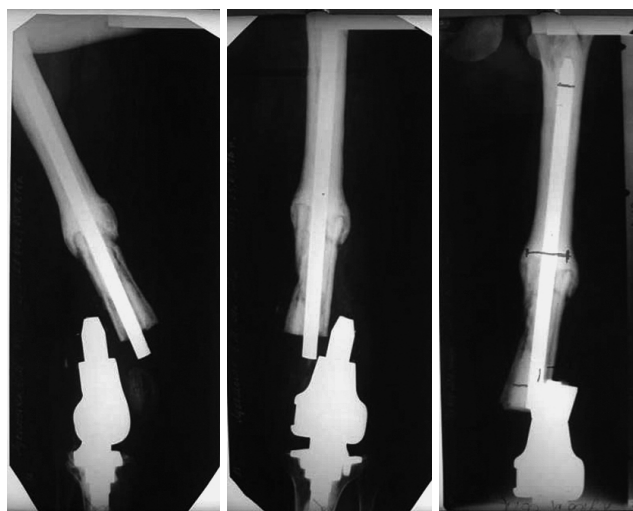


Рисунок 3.

Фотовідбитки рентгенограм хворої Л., стан після ендопротезування колінного суглоба індивідуальним онкологічним ендопротезом фірми "Inmed", спостерігається руйнування конструкції ендопротеза.

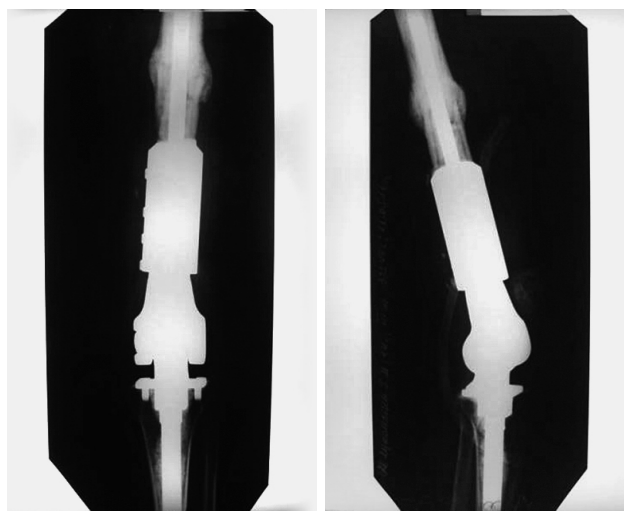


Рисунок 4. Фотовідбитки рентгенограм хворої Л., стан після реендопротезування колінного суглоба індивідуальним онкологічним ендопротезом фірми "Inmed", з застосуванням спеціальної конструкції у вигляді металевої муфти на місце руйнування конструкції ендопротеза.

післяопераційному періоді. Руйнування конструкції ендопротеза зареєстровано у 3 (4,2%) пацієнтів в різні терміни після ендопротезування: в 2 випадках після застосування ендопротезів фірми "Inmed" та "Beznoska" і в 1 випадку після застосування ендопротезу фірми "Valdemar Link". В літературі повідомляється, що руйнування конструкції ендопротеза спо-

стерігалось у 23 (27,0%) пацієнтів (Zasulskiy et al., 2013), а за нашими спостереженнями відмічено у 3 (4,2%) пацієнтів, що говорить про технічну досконалість застосованих нами конструкцій ендопротезів. У всіх 3 випадках виконано реендопротезування суглоба з заміною всієї конструкції ендопротеза. Переломи кісток в місці імплантації ніжки ендопротеза

спостерігалися при застосуванні ендопротезів фірм "Inmed" та "Beznoska" у 5 (6,9%) випадках. Ми вважаємо що ці переломи відбувалися за рахунок недосконалості конструкції ендопротеза та зміни біомеханічного навантаження на кістку в місці імплантації, а також застосування кісткового цементу та довжини резеційованого сегменту кістки. У всіх випадках при переломах кісток нами застосований металоостеосинтез переломів накістковими пластинами та дротяними серкляжами. Рецидиви пухлини спостерігалися нами у 5 (6,9%) хворих, в 2 випадках виконано видалення рецидиву пухлини, в 3 випадках ампутацію стегна. Живими на даний час є 3 (4,2%) хворих з цим типом ускладнень.

Висновки

1. Після операцій ендопротезування колінного суглоба при пухлинному ураженні ускладнення спостерігалися в 45,8% випадків. Основними ускладненнями були інфекційні (18,1%), асептична нестабільність ніжки ендопротеза (16,7%) перелом кістки в місці імплантації ніжки ендопротеза (6,9%), руйнування конструкції ендопротеза (4,2%).
2. При ускладненнях після ендопротезування колінного суглоба застосовані такі

методику лікування: при перипротезній інфекції - накладення діалізу і тривалий курс антибіотикотерапії, видалення ендопротеза і встановлення металоцементного "спейсера" з наступним реендопротезуванням; при асептичній нестабільності ніжки ендопротеза - реендопротезування; при перипротезному переломі кістки - металоостеосинтез за допомогою накісткової пластини та дротяного серкляжа; при руйнуванні конструкції ендопротеза - реендопротезування; при рецидиві пухлини - видалення рецидиву пухлини, ампутація або екзартикуляція кінцівки.

3. Якість життя хворих до ендопротезування колінного суглоба була в середньому біля 40 балів, а після ендопротезування колінного суглоба якість життя хворих підвищилася в середньому до 80 балів, що говорить про ефективність застосування ендопротезування в комбінованому та комплексному лікуванні пухлин кісток даної локалізації.

Конфлікт інтересів. Дана публікація не викликає будь-якого конфлікту між авторами, не була і не буде предметом комерційної зацікавленості чи винагороди в жодній формі.

ЛІТЕРАТУРА

- Derzhavin V.A., Bukharov A.V., Iadrina A.V. & Erin D.A. (2020). Results of arthroplasty in oncological patients with primary and metastatic bone tumours around the knee. *Genij Ortopedii*, 26(3), 347-352. (In Russ.). DOI: 10.18019/1028-4427-2020-26-3-347-352.
- Larbi A., Viala P., Cyteval C., Snene F., Greffier J., Faruch M. & Beregi J.-P. (2016). Imaging of tumors and tumor-like lesions of the knee. *Diagnostic and Interventional Imaging*, 97 (7-8), 767-777. doi: 10.1016/j.diii.2016.06.004.
- Mulvey T.J., Thornhill T.S., Kelly M.A. & Healy W.L. (2000). Complications associated with total knee replacement. *Orthopaedic knowledge update. Hip and knee reconstruction 2.*, P.323-338.
- Protsenko V.V., Duda B.S. (2014). Complications after knee arthroplasty using individual cancer implants in patients with bone tumors. *Trauma*, 15(5), 70-74. (In Russia). <https://cyberleninka.ru/article/n/oslozhneniya-posle-endoprotezirovaniya-kolennogo-sustava-pri-ispolzovanii-individualnyh-onkologicheskikh-endoprotezovu-bolnyh-s/viewer>.
- Santini-Araujo E., Kalil R.K., Bertoni F. & Park Y.-K. (2020). Tumors and Tumor-Like Lesions of Bone. *Springer Nature Switzerland AG*. 1002 p. Doi: 10.1007/978-3-030-28315-5.
- Healy W.L., Della Valle C.J., Iorio R., Berend K.R., Cushner F.D., Dalury D.F. & Lonner J.H. (2013). Complications of total knee arthroplasty: standardized list and definitions of the Knee Society. *Clin Orthop Relat Res*. 471(1), 215-220. doi: 10.1007/s11999-012-2489-y. PMID: 22810157; PMCID: PMC3528930.
- Henderson E.R., Pepper A.M., Marulanda G., Binitie O.T., Cheong D. & Letson G.D. (2012). Outcome of lower-limb preservation with an expandable endoprosthesis after bone tumor resection in children. *J Bone Joint Surg Am*. 94(6), 537-47. doi: 10.2106/JBJS.I.01575. PMID:22438003.
- Henderson E.R., Groundland J.S., Pala E., Dennis J.A., Wooten R., Cheong D., Windhager R., Kotz R.I., Mercuri M., Funovics P.T., Hornicek F.J., Temple H.T., Ruggieri P., Letson G.D. (2011). Failure mode classification for tumor endopro-

theses: retrospective review of five institutions and a literature review. *J Bone Joint Surg Am.* 93(5), 418-429. doi: 10.2106/JBJS.J.00834. PMID: 21368074.

Hwang J.S., Mehta A.D., Yoon R.S. & Beebe K.S. (2014). From amputation to limb salvage reconstruction: evolution and role of the endoprosthesis in musculoskeletal oncology. *J Orthop Traumatol.* 15(2), 81-86. doi: 10.1007/s10195-013-0265-8. PMID:24057576; PMCID:PMC4033797.

Windhager R., Leithner A. & Hochegger M. (2006). Wechsel von Tumorendoprothesen des Kniegelenks. Review und eigene Ergebnisse [Revision of tumour endoprotheses around the knee joint. Review and own results]. *Orthopade.* 35(2), 176-183. (In German). Doi: 10.1007/s00132-005-0913-7. PMID: 16369846.

Zasulskiy P.Y., Kulyaba T.A., Ptashnikov D.A., Grigoriev P.V., Mikailov I.M. (2013). Analysis of complications after knee replacement in tumor lesions (20-year experience). *Traumatology and Orthopedics of Russia.* (4), 24-32. (In Russ.) Doi: 10.21823/2311-2905-2013--4-24-32.

Карпенко В.Ю., Бухаров А.В., Курильчик А.А., Ядрина А.В., Иванова М.В., Державин В.А. (2017). Эндопротезирование при опухолевом поражении дистальных отделов конечностей. *Онкология. Журнал им. П.А. Герцена.* 6(5), 31-36. Doi: 10.17116/onkolog20176531-36.

Нисиченко Д. В. (2010). Инфекционные осложнения у онкологических больных после эндопротезирования крупных суставов. Клиника, диагностика, лечение, профилактика: диссертация кандидата медицинских наук. Москва, 2010. 146 с. <http://medical-diss.com/medicina/infektsionnye-oslozhneniya-u-onkologicheskikh-bolnyh-posle-endoprotezirovaniya-krupnyh-sustavov-klinika-diagnostika-lechen>.

Buryanov Oleksandr

Bogomolets National Medical University, Kiev, Ukraine

Bishtawi Obada Mohammad

Bogomolets National Medical University, Kiev, Ukraine

Protsenko Volodymyr

Institute of Traumatology and Orthopedics of the NAMS Ukraine

Solonitsyn Yevhen

Institute of Traumatology and Orthopedics of the NAMS Ukraine

**COMPARATIVE ANALYSIS OF COMPLICATIONS IN PATIENTS
AFTER INDIVIDUAL ONCOLOGICAL AND MODULAR ONCOLOGICAL
ENDOPROSTHETICS OF THE KNEE JOINT WITH TUMOR LESIONS**

Annotation The article contains analysis of complications after individual oncological knee joint endoprosthesis replacement in cases of tumor lesions. Complications were observed in 45,8% of cases after knee joint endoprosthesis replacement operations with tumor lesions. The main complications that were observed included infectious ones: 18,1%, aseptic instability of the endoprosthesis stem: 16,7%, bone fracture at the site of endoprosthesis stem implantation: 6,9%, destruction of the endoprosthesis structure: 4,2%. The factors that led to complications, as well as methods of their elimination are given. Dialysis and a long course of antibiotic therapy or the installation of a metal-cement spacer device followed by repeated endoprosthesis replacement is advised in case of an infectious complication. Repeated joint endoprosthesis replacement with replacement of only one (loose) component of the endoprosthesis, using a long intramedullary stem or replacement of the total endoprosthesis is advised in case of aseptic instability of the endoprosthesis stem. Metallic osteosynthesis of the periprosthetic bone fracture is performed using bone plates and cable grip in cases of bone fracture at the site of endoprosthesis stem implantation. Repeated joint endoprosthesis replacement is effected with replacement of the entire endoprosthesis structure in case of destruction of the endoprosthesis structure.

Key words: knee joint, endoprosthesis replacement, complications, methods of complications eliminating.

Бурьянов Александр

Национальный медицинский университет имени А.А. Богомольца Киев Украина.

Биштави Обада Муххамад

Национальный медицинский университет имени А.А. Богомольца Киев Украина.

Проценко Владимир

Государственное Учреждение «Институт травматологии и ортопедии НАМН Украины»

Солоницын Евгений

Государственное Учреждение «Институт травматологии и ортопедии НАМН Украины»

СРАВНИТЕЛЬНЫЙ АНАЛИЗ ОСЛОЖНЕНИЙ У ПАЦИЕНТОВ ПОСЛЕ ИНДИВИДУАЛЬНОГО ОНКОЛОГИЧЕСКОГО И МОДУЛЬНОГО ОНКОЛОГИЧЕСКОГО ЭНДОПРОТЕЗИРОВАНИЯ КОЛЕННОГО СУСТАВА ПРИ ОПУХОЛЕВОМ ЕГО ПОРАЖЕНИИ

Аннотация В статье проведен анализ осложнений после индивидуального онкологического эндопротезирования коленного сустава при опухолевом поражении. После операций эндопротезирования коленного сустава при опухолевом поражении осложнения наблюдались в 45,8% случаев. Основными осложнениями, которые наблюдались были инфекционные - 18,1%, асептическая нестабильность ножки эндопротеза - 16,7%, перелом кости в месте имплантации ножки эндопротеза - 6,9%, разрушение конструкции эндопротеза - 4,2%. Приводятся факторы, которые привели к осложнениям, а также методики их устранения. При инфекционном осложнении рекомендуется наложение диализа и длительный курс антибиотикотерапии или установка металоцементного «спейсера» с последующим реэндопротезированием, при асептической нестабильности ножки эндопротеза: реэндопротезирование коленного сустава с заменой только одного (расшатанного) компонента эндопротеза с использованием длинной интрамедуллярной ножки или заменой всего эндопротеза, при переломе кости в месте имплантации ножки эндопротеза: проводится металлоостеосинтез перипротезного перелома кости с помощью накостной пластины и проволоочного серкляжа, при разрушения конструкции эндопротеза выполняется реэндопротезирование сустава с заменой всей конструкции эндопротеза.

Ключевые слова: коленный сустав, эндопротезирование, осложнения, методики устранения осложнений.