

Грип А (H1N1) та COVID-19: особливості ураження надниркових залоз



**С. Г. Гичка¹, А. Ю. Горощак¹, С. І. Ніколаєнко¹,
В. А. Діброва¹, Ю. В. Діброва¹, П. В. Кузик¹, О. А. Товкай²**

¹ Національний медичний університет імені О. О. Богомольця, Київ

² Український науково-практичний центр ендокринної хірургії, трансплантації ендокринних органів і тканин МОЗ України, Київ

Надниркові залози відіграють важливу роль у регуляції та реалізації таких життєво важливих процесів, як ріст, розвиток, адаптація організму до умов існування, зокрема при розвитку стресової реакції. Таким чином, порушення функції надниркових залоз, зокрема гіпокортицизм, можуть значно погіршити якість життя людини, мати серйозні наслідки та брати участь у танатогенезі. Оскільки протягом останніх десятиліть у світі спостерігається виникнення епідемій та пандемій різних форм гострих респіраторних вірусних захворювань (епідемія тяжкого гострого респіраторного синдрому (SARS) у 2003 році, пандемія грипу А (H1N1) у 2009 р., пандемія коронавірусної хвороби 2019 (COVID-19), яка розпочалася наприкінці 2019 р.), актуальним є вивчення патогенного впливу вірусних чинників на надниркові залози. У низці публікацій зазначено, що ці захворювання можуть спричинити патології надниркових залоз, зокрема недостатність їх функції. Так, згідно з дослідженням [1], при SARS у 39,3 % пацієнтів спостерігали ознаки гіпокортицизму як вияв пошкодження надниркових залоз збудником захворювання. В іншому дослідженні [2] виявлено, що SARS та вірус грипу А можуть призвести до недостатності надниркових залоз, оскільки вірусні амінокислоти подібні до людського адренкортикотропного гормону (АКТГ)

за хімічною структурою, що за принципом зворотного зв'язку спричинило зниження рівня АКТГ в ураженої вірусом особи внаслідок стимуляції організму до вироблення специфічних антитіл у відповідь на збудник, які водночас впливали на людський АКТГ. W. M. Jefferies зі співавт. [3] зазначили, що особи, інфіковані вірусом грипу (H3N2), мали нормальний рівень кортизолу, тоді як рівень АКТГ був знижений протягом перших трьох днів захворювання. Впродовж тижня спостерігали нормалізацію вмісту АКТГ у крові. Експериментальні дослідження на мишах, інфікованих вірусом грипу, котрих лікували за допомогою антилімфоцитарної сироватки, показали, що рівень смертності знизився на 50 %, що є доказом того, що лімфоцити індукують антитіла до АКТГ [4].

М. К. Leow зі співавт. [1] вивчили функцію надниркових залоз у 61 хворого. Всі пацієнти за 3 міс до дослідження перенесли SARS. У дослідженні брали участь пацієнти без порушень ендокринних функцій у минулому. У 24 осіб (39,3 %) виявлено лабораторні ознаки недостатності надниркових залоз, з них у 20 (83,3 %) — вторинний гіпокортицизм, який супроводжувався зниженням рівня АКТГ у крові. У 4 (16,7 %) пацієнтів спостерігали первинний гіпокортицизм з підвищенням рівня АКТГ. Пацієнти були молодого віку (середній вік —

Гичка Сергій Григорович, д. мед. н., професор, зав. кафедри патологічної анатомії № 2. E-mail: s.gychka@nmu.ua; Горощак Андрій Юрійович, лікар-інтерн кафедри кафедри хірургії, анестезіології та інтенсивної терапії післядипломної освіти; Ніколаєнко Софія Ігорівна, старший лаборант кафедри патологічної анатомії № 2; Діброва Вячеслав Андрійович, к. мед. н., доцент кафедри патологічної анатомії № 2; Діброва Юлія Вячеславівна, асистент кафедри патологічної анатомії № 2; Кузик Петро Васильович, к. мед. н., доцент кафедри патологічної анатомії № 2; Товкай Олександр Андрійович, к. мед. н., директор УНПЦХ, старший науковий співробітник відділу ендокринної хірургії УНПЦХ. 01021, м. Київ, вул. Кловський узвіз, 13А. ORCID:<http://orcid.org/0000-0002-1329-279X>. E-mail: director.tovkai@gmail.com.

36,5 року), без зафіксованих у минулому проблем зі здоров'ям, зокрема без ендокринних патологій, що свідчить про те, що причиною гіпокортицизму був саме коронавірус SARS-CoV.

Таким чином, в умовах пандемії COVID-19 важливо вивчити патогенез і морфогенез пошкоджувального впливу SARS-CoV-2 на надниркові залози.

МАТЕРІАЛИ ТА МЕТОДИ

Під час автопсії померлого у березні 2020 р. хворого з COVID-19 забрано матеріал надниркових залоз для гістологічного дослідження. Для порівняння використано архівний матеріал тканини надниркових залоз 3 пацієнтів, котрі померли від грипу А (H1N1) під час епідемії в листопаді—грудні 2009 р. Клінічні дослідження були затверджені комісією з питань етики медичних досліджень при Національному медичному університеті імені О. О. Богомольця (протокол № 1 від 28 січня 2020 р.) та виконані відповідно до Гельсінської декларації 1975 р., переглянутої у 2013 р. щодо етичних стандартів.

У таблиці наведено клінічний діагноз померлих пацієнтів.

Зразки автопсійного матеріалу завтовшки близько 10 мм фіксували протягом доби у 10 % забуференому формаліні за кімнатної температури, проводили по спиртах та заливали в парафін за стандартною методикою. З парафінових блоків за допомогою мікротома виготовляли зрізи завтовшки 5 мкм. Зрізи фарбували гематоксиліном та еозином.

Також проведено імуногістохімічне дослідження кіркового і мозкового шарів надниркових залоз. Визначали експресію Chromogranin A (Clone CH129, (Quartett)).

Гістологічні та імуногістохімічні препарати вивчали за допомогою мікроскопа «Leica BX 51», цифрової камери «Leica MC 190» та програмного забезпечення «Leica LAS».

РЕЗУЛЬТАТИ ТА ОБГОВОРЕННЯ

При гістологічному дослідженні автопсійного матеріалу пацієнтів, у яких причиною смерті був грип А (H1N1), виявлено, що в надниркових залозах мало місце виражене повнокрів'я і розширення просвіту судин мікроциркуляторного русла як кіркового, так і мозкового шару (рис. 1). В останньому візуалізувалися також дрібні крововиливи (рис. 2). У кірковому шарі спостерігали набряк клубочкової зони, часткову деструкцію клітин сітчастої зони,

вакуолізацію та деліпоїдизацію клітин пучкової зони (рис. 3). У мозковому шарі відзначено вогнищеву деструкцію ендокринних клітин без ознак запалення (рис. 4).

При дослідженні автопсійного матеріалу надниркових залоз померлого, в якого діагностували COVID-19, виявлено малоокрів'я судин мікроциркуляторного русла як у кірковому, так і в мозковому шарі, у поєднанні зі значним набряком тканин (рис. 5). Спостерігали виражений набряк ендотеліальних судин і перекриття ними просвітів капілярів. У всіх зонах кіркового шару відзначено вакуолізацію і деструкцію ендокринних клітин (рис. 7). У сітчастій зоні процеси деструкції поєднувалися з легкою запальною інфільтрацією стромы. В усіх шарах кіркового шару спостерігали акумуляцію в ендокринних клітинах гранул ліпофусцину (рис. 8). У мозковому шарі надниркової залози також виявлено виражені деструктивні зміни та легку запальну інфільтрацію (рис. 6).

При імуногістохімічному дослідженні надниркових залоз у випадках грипу А (H1N1) відзначено збереження експресії Chromogranin A в ендокринних клітинах мозкового шару (рис. 9). При аналогічному дослідженні матеріалу при COVID-19 спостерігали втрату експресії цього маркера ендокринними клітинами мозкового шару (рис. 10).

Проведені дослідження дали змогу виявити ознаки пошкодження надниркових залоз як при грипі А (H1N1), так і при COVID-19. Спостерігали ознаки деструкції ендокринних клітин кіркового та мозкового шару з розвитком ознак функціональної недостатності, особливо при COVID-19 (втрата експресії Chromogranin A). Зазначені зміни супроводжувалися порушеннями мікроциркуляції надниркових залоз. Однак патологічні процеси були різноспрямованими: якщо при грипі А (H1N1) відзначено повнокрів'я і розширення судин з вогнищевими крововиливами, зокрема в мозковий шар, то при COVID-19 спостерігали малоокрів'я судин мікроциркуляторного русла зі спадінням їх просвітів. Незважаючи на різноспрямовані порушення мікроциркуляції, для обох захворювань було характерне гіпоксичне пошкодження надниркових залоз. Виявлені деструктивні зміни подібні до тих, які спостерігали в надниркових залозах у осіб, котрі померли від SARS: фокальні некрози, васкуліти дрібних вен мозкового шару, а також інфільтрація тканин моноцитами та лімфоцитами [5].

Клінічна характеристика досліджуваних випадків

Група	Параметри/пацієнт	Стать	Вік, роки	Тривалість захворювання, дні	Діагноз
COVID-19	№ 1 ПЛР NA 2019-n CoV «+»	Чоловік	62	Інформація відсутня	Основне захворювання: коронавірусна інфекція, спричинена SARS-CoV-2, у формі двобічної субтотальної пневмонії (U07.1) Фонове захворювання: артеріальна гіпертензія II ст. Ускладнення основного захворювання: набряк головного мозку Супутнє захворювання: злуки лівої плевральної порожнини
Грип A (H1N1)	№1 ПЛР RNA A (H1N1) «+»	Жінка	55	11	Основне захворювання: грип A/H1N1: двобічна правобічна — тотальна, лівобічна — вогнищева інтерстиційна та серозно-геморагічна пневмонія (J10.0) Фонове захворювання: артеріальна гіпертензія Ускладнення основного захворювання: загальне венозне повнокрів'я. Паренхіматозна дистрофія внутрішніх органів. Набряк головного мозку Супутні захворювання: відсутні
	№2 ПЛР RNA A (H1N1) «+»	Жінка	38	15	Основне захворювання: грип A/H1N1: двобічна вогнищева серозно-десквамативна, вогнищева фібриозна, вогнищева серозно-гнійна пневмонія з геморагічним компонентом (J10.0) Фонові захворювання: аденома гіпофіза Ожиріння II ступеня Ускладнення основного захворювання: паренхіматозна дистрофія і повнокрів'я внутрішніх органів Супутнє захворювання: хронічний гастрит
	№3 ПЛР RNA A (H1N1) «+»	Жінка	55	8	Основне захворювання: грип A/H1N1: двобічна тотальна геморагічна пневмонія з геморагічним компонентом (J10.0) Фонове захворювання: цукровий діабет Артеріальна гіпертензія Ускладнення основного захворювання: Паренхіматозна дистрофія і повнокрів'я внутрішніх органів Набряк легень. Набряк головного мозку Супутнє захворювання: ожиріння I ступеня

Безперечно, що однією із причин пошкодження надниркових залоз при грипі A (H1N1) і COVID-19 є стресогенні чинники. При їх дії на організм у кірковому шарі надниркових залоз розвиваються однотипні морфофункціональні зміни: наростання гетерогенності адренкортикоцитів, особливо в сітчастій зоні, деліпідизація адренкортикоцитів, порушення мікроциркуляції (повнокрів'я, сладж еритроцитів, стаз), некроз адренкортикоцитів та їх резорбція мононуклеарними клітинами. Більшою мірою такі процеси виражені в адренкортикоцитах сітчастої зони [6].

Однак зазначене не заперечує існування інших механізмів пошкодження вірусами надниркових

залоз, зокрема механізму виникнення явища мімікрії вірусних пептидів до людського АКТГ, у результаті чого, після вироблення антитіл, останні впливають як на збудник, так і на АКТГ, спричиняючи розвиток гіпокортицизму [2]. Запропоновано інший механізм виникнення гіпокортицизму — надлишкова активація ядерного фактора κB (NF- κB) порівняно з протизапальним фактором транскрипції глюкокортикоїдного рецептора- α , що призводить до нездатності знизити транскрипцію прозапальних цитокінів, незважаючи на підвищений рівень кортизолу. Достеменно невідомо, який із цих механізмів є основним, що зумовлює необхідність проведення

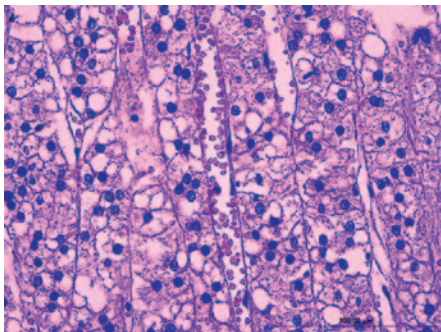


Рис. 1. Надниркова залоза при грипі А (H1N1). Повнокрів'я і розширення судин пучкової зони в кірковому шарі надниркової залози без ознак запалення. Фарбування гематоксиліном та еозином. $\times 400$

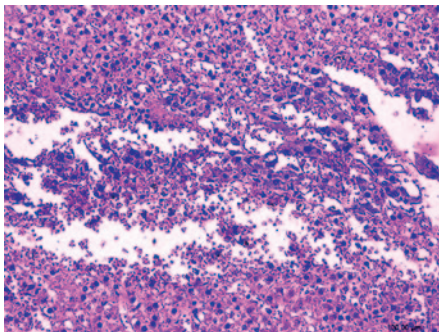


Рис. 2. Надниркова залоза при грипі А (H1N1). Крововилив у мозковий шар. Фарбування гематоксиліном та еозином. $\times 200$

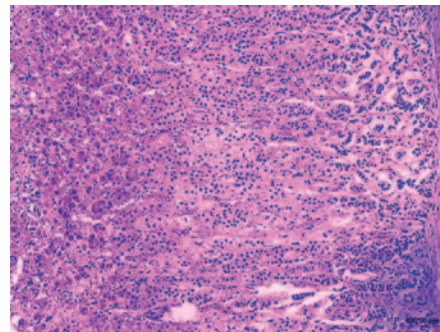


Рис. 3. Надниркова залоза при грипі А (H1N1). Набряк клубочкової зони, вакуолізація клітин пучкової зони, нерівномірна деліпоїдизація клітин пучкової зони, деструкція клітин сітчастої зони у кірковому шарі надниркової залози. Фарбування гематоксиліном та еозином. $\times 100$

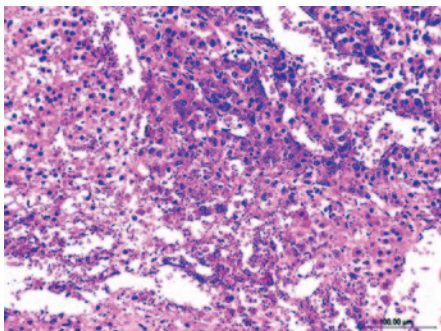


Рис. 4. Надниркова залоза при грипі А (H1N1). Вогнищева деструкція клітин мозкового шару в кірковому шарі надниркової залози. Фарбування гематоксиліном та еозином. $\times 200$

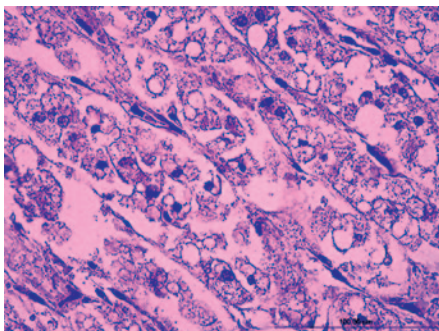


Рис. 5. Надниркова залоза при COVID-19. Малокрів'я судин мікроциркуляторного русла зі спадінням їх просвітів у пучковій зоні кіркового шару. Фарбування гематоксиліном та еозином. $\times 400$

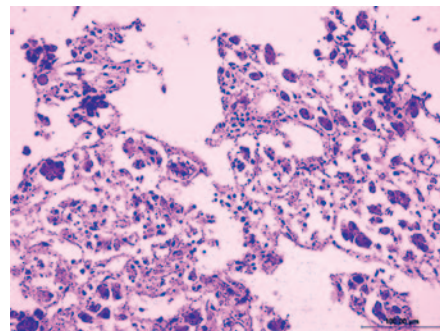


Рис. 6. Надниркова залоза при COVID-19. Малокрів'я судин мікроциркуляторного русла, деструкція ендокринних клітин і легка запальна інфільтрація мозкового шару надниркової залози. Фарбування гематоксиліном та еозином. $\times 400$

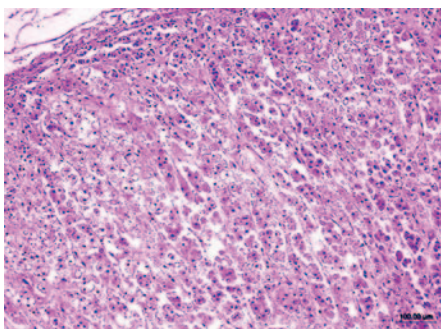


Рис. 7. Надниркова залоза при COVID-19. Вакуолізація і деструкція ендокринних клітин у всіх зонах кіркового шару надниркової залози, ознаки значної втрати ліпідів у цитоплазмі адренкортикоцитів пучкової зони. Фарбування гематоксиліном та еозином. $\times 100$

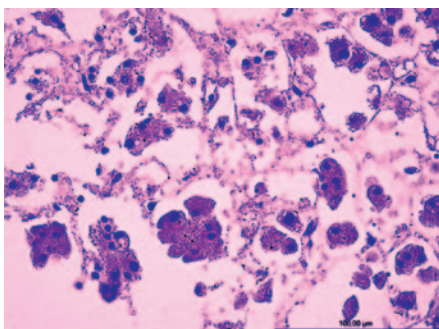


Рис. 8. Надниркова залоза при COVID-19. Деструкція клітин. Ліпофусцин у цитоплазмі ендокринних клітин кіркового шару. Фарбування гематоксиліном та еозином. $\times 400$

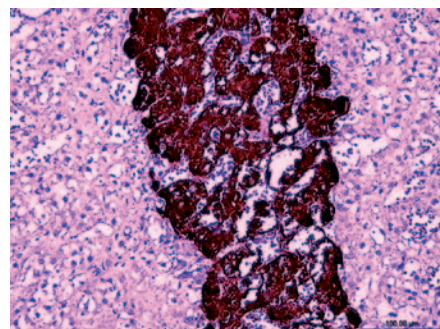


Рис. 9. Надниркова залоза при грипі А (H1N1). Збережена експресія Chromogranin A в ендокринних клітинах мозкового шару. Імуногістохімічна реакція на Chromogranin A. $\times 200$

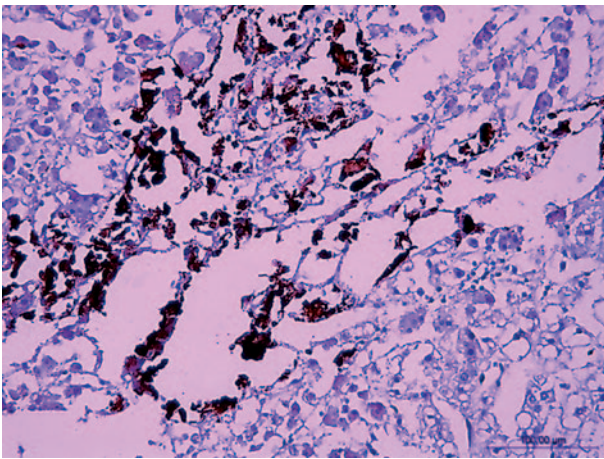


Рис. 10. Надниркова залоза при COVID 19. Втрата експресії Chromogranin A в ендокринних клітинах мозкового шару. Імуногістохімічна реакція на Chromogranin A. x200

досліджень у цьому напрямі для поліпшення медикаментозної корекції цієї групи захворювань.

ВИСНОВКИ

1. Проведені дослідження свідчать про те, що як при грипі А (H1N1), так і при COVID-19, спостерігається пошкодження надниркових залоз. Гістологічні зміни при цих захворюваннях характеризуються набряком та частковою деструкцією ендокринних клітин як кіркового, так і мозкового шару, але при COVID-19 спостерігається більш значне пошкодження мозкового шару із втратою ендокринними клітинами субстратів Chromogranin A.

2. У разі COVID-19 у кірковому та мозковому шарах надниркових залоз спостерігається малокрів'я судин мікроциркуляторного русла зі спадінням їх просвітів на відміну від випадків грипу А (H1N1), при яких відзначено ознаки повнокрів'я та розширення судин. Гіпоксичне пошкодження при COVID-19 супроводжується акумуляцією в цитоплазмі ендокринних клітин гранул ліпофусцину — маркера активації вільнорадикального окиснення ліпідів.

Конфлікт інтересів. Автори заявляють про відсутність конфлікту інтересів при підготовці цієї статті.
Участь авторів. концепція, дизайн дослідження — С. Г. Гичка; збір та обробка матеріалу — А. Ю. Горошца; збір та обробка матеріалу — С. І. Ніколаєнко; написання і редагування тексту — В. А. Діброва; збір та обробка матеріалу — Ю. В. Діброва; написання і редагування тексту — П. В. Кузик; концепція, дизайн дослідження — О. А. Товкай.

ЛІТЕРАТУРА/REFERENCES

1. Leow MK, Kwek DS, Ng AW, et al. Hypocortisolism in survivors of severe acute respiratory syndrome (SARS). *Clin Endocrinol (Oxf)*. 2005;63(2):197-202. doi: 10.1111/j.1365-2265.2005.02325.x.
2. Wheatland R. Molecular mimicry of ACTH in SARS – implications for corticosteroid treatment and prophylaxis. *Med Hypotheses*. 2004;63:855–862.
3. Jefferies WM, Turner JC, Lobo M, Gwaltney JM Jr. Low plasma levels of adrenocorticotrophic hormone in patients with acute influenza. *Clin Infect Dis*. 1998;26(3):708-10. doi:10.1086/514594.
4. Suzuki F, Oya J, Ishida N. Effect of antilymphocyte serum on influenza virus infection in mice. *Proc Soc Exp Biol Med*. 1974;146:78-84.
5. Ding Y, Wang H, Shen H, et al. The clinical pathology of severe acute respiratory syndrome (SARS): a report from China. *Pathology*. 2003;200(3):282-9. <https://doi.org/10.1002/path.1440>.
6. Koldysheva EV, Lushnikova EL, Nepomnyashchikh LM, Tornuev YuV. Morphogenesis and compensatory reactions in mouse adrenals during restitution after thermal exposure. *Bul. Exper. Biol*. 2005;140:464-7.

РЕЗЮМЕ

Грип А (H1N1) та COVID-19: особливості ураження надниркових залоз

С. Г. Гичка¹, А. Ю. Горошца¹, С. І. Ніколаєнко¹, В. А. Діброва¹, Ю. В. Діброва¹, П. В. Кузик¹, О. А. Товкай²

¹ Національний медичний університет імені О. О. Богомольця, Київ

² Український науково-практичний центр ендокринної хірургії, трансплантації ендокринних органів і тканин МОЗ України, Київ

Однією з причин пошкодження надниркових залоз при грипі А (H1N1) і COVID-19 є стресогенні чинники. При їх дії на організм у кірковому шарі надниркових залоз розвиваються однотипні морфофункціональні зміни. Більшою мірою такі процеси виражені в адренкортикоцитах сітчастої зони. Це не заперечує наявності інших механізмів пошкодження вірусами надниркових залоз, зокрема механізму виникнення явища мімікрії вірусних пептидів до людського АКТГ, у результаті чого, після вироблення антитіл, останні впливають як на збудник, так і на АКТГ, спричиняючи розвиток гіпокортицизму. Проведено порівняльне автопсійне гістологічне та імуногістохімічне дослідження надниркових залоз

при грипі типу А (H1N1) (3 клінічні випадки) і коронавірусній хворобі 2019 (COVID-19) (1 клінічний випадок). Отримані результати свідчать про те, що як при грипі А H1N1, так і при COVID-19, спостерігається пошкодження надниркових залоз. Гістологічні зміни при цих захворюваннях характеризуються набряком та частковою деструкцією ендокринних клітин як кіркового, так і мозкового шару. Однак при COVID-19 спостерігається більш значне пошкодження мозкового шару з втратою ендокринними клітинами субстрату Хромограніну А. У разі COVID-19 у кірковому та мозковому шарах надниркових залоз має місце малокрів'я судин мікроциркуляторного русла зі спадінням їх просвіту на відміну від випадків грипу А (H1N1), при яких відзначено ознаки повнокрів'я та розширення судин. Гіпоксичне пошкодження при COVID-19 супроводжується акумуляцією в цитоплазмі ендокринних клітин гранул ліпофусцину — маркера активації вільнорадикального окиснення ліпідів.

Ключові слова: надниркові залози, грип А (H1N1), COVID 19, гістологічні зміни.

РЕЗЮМЕ

Грипп А (H1N1) и COVID-19: особенности поражения надпочечников

С. Г. Гичка¹, А. Ю. Горощак¹, С. И. Николаенко¹, В. А. Диброва¹, Ю. В. Диброва¹, П. В. Кузык¹, А. А. Товкай²

¹ *Национальный медицинский университет имени А.А. Богомольца, Киев*

² *Украинский научно-практический центр эндокринной хирургии, трансплантации эндокринных органов и тканей МЗ Украины, Киев*

Одной из причин повреждения надпочечников при гриппе А (H1N1) и COVID-19 являются стрессогенные факторы. При их воздействии на организм в корковом слое надпочечников развиваются однотипные морфофункциональные изменения. В большей степени такие процессы выражены в аденокортикоцитах сетчатой зоны. Это не отрицает существования других механизмов повреждения вирусами надпочечников, в частности механизма возникновения явления мимикрии вирусных пептидов к человеческому АКТГ, в результате чего, после выработки антител, последние влияют как на возбудитель, так и на АКТГ, вызывая развитие гипокортицизма. Проведено сравнительное аутопсийное гистологическое и иммуногистохимическое исследование надпочечников при гриппе типа

А (H1N1) (3 клинических случая) и коронавирусной болезни 2019 (COVID-19) (1 клинический случай). Полученные результаты свидетельствуют о том, что как при гриппе А (H1N1), так и при COVID-19, наблюдается повреждение надпочечников. Гистологические изменения при этих заболеваниях характеризуются отеком и частичной деструкцией эндокринных клеток как коркового, так и мозгового слоя. Однако при COVID-19 наблюдается более значительное повреждение мозгового слоя с потерей эндокринными клетками субстратов Chromogranin A. В случае COVID-19 в корковом и мозговом слоях надпочечников имеет место малокровие сосудов микроциркуляторного русла со спадением их просвета в отличие от случаев гриппа А (H1N1), при которых отмечены признаки полнокровия и расширения сосудов. Гипоксическое повреждение при COVID-19 сопровождается аккумуляцией в цитоплазме эндокринных клеток гранул липофусцина — маркера активации свободнорадикального окисления липидов.

Ключевые слова: надпочечники, грипп А (H1N1), COVID-19, гистологические изменения.

SUMMARY

Influenza A (H1N1) and COVID-19: features of adrenal lesions

S. G. Gychka¹, A. Y. Horoshchak¹, S. I. Nikolaienko¹, V. A. Dibrova¹, Y. V. Dibrova¹, P. V. Kuzyk¹, O. A. Tovkai²

¹ *Bogomolets National Medical University, Kyiv*

² *Ukrainian Scientific and Practical center for endocrine surgery, transplantation of endocrine organs and tissues, Kyiv*

Stressors are one of the causes of adrenal damage in influenza A (H1N1) and COVID-19. When they act, the same type of morphofunctional changes develop in the cortical layer of the adrenal glands. To a greater extent such processes are expressed in adrenocorticotrophic cells of a reticular zone. This does not negate the existence of other mechanisms of adrenal damage by viruses, in particular the mechanism of mimicry of viral peptides to human adrenocorticotrophic hormone (ACTH), as a result of which, after the production of antibodies, the latter affect both the pathogen and ACTH, causing hypocorticism.

This paper reviews the histological and immunohistochemical study of the influenza A (H1N1) (3 clinical cases) and COVID-19 (1 clinical case) influence on adrenal glands. The study showed that both influenza A (H1N1) and COVID-19 cause adrenal damage. Histological changes in these diseases are characterized by

edema and partial destruction of endocrine cells in both the medulla and adrenal cortex. However, COVID-19 caused more significant damage to the medulla with reducing of Chromogranin A substrates levels of endocrine cells. In COVID-19 case signs of ischemia in the medulla and adrenal cortex were found, although in influenza A (H1N1) cases the plethora and

vasodilatation of microcirculatory vessels were observed. Hypoxic damage in the COVID-19 clinical case was accompanied by accumulation in the cytoplasm of endocrine cells of lipofuscin granules — a marker of activation of free radical oxidation of lipids.

Key words: adrenal glands, influenza A (H1N1), COVID-19, histological changes.

Дата надходження до редакції 08.06.2020 р.