

С СУЧАСНА 1(124)2025

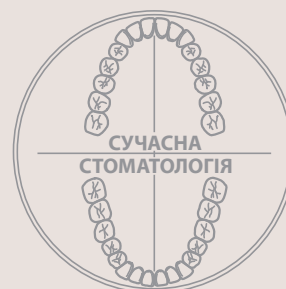СТОМАТОЛОГІЯ

A C T U A L D E N T I S T R Y

www.dentalexpert.com.ua

ISSN 1992-576X

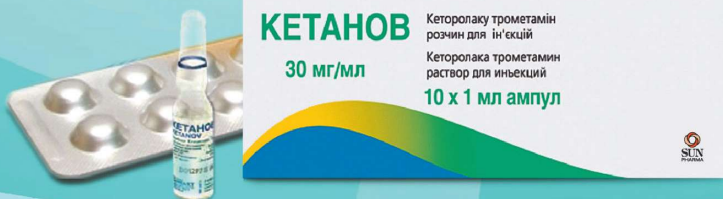ISSN-L 2786-7641



КЕТАНОВ®

кеторолаку трометамін

ЗНЕБОЛЮЮЧИЙ ПРЕПАРАТ



ВІТЯГ З ІНСТРУКЦІЇ для медичного застосування лікарського засобу КЕТАНОВ(1)

Склад: діюча речовина: ketorolac trometamine; 1 таблетка, вкрита оболонкою, містить кеторолаку трометаміну 10 мг. **Лікарська форма.** Таблетки, вкриті оболонкою. **Фармакотерапевтична група.** Нестероїдні протизапальні і протиревматичні засоби. Код АТХ М01А В15.

Фармакологічні властивості. Фармакокінетика. Знеболювальний засіб кеторолаку трометамін – ненаркотичний анагетик. Це нестероїдний протизапальний засіб, що проявляє сильну анагетичну, протизапальну та слабку жарознижувальну активність. **Клінічні характеристики.**

Показання. Короткочасне лікування болі помірної інтенсивності, включаючи післяопераційний біль. Максимальна тривалість лікування – 5 днів. **Спосіб застосування та дози.** Дорослі. Звичайна рекомендована доза становить 10 мг кожні 4 або 6 годин. Не рекомендується вводити кількість, що перевищує 40 мг на добу. **Побічні реакції:** з боку травного тракту, з боку системи крові та лімфатичної системи, з боку імунної системи (гіперчутливість, анафілактичні реакції можуть мати летальний наслідок), метаболічні порушення та розлади харчування, з боку центральної нервової системи та психіатричні розлади, з боку органів зору, з боку органів слуху, з боку серцево-судинної системи, з боку органів дихання, з боку гепатобілярної системи, з боку шкіри, розлади опорно-рухового апарату та сполучної тканини, з боку сечовидільної системи, з боку репродуктивної системи та інші.

Категорія відпуску. За рецептом. Виробник. Терапія АТ, Румунія. Місцезнаходження виробника та його адреса місця провадження діяльності. Вул. Фабриці, 124, 400632, м. Клуж-Напока, округ Клуж, Румунія. Р.П.№ UA/2596/01/01.

1. Інструкція для медичного застосування препарату Кетанов. Не є рекламою. Дана інформація призначена винятково для дипломованих фахівців медичної сфери та для використання на семінарах, конференціях, симпозиумах з медичної тематики. Увага! Є протипоказання та побічні ефекти. Перед застосуванням необхідно ознайомитись з повною інструкцією для медичного застосування препарату, включаючи повний перелік побічних реакцій, протипоказань, особливості застосування та проконсультуватися з лікарем! Для повідомлення про побічну дію або при виникненні питань щодо якості препарату Ви можете зателефонувати за тел. в Україні: +380443717721 (вартість дзвінків відповідно до тарифу Вашого оператора). **ТОВ «Ранбаксі Фармасьютікалс Україна» (група компаній «САН ФАРМА»),** 02121, м. Київ, Харківське шосе, 175, оф. 14.

ISSN 1992-576X



ЗМІСТ**ТЕРАПЕВТИЧНА СТОМАТОЛОГІЯ**

Білінський О. Я., Білінська В. Ю., Ізай М. Е., Гангур І. Ю., Стойка В. В.
 Порівняльна оцінка змін показників стоматологічного статусу протягом вагітності

4

ПАРОДОНТОЛОГІЯ ТА ЗАХВОРЮВАННЯ СЛИЗОВОЇ ОБОЛОНКИ ПОРОЖНИНИ РОТА

Городнов Є. В. Оцінка якості життя у хворих на генералізований пародонтит із проявами тривожності

9

Аббасова Есміра Мірахмад. Зв'язок між загальним станом здоров'я та захворюваннями пародонту

16

Кувасєв О. С., Відерська Г. В., Мостовий С. Є. Корекція порушень мікроциркуляції тканин пародонта у хворих на ішемічну хворобу серця з постковідним синдромом

20

ДИТЯЧА СТОМАТОЛОГІЯ. ОНКОЛОГІЯ

Легенчук О. В., Плиська О. М. Клініко-лабораторна оцінка стану порожнини рота у дітей з гострими лейкоеміями

28

ДИТЯЧА СТОМАТОЛОГІЯ. ОРТОДОНТІЯ

Шуминська Т. А., Мельничук Т. А. Віддалені результати лікування захворювань пародонта у дітей у динаміці ортодонтичного лікування незнімною апаратурою

34

ОРТОПЕДИЧНА СТОМАТОЛОГІЯ

Гурин П. О., Біда В. І., Васильєв М. О. 3D-друк в ортопедичній стоматології (огляд літератури)

39

Гурська Нарміна Азад. Переваги протезування беззубих щелеп за допомогою стрижневих систем на імплантатах

48

Пірождкова А. М. Дослідження ефективності лікування м'язового болю у пацієнтів із дисфункцією скронево-нижньощелепного суглоба за допомогою локального внутрішньом'язового введення бетаметазону

51

Скібіцький В. С., Рижова І. П. Поширеність уражень органа зору у професійній практиці лікаря-стоматолога та їх профілактика (Частина 1)

55

АКТУАЛЬНІ МЕТОДИ ОСВІТИ В СТОМАТОЛОГІЇ

Коленко Ю. Г., Воловик І. А. Сучасний підхід до опису клінічних випадків у доказовій медицині

60

Захарова Г. Є., Скібіцький В. С. Удосконалення навчальної програми з ортопедичної стоматології для студентів стоматологічного факультету НМУ імені О. О. Богомольця з урахуванням актуальних тенденцій в сучасному знімному протезуванні

68

СУЧАСНІ ТЕХНОЛОГІЇ В СТОМАТОЛОГІЇ

Бойко М. А., Варфоломєєв Є. А., Миколайчук С. І. Експертна та клінічна оцінка якості надання стоматологічної медичної допомоги в умовах цифровізації медичної документації

73

ОРТОДОНТІЯ

Симоненко Р. В., Федянович І. М. Детермінанти виникнення «білих плям» і надмірної чутливості зубів у ортодонтичних пацієнтів

83

Глушко І. А. Аналіз величини цефалометричних показників обличчя та одонтометричних параметрів щелеп зубних рядів у змінному прикусі

88

Дрогомیرهцька М. С., Гергель І. М. Лікування педіатричного апное сну, сучасний погляд на проблему (огляд літератури)

95

ЩЕЛЕПНО-ЛИЦЬОВА ХІРУРГІЯ ТА ХІРУРГІЧНА СТОМАТОЛОГІЯ

Тимофєєв О. О., Чередніченко А. М., Тимофєєв О. О., Ярифа М. О. Корекція лізоциму в змішаній слині у хворих на хронічний гайморит із наявністю у порожнині рота гальванозу

103

Терлецький Р. О., Чепурний Ю. В., Копчак А. В. Визначення точності встановлення пацієнт-специфічних ендопротезів скронево-нижньощелепного суглоба з використанням навігаційних хірургічних шаблонів

107

Хасанетов Б. С. Взаємозв'язок клінічних, артроскопічних та імунологічних показників у пацієнтів із переломами голівки нижньої щелепи

116

НЕКРОЛОГ

Пішла з життя М. Ю. Антоненко

124

CONTENTS**THERAPEUTIC DENTISTRY**

Bilynskyi O., Bilynska V., Izay M., Hanhur I., Stoyka V.
 Comparative Assessment of Dental Status Indicators Changes During Pregnancy

PERIODONTOLOGY AND DISEASES OF THE MUCOUS MEMBRANE OF THE ORAL CAVITY

Horodnov Ye. Assessment of the Quality of Life in Patients with Generalized Periodontitis with Manifestations of Anxiety

Abbasova Esmira Mirahmad. The Relationship Between General Health and Periodontal Diseases

Kuvaiev O., Viderska G., Mostovyi S. Correction of Periodontal Tissue Microcirculation Disorders in Patients with Coronary Heart Disease with Post-Covid Syndrome

CHILDREN'S DENTISTRY. ONCOLOGY

Legenchuk O., Plyska O. Clinical and Laboratory Evaluation of the Condition of the Oral Cavity in Children with Acute Leukemia

CHILDREN'S DENTISTRY. ORTHODONTICS

Shumynska T., Melnichuk T. Long-term Results of Treatment of Periodontal Diseases in Children in the Dynamics of Orthodontic Treatment with Fixed Appliances

ORTHOPEDIC DENTISTRY

Gurin P., Bida V., Vasylyev M. 3D-printing in orthopedic dentistry (literature review)

Gurskaya Narmina Azad. Advantages of Prosthetics for Edentulous Jaws Using Implant-Supported Bar Systems

Pirozhkova A. Study of the Effectiveness of Treating Muscle Pain of Temporomandibular Joint Dysfunction Using Local Intramuscular Administration of Betamethasone

Skibitskyi V., Ryzhova I. Prevalence of Eye Injuries in the Professional Practice of a Dentist and Their Prevention (Part 1)

MODERN EDUCATION METHODS IN DENTISTRY

Kolenko Y., Volovyk I. Modern Approach to the Description of Clinical Cases in Evidence-Based Medicine

Zakharova H., Skibitsky V. Improvement of the Educational Program in Prosthetic Dentistry for Students of the Stomatological Faculty of the Bogomolets National Medical University According to Current Trends in Modern Removable Prosthetics

MODERN TECHNOLOGIES IN DENTISTRY

Boiko M., Varfolomeiev Y., Mykolaichuk S. Expert and Clinical Assessment of the Quality of Dental Care in the Context of Digitalization of Medical Documentation

ORTHODONTICS

Symonenko R., Fedianovych I. Determinants of the emergence of "white spots" and tooth hypersensitivity in orthodontic patients

Glushko I. Analysis of the Value of Cephalometric Parameters of the Face and Odontometric Parameters of the Jaws of the Dental Rows in Variable Bite

Drohomyretska M., Gergel I. Treatment of Pediatric Sleep Apnea, a Critical Look at the Problem (Literature Review)

MAXILLOFACIAL SURGERY AND SURGICAL DENTISTRY

Tymofieiev O., Cherednichenko A., Tymofieiev O., Yarif M.
 The Correction of Lysozyme in Mixed Saliva of Chronic Maxillary Sinusitis Patients

Terletskyi R., Chepurnyi Y., Kopchak A. Determining the Accuracy of Patient-Specific Temporomandibular Joint Endoprostheses Using Navigational Surgical Templates

Khasapetov B. Correlation of Clinical, Arthroscopic, and Immunological Parameters in Patients with Mandibular head fractures

OBITUARY

M. Antonenko passed away

Куваєв О. С.¹, Відерська Г. В.¹, Мостовий С. Є.²

¹ Національний медичний університет імені О.О. Богомольця, м. Київ, Україна

² Медичне науково-практичне об'єднання «Медбуд», м. Київ, Україна

Корекція порушень мікроциркуляції тканин пародонта у хворих на ішемічну хворобу серця з постковідним синдромом

▷ **Актуальність.** Ішемічна хвороба серця (ІХС) залишається однією з провідних причин смертності у світі, істотно впливаючи на якість життя пацієнтів. Проте пандемія COVID-19 кинула новий виклик у кардіологічну практику, адже вірус SARS-CoV-2 безпосередньо впливає на ендотелій, спричиняючи дисфункцію мікроциркуляторного руслу.

Мета: визначити ефективність застосування запропонованої медикаментозної композиції з аргініном у комплексному лікуванні хворих на ІХС з постковідним синдромом за наявності супутнього генералізованого пародонтиту шляхом оцінювання стану кровотоку в мікросудинах пародонта методом лазерної доплерівської флоуметрії (ЛДФ).

Матеріал і методи. Клінічні дослідження проведено на групі з 84 хворих на ІХС з постковідним синдромом і генералізованого пародонтиту хронічного перебігу. Проведено комплексне обстеження стану тканин пародонта пацієнтів до лікування та після. Для оцінювання клінічної ефективності лікування використовували пробу Шиллера—Пісарєва, індекс ПМА в модифікації Рамта, гігієнічний індекс Green-Vermillion, вакуумну пробу за Кулаженком. Ефективність лікування визначали ЛДФ.

Результати. Встановлено, що включення запропонованої медикаментозної композиції у комплексну терапію хворих на хронічну ІХС з постковідним синдромом і генералізованим пародонтитом дає можливість ефективніше пригнічувати дистрофічно-запальний процес у тканинах пародонта. Це підтверджує зниження індексу ПМА, збільшення часу утворення гематоми під час проведення вакуумної проби за Кулаженком, поліпшення рівня гігієни порожнини рота і показників мікроциркуляції у тканинах пародонта пацієнтів.

Висновки. Застосування запропонованої медикаментозної композиції покращує ефективність лікування пацієнтів, хворих на ІХС з постковідним синдромом і генералізованим пародонтитом, і підвищує показники мікроциркуляції у тканинах пародонта.

Ключові слова: ішемічна хвороба серця, постковідний синдром, генералізований пародонтит, медикаментозна композиція, аргінін, лазерна доплерівська флоуметрія.

Актуальність

ІХС є одним із найпоширеніших захворювань серцево-судинної системи, що супроводжується порушеннями функцій ендотелію та мікроциркуляції. У пацієнтів, які перенесли COVID-19, ці проблеми можуть посилюватися внаслідок розвитку постковідного синдрому, що проявляється хронічним запаленням, дисфункцією ендотелію та ураженнями мікросудин.

Пародонт, як тканина, чутлива до змін мікроциркуляції, також страждає від негативних наслідків ІХС та постковідного синдрому. Порушення кровообігу, гіпоксія, підвищена судинна проникність і активація

прозапальних чинників спричиняють розвиток пародонтологічних захворювань, що негативно впливає на стан серцево-судинної системи [11].

У процесі комплексного лікування генералізованого пародонтиту зазвичай використовують антибактеріальні засоби (антисептики, антибіотики, протигрибкові та антипротозойні препарати), протизапальні медикаменти, а також засоби, що впливають на обмінні процеси. Значну роль відіграють препарати з мембраностабілізуювальною та пародонтопротекторною дією.

У розвитку різних патологічних станів, зокрема серцево-судинних захворювань, бере

активну участь оксид азоту (NO) [1–5]. Ця молекула залучена до ключових біологічних процесів: регуляції кровообігу, нормалізації артеріального тиску, функціонування центральної та вегетативної нервової системи, обмінних реакціях, активації імунної відповіді та підтримки ендотеліальної функції. Однак підвищена активність вільнорадикального окиснення призводить до виснаження антиоксидантної системи організму, що істотно впливає на мікроциркуляцію. З урахуванням того, що оксидативний стрес і порушення метаболізму оксиду азоту є важливими чинниками розвитку генералізованого пародонтиту, виникає необхідність корекції цих патологічних механізмів у межах комплексного лікування захворювання.

Для корекції таких порушень запропоновано фармакологічну композицію, яка містить кардіоаргінін (сироп), стоматологічний гель «Холісал» та ефірну олію м'яти перцевої [13].

Метою дослідження було визначити ефективність застосування запропонованої медикаментозної композиції з аргініном у комплексному лікуванні хворих на ІХС з постковідним синдромом і генералізованим пародонтитом шляхом оцінювання стану кровотоку в мікросудинах пародонта методом ЛДФ.

Матеріал і методи дослідження

Обстежено та проведено лікування 84 пацієнтів з ІХС та постковідним синдромом із хронічним перебігом генералізованого пародонтиту (I, II ступенів). Для лікування генералізованого пародонтиту цих пацієнтів використовували запропоновану фармакологічну композицію. Контролем слугувала група з 40 пацієнтів такого самого віку з ІХС та постковідним синдромом з аналогічним ступенем і характером перебігу генералізованого пародонтиту. Лікування генералізованого пародонтиту проводили за традиційною загальноприйнятою методикою з використанням запропонованої медикаментозної композиції, але без аргініну.

Проведено комплексне обстеження стану тканин пародонта пацієнтів до лікування та після нього. Для оцінювання клінічної ефективності лікування застосовували пробу Шиллера-Пісарєва, індекс ПМА в модифікації Parma [6], гігієнічний індекс Green-Vermillion [7], вакуумну пробу за Кулаженком. Діагноз ставили за класифікацією захворювань пародонта Данилевського. Статистичну обробку

результатів дослідження проводили за критерієм Стьюдента [8].

Місцево видаляли усі чинники, які подразнювали тканини пародонта, та лікували запропонованою медикаментозною композицією [10–12] і антибактеріальними препаратами відповідно до характеру мікрофлори пародонтальних кишень.

ЛДФ здійснювали комп'ютеризованим лазерним доплерівським флоуметром ЛАКК-02 за загальноприйнятою методикою [9]. За базальним кровотоком оцінювали тканинну перфузію — показник мікроциркуляції (ПМ). Резервні можливості мікроциркуляції оцінювали оклюзійною пробою (ОП), під час якої визначали резервний капілярний кровоток (РКК). Її робили 84 хворим на ІХС з постковідним синдромом і генералізованим пародонтитом хронічного перебігу основної групи та 30 здоровим волонтерам. Попередньо у процесі проведення цього дослідження всім пацієнтам оклюзійною пробою визначали чотири варіанти гемодинамічних типів мікроциркуляції (ГТМ): нормоциркуляторний, гіперемічний, спастичний, застійно-стазичний.

Нормоциркуляторний ГТМ характеризується початковою величиною ПМ = 4,5–6,5 пф. од. (перфузійних одиниць) за нормореактивного типу реакції на артеріальну оклюзію; РКК = 200–300 %.

Гіперемічний ГТМ характеризується збільшенням притоку крові в мікроциркуляторне русло з початковим значенням ПМ > 6,5 пф. од., за ОП тип реакції на артеріальну оклюзію гіперреактивний (зниження ПМ більше ніж на 3,2 пф. од.); РКК завжди нижчий за 200 %.

Спастичний ГТМ характеризується зниженням притоку крові в мікроциркуляторне русло за рахунок спазму прекапілярних сфінктерів; початковий ПМ знижений < 4,5 пф. од., за ОП тип кровотоку на артеріальну оклюзію — ареактивний (зниження ПМ під час оклюзії менш ніж на 1,5 пф. од.); РКК > 300 %.

Застійно-стазичний ГТМ спостерігається під час зниження швидкості й стазу кровотоку на рівні капілярної ланки, а також на рівні посткапілярної ланки — венул і посткапілярів. При цьому ПМ < 4,5–6,5 пф. од., ступінь зниження ПМ залежить від вираженості явищ стазу крові та реологічних порушень (агрегація елементів крові, сладж-феномен); РКК < 200 %. Тип кровотоку на артеріальну

Критерії гемодинамічних типів мікроциркуляції Маколкіна

Тип мікроциркуляції	ПМ, пф. од.	РКК, %
Гіперемічний	> 6,5	< 200
Нормоциркуляторний	4,5–6,5	200–300
Спастичний	< 4,5	> 300
Застійно-стазичний	< 4,5–6,5	< 200

Примітка: ПМ — показник мікроциркуляції; РКК — резервний капілярний кровоток.

оклюзію — ареактивний. Цей тип мікроциркуляції відзначається за парезу судин при току і порушення відтоку.

Стан ендотеліальної функції досліджували вейвлет-аналізом ЛДФ кривих. Він графічно відображає залежність амплітуд усіх цих видів коливань від частот. Вейвлет-аналізом визначали такі складові показники:

- АмахС — максимальна амплітуда серцевих флаксмоцій — коливання стінки капілярів, зумовлені скороченням серця формують пік у діапазоні частот синхронним пульсовим коливанням;

- АмахД — максимальна амплітуда дихальних флаксмоцій — в інтервалі частот респіраторної функції коливання стінки капілярів формують дихальний пік;

- АмахМ та АмахН — максимальні амплітуди міогенних і нейрогенних флаксмоцій відповідно — міогенна і нейрогенна активність передкапілярних вазомоторів виявляється максимальними частотами в діапазоні 0,02–0,16 Гц;

- АмахЕ — максимальна амплітуда ендотеліальних флаксмоцій — найповільніші коливання в системі мікроциркуляції, які синхронні й залежать від активності ендотеліоцитів, внаслідок секреції ними різноманітних з'єднань, зокрема оксиду азоту.

Статистично обробку даних проводили з використанням стандартного пакета програм Statistica 7.0 (Statsoft, USA).

Результати та обговорення

Після лікування традиційними методами у хворих контрольної групи був досягнутий протизапальний ефект. Гігієнічний індекс ОНІ-S у хворих з I ступенем генералізованого пародонтита зменшився з $1,53 \pm 0,09$ до $0,82 \pm 0,07$ бала, з II ступенем — знизився з $1,93 \pm 0,08$ до $0,77 \pm 0,06$ бала. Індекс ПМА у хворих на генералізований пародонтит I–II ступеня становив у середньому $33,5 \pm 0,5$ %. Стійкість судин ясен була підви-

щеною, вакуумна гематома утворювалась у середньому через $19,5 \pm 1,7$ с. Під час включення в комплексну медикаментозну терапію запропонованої медикаментозної композиції виявлено істотніше пригнічення проявів запалення та дистрофічно-запального процесу в пародонті. Поліпшився гігієнічний стан пацієнтів з генералізованим пародонтитом.

Встановлено позитивну динаміку індексу гігієни ОНІ-S у пацієнтів основної групи: зменшення з $1,54 \pm 0,08$ до $0,55 \pm 0,05$ бала з I ступенем генералізованого пародонтита і з $1,72 \pm 0,18$ до $0,81 \pm 0,08$ бала у пацієнтів із II ступенем. Індекс ПМА у хворих на генералізований пародонтит I–II ступеня становив у середньому $24,5 \pm 0,55$ %. Стійкість судин ясен була значно підвищеною, вакуумна гематома утворювалась у середньому через $28,5 \pm 1,7$ с.

Попередньо під час проведення ЛДФ у хворих на генералізований пародонтит визначено певні типи ГТМ, зокрема основні: нормоциркуляторний, гіперемічний, спастичний, застійно-стазичний (табл. 1).

ПМ в яснах хворих на генералізований пародонтит визначали порівнянням його у хворих на генералізований пародонтит основної групи та осіб з клінічно здоровими тканинами пародонта аналогічного віку (контрольна група). ПМ визначали в ділянці вільних ясен фронтальних зубів, премолярів і молярів.

Під час реєстрації ПМ фонового запису у хворих на генералізований пародонтит основної групи достовірних відмінностей рівня мікроциркуляції на лівому передпліччі не було. РКК був достовірно більшим у контрольній групі з клінічно здоровим пародонтом — 203,7 проти 168,5 % в основній групі хворих на генералізований пародонтит ($p < 0,01$). Це можна пояснити наявністю ендотеліальної дисфункції у хворих на генералізований пародонтит.

Під час реєстрації ПМ у хворих на генералізований пародонтит виявлено його зни-

Таблиця 2.

Показники амплітуди ендотеліальних флаксмоцій за даними вейвлет-аналізу під час реєстрації лазерної доплерівської флоуметрії у ділянці вільних ясен у здорових і хворих на ішемічну хворобу серця (ІХС) з постковідним синдромом (ПС) і генералізованим пародонтитом (ГП) у динаміці лікування медикаментозною композицією з аргініном

Показники амплітуди ендотеліальних флаксмоцій	Контроль, n = 22	ІХС, ПС і ГП до лікування, n = 84	ІХС, ПС і ГП після лікування, n = 84	p
Показники верхньої щелепи зліва				
Аеф	0,33 ± 0,17	0,12 ± 0,10	0,18 ± 0,09	< 0,05
Аеп	0,31 ± 0,20	0,17 ± 0,12	0,21 ± 0,12	< 0,05
Аем	0,32 ± 0,11	0,16 ± 0,11	0,20 ± 0,11	< 0,05
Показники верхньої щелепи справа				
Аеф	0,32 ± 0,31	0,14 ± 0,09	0,17 ± 0,08	< 0,05
Аеп	0,30 ± 0,21	0,16 ± 0,10	0,20 ± 0,11	< 0,05
Аем	0,33 ± 0,23	0,17 ± 0,11	0,21 ± 0,13	< 0,05
Показники нижньої щелепи зліва				
Аеф	0,31 ± 0,15	0,14 ± 0,07	0,19 ± 0,09	< 0,05
Аеп	0,29 ± 0,11	0,16 ± 0,08	0,20 ± 0,11	< 0,05
Аем	0,30 ± 0,15	0,17 ± 0,12	0,20 ± 0,12	< 0,05
Показники нижньої щелепи справа				
Аеф	0,30 ± 0,14	0,19 ± 0,10	0,23 ± 0,12	< 0,05
Аеп	0,32 ± 0,11	0,18 ± 0,11	0,22 ± 0,10	< 0,05
Аем	0,29 ± 0,15	0,16 ± 0,09	0,20 ± 0,11	< 0,05

Примітки: Аеф — рівень амплітуди ендотеліальних флаксмоцій у ділянці слизової оболонки вільних ясен фронтальної частини (1 і 2 різці); Аеп — у ділянці слизової оболонки вільних ясен премолярної зони (5 і 4 премоляри); Аем — у ділянці слизової оболонки вільних ясен молярної зони (6 і 7 моляри).

ження порівняно з волонтерами з клінічно здоровим пародонтом. Рівень показника мікроциркуляції у різних групах описаний у попередній статті.

У цій роботі ми зробили акцент на показнику АмахЕ, що характеризує стан ендотеліальної функції в мікроциркуляторному руслі пародонта (табл. 2).

Показник АмахЕф у ділянці ясен фронтальних зубів верхньої щелепи зліва становив 0,32 ± 0,48 у здорових проти 0,17 ± 0,10 ($p < 0,05$) у хворих на генералізований пародонтит. Показник АмахЕп у ділянці ясен премолярів становив 0,30 ± 0,25 проти 0,19 ± 0,13 ($p < 0,05$). Показник АмахЕм у ділянці ясен молярів становив 0,31 ± 0,27 проти 0,18 ± 0,11 ($p < 0,05$) (див. табл. 2).

Показник АмахЕф у ділянці ясен фронтальних зубів верхньої щелепи справа становив 0,32 ± 0,48 у здорових проти 0,17 ± 0,1 ($p < 0,05$) у хворих на генералізований пародонтит. Показник АмахЕп в ділянці ясен премолярів становив 0,31 ± 0,20 проти 0,20 ± 0,10

($p < 0,05$). Показник АмахЕм у ділянці ясен молярів становив 0,33 ± 0,25 проти 0,19 ± 0,12 ($p < 0,05$) (див. табл. 2).

Показник АмахЕф у ділянці ясен фронтальних зубів нижньої щелепи зліва становив 0,31 ± 0,25 у здорових проти 0,16 ± 0,10 ($p < 0,05$) у хворих на генералізований пародонтит. Показник АмахЕп у ділянці ясен премолярів становив 0,30 ± 0,13 проти 0,18 ± 0,11 ($p < 0,05$). Показник АмахЕм у ділянці ясен молярів становив 0,30 ± 0,16 проти 0,19 ± 0,12 ($p < 0,05$) (див. табл. 2).

Показник АмахЕф у ділянці ясен фронтальних зубів нижньої щелепи справа становив 0,31 ± 0,24 у здорових проти 0,21 ± 0,15 ($p < 0,05$) у хворих на генералізований пародонтит. Показник АмахЕп у ділянці ясен премолярів становив 0,30 ± 0,16 проти 0,18 ± 0,12 ($p < 0,05$). Показник АмахЕм у ділянці ясен молярів становив 0,32 ± 0,18 проти 0,20 ± 0,11 ($p < 0,05$) (див. табл. 2).

Зниження показника мікроциркуляції у хворих на генералізований пародонтит, віро-

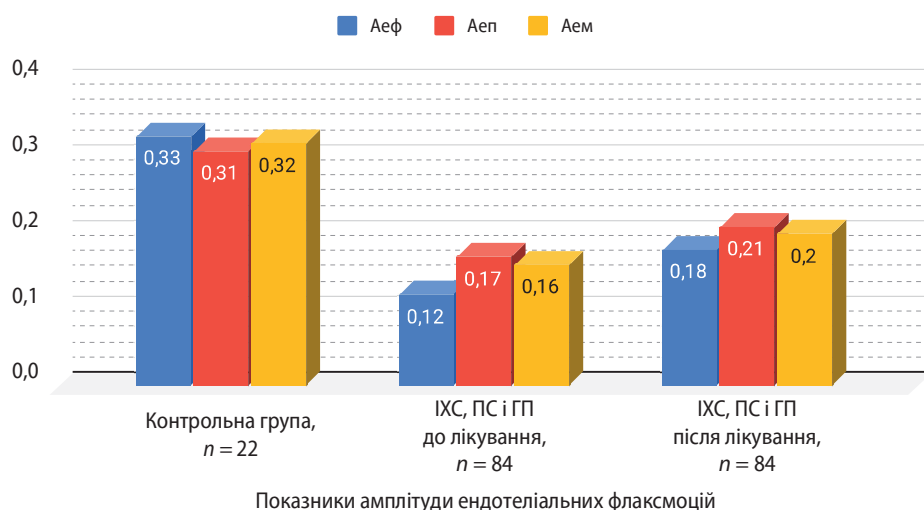


Рис. 1. Показники мікроциркуляції ясен в ділянці верхньої щелепи зліва у здорових і хворих на ішемічну хворобу серця (ІХС) з постковідним синдромом (ПС) хронічного перебігу в динаміці лікування медикаментозною композицією з аргініном

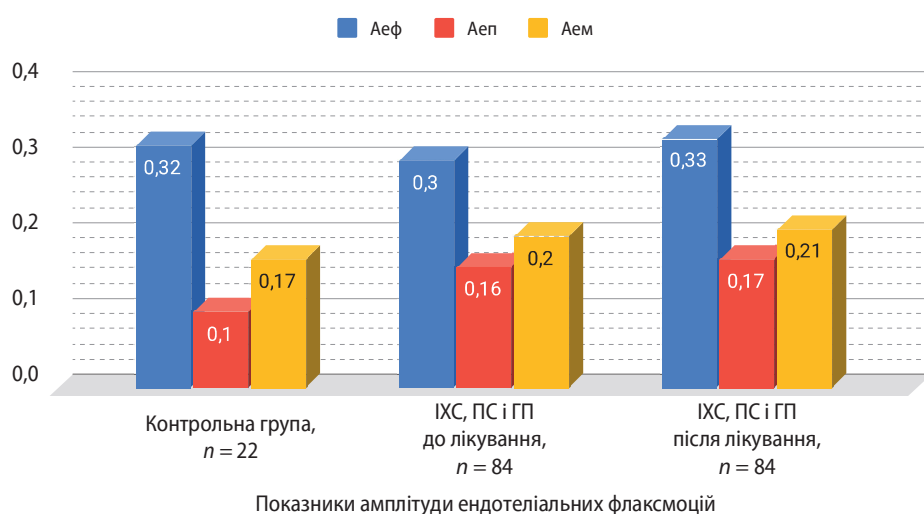


Рис. 2. Показники мікроциркуляції ясен в ділянці верхньої щелепи справа у здорових і хворих на ішемічну хворобу серця (ІХС) з постковідним синдромом (ПС) хронічного перебігу в динаміці лікування медикаментозною композицією з аргініном

гідно, пов'язане із погіршенням розслаблення гладеньких міоцитів судин, що зумовлює сповільнений вихід Ca^{2+} із гладеньком'язових клітин судин внаслідок зменшення утворення АТФ у мітохондріях в умовах гіпоксії за генералізованого пародонтиту. При цьому, ймовірно, переважає продукція прозапальних цитокінів (ендотеліну-1, тромбоксану, P-селектину тощо), їхня дія пов'язана з виникненням локального спазму. Клінічно це виявляється у змінах слизової оболонки ясен унаслідок наявності хронічного запалення в пародонті. Вірогідною причиною таких змін можна вважати погіршення продукції оксиду азоту через зниження продукції ацетилхоліну, гіперполяризувального фактора та інших вазодилататорів. А також зменшення кількості M1 і M2 рецепторів ендотеліоцитів, L-аргініну, зменшення кількості цГМФ, підвищення концентрації внутрішньоклітинного кальцію.

Після комплексного лікування із застосуванням запропонованої фармакологіч-

ної композиції з аргініном (деклараційний патент України на корисну модель № 97987 від 10 квітня 2015 р.) виявлено значне покращення показників мікроциркуляції ясен (див. табл. 2).

На верхній щелепі зліва показник АмахЕ в ділянці ясен фронтальних зубів верхньої щелепи становив $0,20 \pm 0,10$ проти $0,17 \pm 0,10$ ($p < 0,05$) до лікування. У ділянці ясен премолярів він був $0,19 \pm 0,12$ проти $0,22 \pm 0,15$ ($p < 0,05$) і в ділянці ясен молярів — $0,18 \pm 0,11$ проти $0,21 \pm 0,14$ ($p < 0,05$) після лікування (рис. 1).

На верхній щелепі справа показник АмахЕ в ділянці ясен фронтальних зубів верхньої щелепи становив $0,21 \pm 0,11$ проти $0,17 \pm 0,12$ ($p < 0,05$) до лікування. У ділянці ясен молярів він був $0,19 \pm 0,12$ проти $0,23 \pm 0,18$ ($p < 0,05$) після лікування (рис. 2).

На нижній щелепі зліва показник АмахЕ в ділянці ясен фронтальних зубів верхньої щелепи становив $0,19 \pm 0,11$ проти $0,16 \pm 0,10$ ($p < 0,05$) до лікування. У ділянці ясен пре-

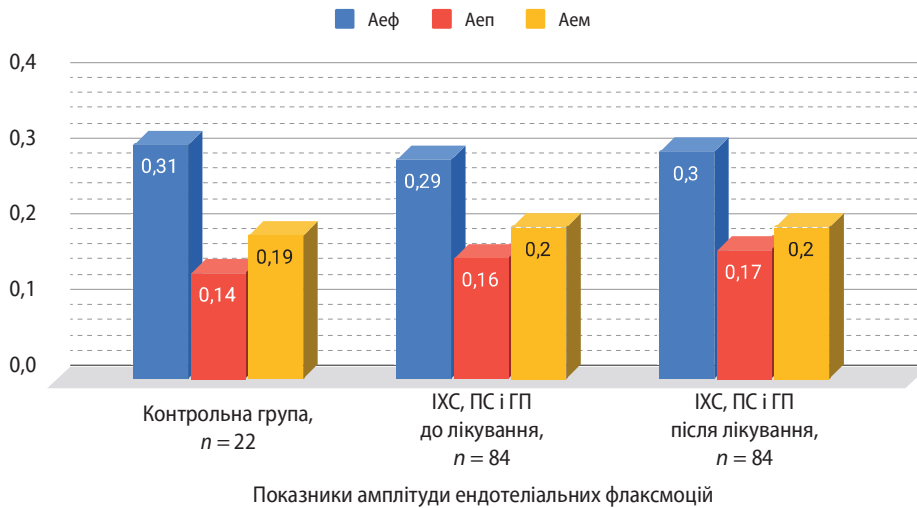


Рис. 3. Показники мікроциркуляції ясен в ділянці нижньої щелепи зліва у здорових і хворих на ішемічну хворобу серця (ІХС) з постковідним синдромом (ПС) хронічного перебігу в динаміці лікування медикаментозною композицією з аргініном

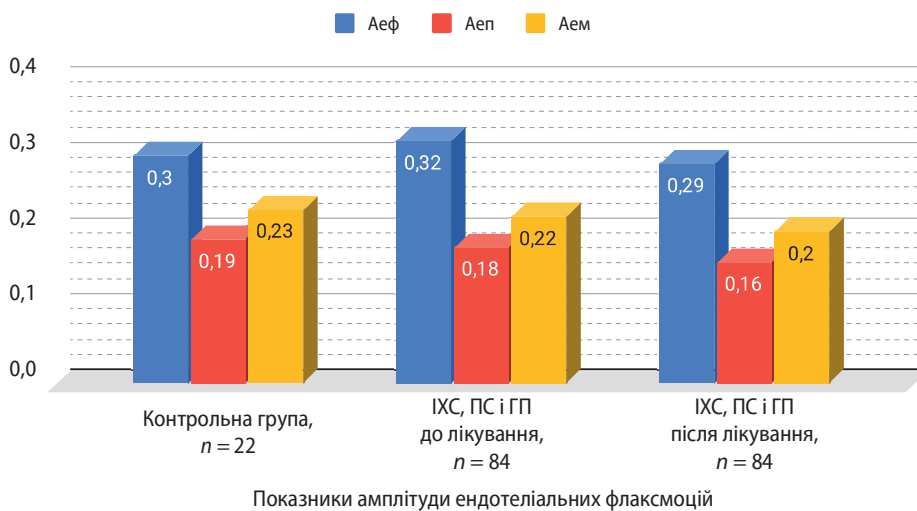


Рис. 4. Показники мікроциркуляції ясен в ділянці нижньої щелепи справа у здорових і хворих на ішемічну хворобу серця (ІХС) з постковідним синдромом (ПС) хронічного перебігу в динаміці лікування медикаментозною композицією з аргініном

молярів він був $0,18 \pm 0,11$ проти $0,21 \pm 0,14$ ($p < 0,05$) і в ділянці ясен молярів — $0,19 \pm 0,12$ проти $0,22 \pm 0,13$ ($p < 0,05$) після лікування (рис. 3).

На нижній щелепі справа показник A_{maxE} в ділянці ясен премолярів становив $0,18 \pm 0,12$ проти $0,21 \pm 0,10$ ($p < 0,05$) і в ділянці ясен молярів — $0,20 \pm 0,11$ проти $0,24 \pm 0,13$ ($p < 0,05$) після лікування (рис. 4).

Подібний позитивний результат лікування можна пояснити розширенням передкапілярних сфінктерів. Це зумовлено, з одного боку, ослабленням міотонусу капілярів, з іншого — посиленням ендотеліальних флаксмоцій завдяки збільшенню утворення оксиду азоту в слизовій оболонці порожнини рота у процесі лікування *L*-аргініном. Останній є субстратом для ферменту NO-синтази, що каталізує синтез оксиду азоту в ендотеліоцитах.

Отже, медикаментозна композиція з аргініном активує гуанілатциклазу й підвищує рівень цГМФ в ендотелії судин, знижує активність та адгезію лейкоцитів і тромбоцитів до

ендотелію судин, пригнічує синтез VCAM-1 і VCAM-2 — протеїнів адгезії. Водночас пригнічується синтез асиметричного диметиларгініну — потужного ендогенного стимулятора оксидантного стресу.

Отримані дані порівняно з аналогічними дослідженнями інших авторів, виявлено кореляційні зв'язки та покращення значень показника A_{maxE} (максимальної амплітуди ендотеліальних флаксмоцій) [9, 12].

Висновки

У результаті дослідження встановлено, що включення запропонованої медикаментозної композиції з аргініном у комплексну терапію хворих на ІХС з постковідним синдромом і генералізованим пародонтитом хронічного перебігу дає можливість ефективніше пригнічувати дистрофічно-запальний процес у тканинах пародонта. Це підтверджує покращення показників ендотеліальної функції у тканинах пародонта пацієнтів із генералізованим пародонтитом.

Достовірні зміни у динаміці лікування медикаментозною композицією з аргініном у хворих на ІХС з постковідним синдромом і генералізованим пародонтитом отримані в зоні вільних ясен у ділянці молярів верхньої та нижньої щелеп. В інших ділянках простежується тенденція до поліпшення показника АmaxE (максимальної амплітуди ендотеліальних флаксмоцій), який свідчить про покращення ендотеліальної функції.

Виходячи з отриманих результатів, можна зробити висновок, що медикаментозна композиція з аргініном має вираженішу терапевтичну дію.

Таким чином, плейотропний ефект аргініну, який входить до складу запропонованої медикаментозної композиції, забезпечує поліпшення ендотеліальної функції судин пародонту хворих на ІХС з постковідним синдромом і генералізованим пародонтитом.

ПОСИЛАННЯ

1. Hereliuk, V. I. (2001). Rol lipidnykh mediatoriv u perebihu heneralizovanoho parodontytu ta efektyvnist yikh korektsii v kompleksnomu likuvanni. *Avtoref. dys. d-ra med. nauk: 14.01.22, Ivano-Frankivska derzhavna medychna akademiia.*
2. Nazarian, R.S. (2006). Patohenetychne obgruntuvannya korektsii alimentarnoho faktora u kompleksnomu likuvanni khvorob parodonta. *Avtoref. dys. d-ra med. nauk: 14.01.22, Natsionalnyi medychnyi universytet imeni O. O. Bohomoltsia.*
3. Serediuk, I. N. (2005). Kliniko-patohenetychni osoblyvosti protyzapalnykh zasobiv ta anhioprotektoriv u kompleksnomu likuvanni heneralizovanoho parodontytu. *Avtoref. dys. kand. med. nauk: 14.01.22, Natsionalnyi medychnyi universytet imeni O. O. Bohomoltsia.*
4. Hozhenko, A. I., Babii, V. P., Kotiuzhynska, S.H., Nikolaievskaya, I.V. (2001). Rol oksydu azotu v mekhanizмах zapalennia. *Ekspyrymentalna i klinichna medytsyna, 3: 13–17. [In Ukrainian].*
5. Hozhenko, A. I., Babii, V. P., Kotiuzhynska, S. H., Nikolaievskaya, I. V. (2000). Rol oksydu azotu v rehliuvanni mikrotsyrukuliatsii ta ahrehatnogo stanu krovi. *Ukrainskyi medychnyi almanakh, 1: 13–17. [In Ukrainian].*
6. Parma, C. (1960). *Parodontopathien.* Leipzig: I.A. Verlag. 203 p.
7. Green, J. C., Vermillion, J. R. (1964). The simplified oral hygiene index. *J. Amer. Dent. Associat., 68: 7–13. DOI: <https://doi.org/10.14219/jada.archive.1964.0034>.*
8. Mintser, O.P., Voronenko, Yu.V., Vlasov, V.V. (2003). *Obroblennia klinichnykh i ekspyrymentalnykh danykh u medytsyni.* Kyiv: Vyshcha shkola.
9. Krechyna, Ye.K., Smyrnova, T.N. (2017). Suchasni pidkhody otsinky pokaznykiv mikrohemodinamiky v tkanyakh parodonta. *Stomatolohiia, 96, 1: 28–32. [in Ukrainian]*
10. Borysenko, A.V., Kuvaiev, O.S., Liesnukhina, H.L., Vidarska, H.V. (2016). Vyznachennia antybakterialnoi dii komponentiv medykamentoznoi kompozitsii z arhininom dlia likuvannya khvorykh iz zakhvoriuvanniamy parodonta. *Visnyk problem biolohii i medytsyny, 2, 3 (130): 306–311. [In Ukrainian].*
11. Tymokhyna, T.A., Sanaz, A., Kolenko, Yu.H. (2015). Klynyko-mykrobyolohycheskaia otsenka sostoiannya tkanei parodonta u patsyentov s serdechno-sosudystymy zaboлевanyamy. *Ukrainskyi naukovo-medychnyi molodizhnyi zhurnal, 2: 76–79. URL: http://nbuv.gov.ua/UJRN/Unmmj_2015_2_17. [In Ukrainian].*
12. Borysenko, A.V., Kuvaiev, O.S., Vidarska, H.V. (2019). Otsinka efektyvnosti zastosuvannya preparativ arhininu u kompleksnii terapii heneralizovanoho parodontytu za dopomohoiu lazernoï dopplerivskoi floumetrii. *Suchasna stomatolohiia, 3 (97): 28–31. DOI: <https://doi.org/10.33295/1992-576X-2019-3-28>. [In Ukrainian].*
13. Kuvaiev, O.S. (2015). Farmakolohichna kompozitsiia dlia likuvannya i profilaktyky. *Vynakhidnyk: Oleksii Serhiiovych Kuvaiev. 10 kvitnia. Podanyi: 12 lystopada 2014. Patent 97987, Ukraina, MPK A 61 K 6/00. Biul. 7.*

Correction of Periodontal Tissue Microcirculation Disorders in Patients with Coronary Heart Disease with Post-Covid Syndrome

Kuvaiev O.¹, Vidarska G.¹, Mostovyi S.²

¹ Bogomolets National Medical University, Kyiv, Ukraine

² Medical Scientific and Practical Association "Medbud," Kyiv, Ukraine

Actuality. Coronary heart disease (CHD) remains one of the leading causes of death worldwide, significantly affecting patients' quality of life. At the same time, the COVID-19 pandemic has introduced new challenges to cardiology practice, as the SARS-CoV-2 virus directly affects the endothelium, causing microcirculatory dysfunction.

Objective: to determine the effectiveness of the proposed drug composition with arginine in the complex treatment of patients with coronary artery disease in combination with post-covid syndrome in the presence of concomitant generalized periodontitis by assessing the state of blood flow in periodontal microvessels by laser Doppler flowmetry.

Material and methods. Clinical studies were conducted in 84 patients with coronary artery disease, post-COVID syndrome, and chronic generalized periodontitis. The state of the patients' periodontal tissues before and after treatment was comprehensively examined. The Schiller-Pisarev test, PMA index C. Parma, the Green-Vermillion hygiene index, and the Kulazhenko vacuum test were used to assess the clinical effectiveness of treatment. Laser Doppler flowmetry was also used to assess the effectiveness of treatment.

Results. The study found that the proposed drug composition's inclusion in the complex therapy of patients with chronic coronary artery disease, post-COVID syndrome, and generalized periodontitis allows more effective suppression of the dystrophic-inflammatory process in periodontal tissues. A decrease in the PMA index confirms this, an increase in the time of hematoma formation during the Kulazhenko vacuum test, and an improvement in the level of oral hygiene and microcirculation in the periodontal tissues of patients.

Conclusions. The proposed drug composition can increase the effectiveness of treating patients with coronary artery disease and post-COVID syndrome in combination with generalized periodontitis and improve the microcirculation in periodontal tissues.

Keywords: coronary heart disease, post-covid syndrome, generalized periodontitis, drug composition, arginine, laser Doppler flowmetry.

Куваєв Олексій Сергійович — кандидат медичних наук, асистент кафедри терапевтичної стоматології
Національного медичного університету імені О. О. Богомольця, doctordentist@ukr.net,
ORCID: [ORCID: https://orcid.org/0000-0002-0012-333X](https://orcid.org/0000-0002-0012-333X)

Відерська Ганна Володимирівна — кандидат медичних наук, асистент кафедри терапевтичної стоматології
Національного медичного університету імені О. О. Богомольця, viderskaya.anna@gmail.com,
ORCID: [ORCID: https://orcid.org/0009-0005-7659-3644](https://orcid.org/0009-0005-7659-3644)

Мостовий Сергій Євгенович — кандидат медичних наук, лікар-кардіолог
Медичного науково-практичного об'єднання «Медбуд», semostowoy@ukr.net,
ORCID: [ORCID: https://orcid.org/0000-0002-8783-3819](https://orcid.org/0000-0002-8783-3819)

Стаття: надійшла до редакції 03.01.2025 р.; прийнята до друку 12.02.2025 р.