

ФІТОТЕРАПІЯ

науково-практичний
часопис

ISSN 2522-9680

- Фітозасоби при вегетативній дисфункції та в клініці внутрішніх хвороб
- Материнка звичайна
- Омела біла
- Фармацевтичний ринок фітозасобів при захворюваннях горла
- Коноплі у медицині та фармації
- Плоди смородини чорної
- Хамерій вузьколистий
- Бедренець ломикаменевий
- Рейнутрія сахалінська
- Трава деревію горбкового
- Морква посівна
- Ельшольція в'йчаста і ельшольція Стаунтона
- Залізняк колючий

1'2019

ISSN 2522-9680



9 772522 968007



ЗМІСТ

Медицина

МЕДИЦИНА

А. Л. Лоскутов, І. В. Лоскутов, Н. В. Мацюх

Ефективність медичної реабілітації хворих на деформуючий остеоартроз у коморбідності з хронічними захворюваннями гепатобіліарної системи та хелікобактеріозом.4

**О. І. Волошин, Н. В. Бачук-Понич,
Л. О. Волошина, О. І. Доголіч, Б. В. Бойко**

Материнка звичайна (*Origanum vulgare*): особливості терапевтичних ефектів при захворюваннях внутрішніх органів та перспективи застосування9

Л. О. Головацька

Корекція вегетативної дисфункції у хворих на артеріальну гіпертензію з використанням настоянки календули13

**О. І. Волошин, Н. В. Бачук-Понич,
К. О. Бобкович, С. С. Горевич, О. С. Каглюк**

Омела біла (*Viscum album*): перспективна лікарська рослина з різноплановим механізмом дії, клініко-патофізіологічні аспекти застосування у внутрішній медицині та онкології (Огляд літератури)18

Т. П. Куцик, Н. Ф. Кігель, Л. А. Глушенко

Ефективність застосування функціонального харчування у комплексному лікуванні пацієнтів на хронічний панкреатит23

Н. В. Попова, С. І. Степанова

Клінічне дослідження рослинного комплексу для нормалізації роботи кишечника26

Біологія та фармація

Л. П. Гуцол, К. М. Гуцол, І. П. Цимбал

Доказова база класичної гомеопатії: джерела, сьогодення, перспективи.31

С. Б. Чернецька, Н. М. Белей

Аналіз фармацевтичного ринку лікарських препаратів для лікування захворювань горла34

Г. В. Зайченко, Т. Б. Равшанов

Морфоструктура передміхурової залози щурів при застосуванні супозиторіїв комбінованого складу з індол-3-карбінолом та мелоксикамом.37

БІОЛОГІЯ ТА ФАРМАЦІЯ

Н. В. Шолойко, В. І. Попов, Т. І. Лисенко

Сучасний стан та перспективи застосування конопель у медицині та фармації (Огляд літератури)44

**В. Ю. Кузнєцова, А. Г. Котов,
В. С. Кисличенко, Е. Е. Котова**

Розробка методики якісного аналізу смородини чорної плодів для включення у національну монографію до Державної фармакопеї України.51

**О. М. Олещук, Г. І. Фещенко,
С. М. Марчишин, О. Ю. Кошова**

Вивчення антиексудативної активності ліофілізованого екстракту з трави камерію вузьколистого.55

- Т. А. Буткевич, М. Л. Сятиня, В. П. Попович**
 Дослідження вмісту амінокислот у таблетках на основі сухого порошку біомаси гриба *Flamullina velutipes*60
- Л. О. Зоценко, В. С. Кисличенко**
 Дослідження макро- і мікроелементного складу сировини *Elsholtzia Stauntonii* та *Elsholtzia ciliata* 63
- Е. А. Паращук, С. М. Марчишин, Л. В. Слободянюк**
 Дослідження похідних кумаринів бедринцю ломикаменевого (*Pimpinella saxifrage* L.)66
- А. Я. Алрікабі, Г. С. Таргинська, І. О. Журавель**
 Дослідження елементного складу сировини рейнутрії сахалінської (*Reynoutria sachalinensis* (F. Schmidt) Nakai).....70
- О. А. Кисличенко, А. Г. Котов, Е. Е. Котова, В. В. Процька, І. О. Журавель**
 Розробка методик ідентифікації плодів *Daucus carota* L. для включення в проект національної монографії Державної фармакопеї України.....72
- І. Ф. Дуюн, О. В. Мазулін, Г. П. Смойловська, Т. В. Опрошанска, Г. В. Мазулін**
 Дослідження накопичення поліфенольних сполук у траві деревію горбкового (*Achillea cojllina* J. Becker ex Reichenb.)76
- Ю. Т. Конечний, Є. В. Базавлук, Р. Т. Конечна, О. П. Корнійчук, Р. Г. Шикуча, В. П. Новіков**
 Залізник колючий – *Phlomis pungens* Willd. Аналітичний оглід81
- А. Я. Никифорок, Л. С. Фіра, П. Г. Лихацький**
 Дослідження протизапальних властивостей густого екстракту з листя шпинату городнього (*Spinacia oleracea* L.)85
- С. М. Марчишин, Л. В. Слободянюк, І. М. Івасюк**
 Дослідження фенольних сполук у траві і бульбах смикавцю їстівного (чуфи) (*Cyperus esculentus* L.) методом ВЕРХ.....89
- С. М. Марчишин, Р. Ю. Басараба, О. Л. Демидяк**
 Вивчення гострої токсичності та жовчогінної дії сухого екстракту з трави котячих лапок дводомних (*Antennaria dioica* (L.) Gaertn.)93

КОНФЕРЕНЦІЇ

- Інформаційний лист про проведення Конференції з міжнародною участю «Актуальні питання компліментарної/альтернативної (народної і нетрадиційної) медицини у підготовці спеціалістів», 13-14 квітня 2019 року.....96

Литература

1. Ефективне лікування запальних вірусних захворювань горла та ортані / Ю. В. Десва // Семейная мед. № 1 (69), 2017. – С. 100-101.
 2. Borhade S. Extraction and characterisation of pumpkin (cucurbita mixta) seed oil / S. Borhade // Life sci. Leaflets. – 2012. – № 7. – P. 45-49.
 3. Павлюк І. В. Дослідження біологічної активності вторинного екстракту зі шроту трави материнки звичайної (Origanum vulgare) / І. В. Павлюк, Н. Є. Стадницька, І. Ясіцька-Місяк // Укр. біофармац. журн. – 2015. – № 1. – С. 21-24.
 4. Державна Фармакопея України / Держ. п-во «Український науковий фармакопейний центр якості лікарських засобів». – 2-е вид. – Харків: Держ. п-во «Український науковий фармакопейний центр якості лікарських засобів». – 2014. – Т. 3. – 724 с.
 5. European Pharmacopoeia-8th ed. – Strasbourg council of Europe, 2013. – 3893.
 6. Державний реєстр лікарських засобів України [Електронний ресурс]. – Режим доступу: <http://www.drlz.kiev.ua>.
 7. Компендиум. Лекарственные препараты [Електронний ресурс]. – Режим доступу: <http://compendium.com.ua>.

Надійшла до редакції 14.12.2018

УДК 615.28:339.138(477)

DOI:10.33617/2522-9680-2019-1-34

С. Б. Чернецька, Н. М. Белей

АНАЛІЗ ФАРМАЦЕВТИЧНОГО РИНКУ ЛІКАРСЬКИХ ПРЕПАРАТІВ ДЛЯ ЛІКУВАННЯ ЗАХВОРЮВАНЬ ГОРЛА

Ключові слова: фармацевтичний ринок, лікарські засоби, препарати для лікування горла, виробники, таблетки, ледянники.

У статті проведено дослідження асортименту лікарських засобів для лікування захворювань горла, які представлені на фармацевтичному ринку України. Встановлено співвідношення лікарських препаратів певної групи вітчизняного та зарубіжного виробництва кожної країни. Досліджено асортимент лікарських засобів для лікування горла за лікарськими формами. Також встановлено виробників, які займають лідируючі позиції на українському ринку ліків.

цветическом рынке Украины. Установлено соотношение лекарственных препаратов определенной группы отечественного и зарубежного производства каждой страны. Исследован ассортимент лекарственных средств для лечения горла по лекарственным формам. Также установлены производители, занимающие лидирующие позиции на украинском рынке лекарств.

S. B. Chernetska, N. M. Beley

ANALYSIS OF THE PHARMACEUTICAL MARKET OF MEDICINES FOR THE TREATMENT OF THROAT DISEASES

Keywords: pharmaceutical market, medicines, drugs for the treatment of the throat, manufacturers, tablets, lollipops.

In the article the research of the range of medicinal products for the treatment of throat diseases presented on the pharmaceutical market of Ukraine has been conducted. The correlation of medicinal products of a certain group of domestic and foreign production of each country was established. The range of medicinal products for treating throat for medicinal forms has been investigated. And also manufacturers who occupy the leading positions on the Ukrainian market of medicines were established.

С. Б. Чернецка, Н. Н. Белей

АНАЛИЗ ФАРМАЦЕВТИЧЕСКОГО РЫНКА ЛЕКАРСТВЕННЫХ ПРЕПАРАТОВ ДЛЯ ЛЕЧЕНИЯ ЗАБОЛЕВАНИЙ ГОРЛА

Ключевые слова: фармацевтический рынок, лекарственные средства, препараты для лечения горла, производители, таблетки, леденцы.

В данной статье проведено исследование ассортимента лекарственных средств для лечения заболеваний горла, представленных на фарма-

DOI:10.33617/2522-9680-2019-1-37

УДК 615.65-002-007.61:615.322:615.454.2:615.032.35

МОРФОСТРУКТУРА ПЕРЕДМІХУРОВОЇ ЗАЛОЗИ ЩУРІВ ПРИ ЗАСТОСУВАННІ СУПОЗИТОРІЇВ КОМБІНОВАНОГО СКЛАДУ З ІНДОЛ-3-КАРБІНОЛОМ ТА МЕЛОКСИКАМОМ

- ¹ Г. В. Зайченко, д. мед. н., проф., зав. каф. фармакол.
- ² Т. Б. Равшанов, аспір. каф. клін. фармакол. ІПКСФ
- ¹ Національний медичний університет ім. О. О. Богомольця, м. Київ
- ² Національний фармацевтичний університет, м. Харків

Вступ

Доброякісна гіперплазія передміхурової залози (ДГПЗ) – найпоширеніше захворювання чоловічої статі своєї системи, з приводу якого звертається 15-25 % чо-

ловіків віком 50-65 р. [1]. Гормональна теорія патогенезу ДГПЗ базується на фактах, що основним гормоном, який регулює ріст залози, є 5α-дигідротестостерон (5α-ДГТ). Цей андроген утворюється з тестостерону (Т) як в епі-

телиальних, так і стромальних клітинах залози за участі 5 α -редуктазитипів 1 та 2а [2]. Індукція залозистої гіперплазії ПЗ під впливом 5 α -ДГТ відбувається через пряму та опосередковану модуляцію клітинної диференціації, проліферації та апоптозу [1, 3].

Враховуючи поліетіологічну природу ДГПЗ медикаментозне лікування включає застосування препаратів різних груп: α -адреноблокаторів (зокрема, доксазозин, тамсулозин, силодозин) [4], інгібіторів 5 α -редуктази [5], інгібіторів фосфодіестерази типу 5 [6], антихолінергічних та пронорепінефрічних засобів (3 β -агоністи) [7]. Природно, що у частини пацієнтів виникають побічні ефекти як через наслідки тривалої дилатації маленьких судин (α -адреноблокатори), так і через зміни гормонального фону (зменшення пролуктування сперми, гінекомастія та ін.) [1, 8]. Усе це спонукає до пошуку нових засобів профілактики та терапії ДГПЗ, особливо серед природних сполук.

Індол-3-карбінол (ІЗК) – метаболіт рослинних глюкозинолатів, наявних, зокрема, у хрестоцвітних рослинах (зелень крес-салату, гірчиці, хрону, різних видах капусти та ін.) – в організмі перетворюється в ще більш активний індол – 3,3'-диіндолілметан (DIM) [9, 10]. Встановлено, що ця сполука здатна впливати на метаболізм естрогенів, зменшуючи утворення мітогенактивного метаболіту E₂ 16-гідроксіестрону, інгібує транскрипцію генів, чутливих до стимуляції рецепторів E₂, має протипухлинну, протівірусну активність, інгібує поділ клітин, впливає на апоптоз клітин [11]. Відомі вагінальні супозиторії з DIM, застосування яких позитивно впливає на помірні та важкі дисплазії шийки матки, гальмує перехід у рак шийки матки [12, 13]. Автори стверджують, що застосування DIM у супозиторіях зменшує системну біодоступність активної речовини при значній біодоступності місцевих аплікацій.

Вищезазначене обґрунтовує введення ІЗК у комбінації з мелоксикамом, який має протизапальну активність, до складу розробленої фармацевтичної композиції для лікування ДГПЗ у вигляді ректальних супозиторіїв. Це дозволить максимально впливати на уражену простату, зменшує побічну дію на організм та накопичення препарату в печінці та травному тракті [14]. На етапі доклінічних досліджень важливим було провести морфоструктурну оцінку ПЗ у щурів з ДГПЗ після коригуючого курсу супозиторіїв на поліетиленоксидній основі, до складу яких входять ІЗК та нестероїдний протизапальний засіб мелоксикам.

Мета роботи: визначити ефективність застосування супозиторіїв комбінованого складу з індол-3-карбінолом та мелоксикамом для корекції морфоструктурних змін

передміхурової залози у лабораторних щурів з сульпірид індукованою доброякісною гіперплазією простати.

Матеріали та методи дослідження

При виконанні експериментів на тваринах дотримувались національних «Загальних етичних принципів експериментів на тваринах» (Україна, 2001), які узгоджуються з положеннями «Європейської конвенції про захист хребетних тварин, які використовуються для експериментальних та інших наукових цілей» (Страсбург, 1985 р.).

Простатопротекторна активність супозиторіїв комбінованого складу (СКС) досліджувалась на 24 нелінійних самцях щурів віком 9-11 міс. з середньою масою тіла 320-360 г, яких було рандомізовано на 4 групи (табл.). У тварин груп 2-4 відтворювали сульпіридиндуковану ДГПЗ щоденним введенням 5 % розчину сульпіриду у дозі 40 мг/кг впродовж 31 доби (група ДГПЗ).

Для оцінки ефективності та порівняльного аналізу простатопротекторної активності СКС, що пропонуються, було обрано у якості референтних препаратів супозиторії з олією насіння гарбуза. Вибір референтного препарату пояснюється тим, що ОНГ є аналогом за походженням та має аналогічну лікарську форму. Препарати рослинного походження для лікування ДГПЗ, зокрема з олією насіння гарбуза, є досить поширеними в Україні. [15] Згідно з даними інших досліджень у ОНГ спостерігається наявність до інгібування 5 α -редуктази, що забезпечує можливість порівняння двох різних фармакодинамічних впливів на перебіг модельованої патології [16, 17].

На 32-у добу починали введення у лікувальному режимі впродовж 21 доби супозиторної маси СКС (група ДГПЗ+СКС) або супозиторіїв з олією насіння гарбуза (група ДГПЗ+ОНГ) у пряму кишку на глибину 2-2,5 см від ануса. По закінченню курсу корекції тварин виводили з експерименту швидкою декапітацією.

Результат корекції оцінено за результатами морфологічного дослідження передміхурової залози щурів (медіанні зрізи), а саме зони, що включає перешийок між вентральними частками (ПВЧ), межової зони з дорсолатеральною часткою (МДЛЧ), а також середньої ділянки дорсолатеральної частки (ДЛЧ) – ділянок, що найбільш наближені до шийки сечового міхура – найбільш вразливого місця простати у людини (периуретральна зона) при виникненні аденоми. Для світлооптичного дослідження вилучені зразки готували за загальноприйнятими у морфології методами, зрізи фарбували гематоксилін-еозином [18] та аналізували за допомогою світлового мікроскопу Granum з цифровою відеокамерою Granum DCM 310 за

Таблиця

Схема експерименту

Група, кількість тварин	Досліджувана сполука, доза
Гр. 1 ІК, 6 голів	Інтактний контроль
Гр. 2 ДГПЗ, 6 голів	Сульпірид-індукована гіперплазія передміхурової залози, без лікування
Гр. 3 ДГПЗ+ОНГ, 6 голів	Сульпірид-індукована гіперплазія передміхурової залози + олія насіння гарбуза, 35 мг/кг
Гр. 4 ДГПЗ+СКС, 6 голів	Сульпірид-індукована гіперплазія передміхурової залози + СКС-ПЕО, 30 мг/кг за вмістом ІЗК

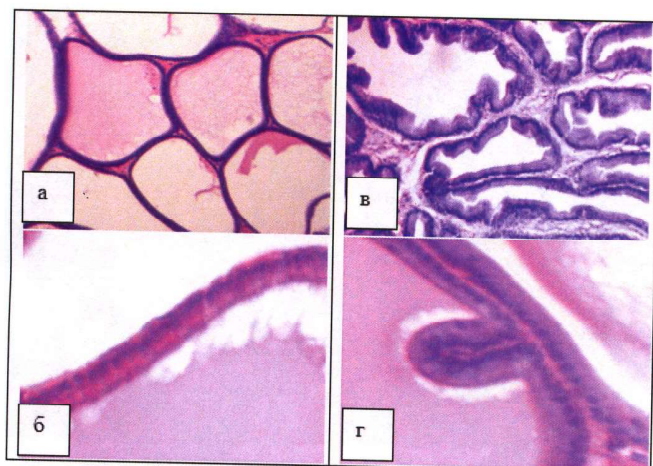


Рис. 1. Передміхурова залоза інтактних щурів. Зона ПВЧ (а-б, x200) і МДЛЧ (в-г, x400). Ацинуса різних типів простатичних залозок (а, в), стан міжацинарної стромы, епітеліальна вистілка стінки (б, г) відповідає нормі. Гематоксилін-еозин

участі Лар'яновської Ю. Б. ст. наук. співроб. Національного фармацевтичного університету Фотознімки обробляти на комп'ютері Pentium 2,4GHz за допомогою програми Tour View.

Результати дослідження та їх обговорення

За даними світлооптичного дослідження, у зонах ПВЧ і МДЛЧ паренхіма залози інтактних щурів містить значну кількість кінцевих відділів декількох типів простатичних залозок (ацинусів). Ацинуса округло-овальної форми, помірні за розміром, стінки яких вистелені одним рядом кубічних або циліндричних епітеліальних клітин. У частині їх епітелій утворює невеликі нечисленні складки. Ацинарний просвіт часто заповнено

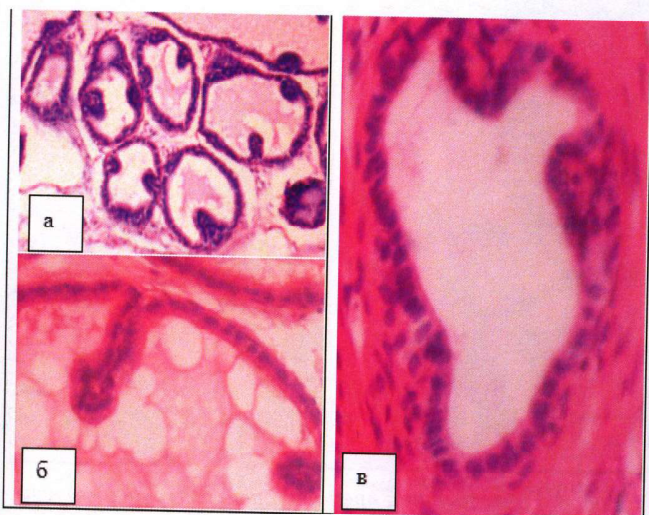

Рис. 2. Передміхурова залоза інтактних щурів. Середня ділянка ДЛЧ. Епітелій ацинусів (а-б, x200, x250) та вивідної протоки (в, x400) нормального стану. Гематоксилін-еозин

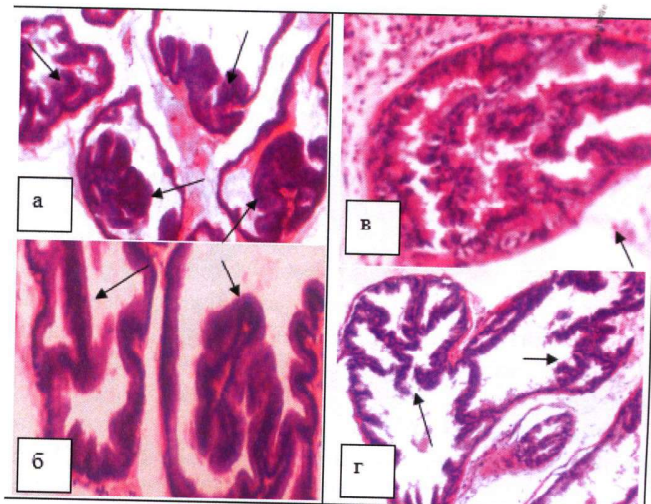


Рис. 3. Передміхурова залоза щурів після введення сульфпіриду. Зона МДЛЧ (а, б), середня ділянка ДЛЧ (в, г). Видовищення та набуття гіллястості епітеліальних складок ацинусів. Гематоксилін-еозин. x200

еозинофільним простатичним секретом різної щільності. Виразність прошарків міжацинарної пухкої сполучної тканини та відповідно щільність розташування ацинусів простатичних залозок варіює у доволі широких межах в залежності від міста розташування залозок (рис. 1). У середній ділянці ДЛП ацинуса простатичних залозок, що безпосередньо примикають до простатичної частини сечовипускного каналу, вистелені епітеліальними клітинами висококубічної форми, складки епітелію більш довгі. Окрім ацинусів простатичних залозок у цій зоні часто видні різного розміру поперечні профілі вивідних проток простатичних залоз, які, в залежності від розміру, вистелені одношаровим кубічним чи призматичним епітелієм. Іноді у вивідних протоках видно згустки секрету (рис. 2).

Дані світлооптичного дослідження у зонах ПВЧ і МДЛЧ залози щурів, яким вводили сульфпірид, свідчать про наявність модельованої патології ДГПЗ. Після вве-

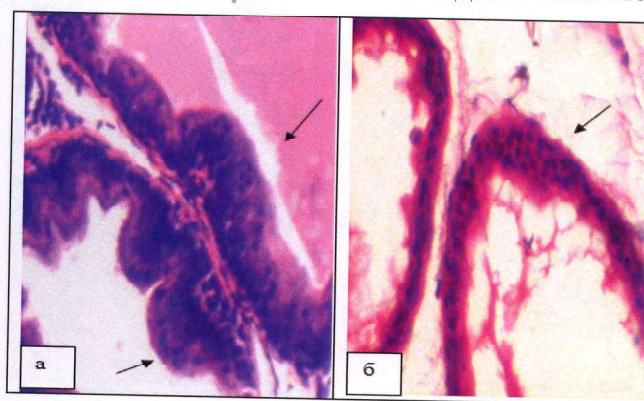


Рис. 4. Передміхурова залоза щурів після введення сульфпіриду. Зона МДЛЧ (а), середня ділянка ДЛЧ (б). Розташування епітеліальних клітин у декілька рядів. Гематоксилін-еозин. x400

дення сульпіриду в досліджених зонах ПЗ осередково простежені ознаки гіперплазії епітелію ацинусів різних простатичних залозок (рис. 3). В одних ацинусах гіперплазія проявлялася у збільшенні довжини, чисельності, гіллястості та щільності розташування складок епітелію при збереженні однорядного характеру розміщення клітин. У других – втрачався упорядкований однорядний характер розташування клітин, простежувалося нагромадження їх у декілька рядів (рис. 4). Доволі часто видна дистрофія – вакуолізація цитоплазми епітеліальних клітин. Аналогічні зміни простежені й в епітелію вивідних проток простатичних залоз, самі протоки часто більш звивисті (рис. 5).

Помічено виразне збільшення розміру частини ацинусів, особливо у МДЛЧ зоні (рис. 6 а). У стромі ДЛЧ зустрічалися варіюючі за інтенсивністю запальні інфільтрати (рис. 6 б). Подібна проліферація епітелію певною мірою нагадує проліферати епітелію аденоматозного характеру при ДГПЗ людини [19].

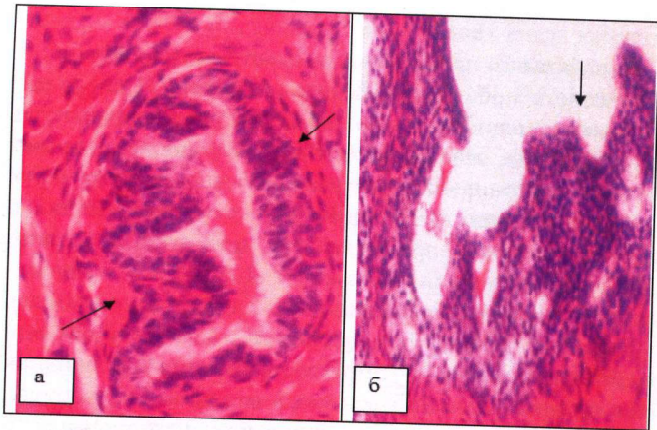


Рис. 5. Передміхурова залоза щурів після введення сульпіриду. Вивідна протока простатичної залози: дрібна (а) і крупна (б). Проліферація епітелію у стінці, поява епітеліальних складок. Гематоксилін-еозин. x400

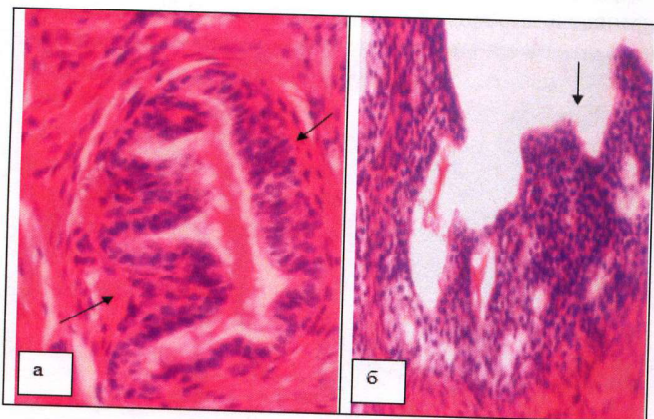


Рис. 6. Передміхурова залоза щурів після введення сульпіриду. Збільшення розміру ацинусів у МДЛЧ зоні (а, x100), запальна реакція у стромі середньої ділянки ДЛЧ (б, x200). Гематоксилін-еозин

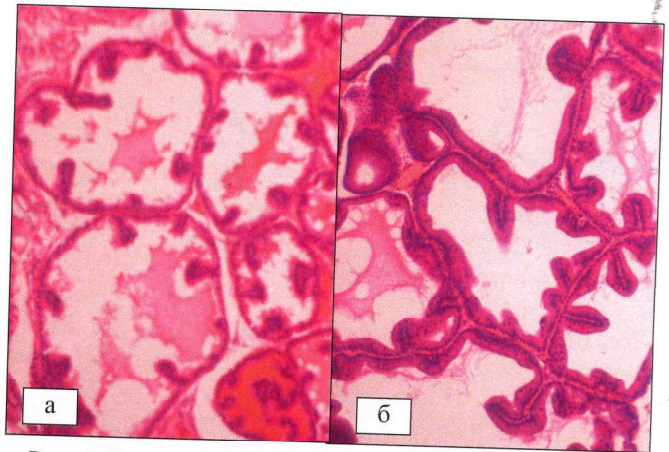


Рис. 7. Гістологічний препарат передміхурової залози щура після введення сульпіриду та корекції СКС: а) – розмір ацинусів у середній ділянці ДЛЧ; б) – розмір ацинусів у зоні МДЛЧ (гіллястість, чисельність та розмір епітеліальних виростів наближені до інтактного контролю). Гематоксилін-еозин. x200

Щодо даних морфологічного дослідження залози щурів, що отримували корекцію СКС, то було знайдено, що після курсового введення у досліджених зонах ПЗ прояви гіперплазії епітелію візуально помітно зменшені. Більша частина ацинусів простатичних залозок характеризувалася помірно вираженими як за розміром, так і за чисельністю складками епітелію (рис. 7), упорядкованістю клітин у вистилці, розміром самих ацинусів (рис. 8). В той же час, ще мали місце залозки, в яких епітеліальні клітини стінок ацинусів розташовані у декілька рядів, складки епітелію вилонжені (рис. 9), а самі ацинуси гіпертрофовані, хоча і менше, ніж у групі з контрольною патологією і з меншою виразністю дистрофії клітин.

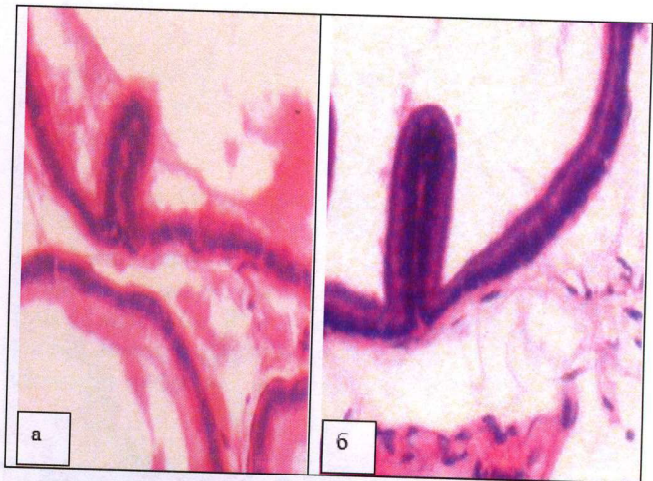


Рис. 8. Гістологічний препарат передміхурової залози щура після введення сульпіриду та корекції СКС: однорядність розташування епітеліальних клітин у стінці ацинусів середньої ділянки ДЛЧ (а) і зони МДЛЧ (б) не змінена. Гематоксилін-еозин. x400

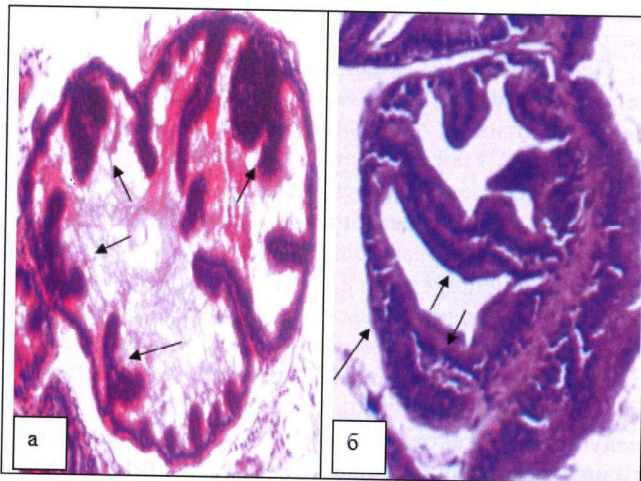


Рис. 9. Гістологічний препарат передміхурової залози щура після введення сульфпіриду та корекції СКС: збільшення чисельності та видовження епітеліальних виростів у стінці ацинуса середньої ділянки ДЛЧ (а, x200) і зони МДЛЧ (б, x250).

Гематоксилін-еозин

Епітелій більшості вивідних проток простатичних залоз не мав виразних ознак гіперплазії, лише у частині дрібних вивідних проток відмічена проліферація епітеліальних клітин вистілки (рис. 10). У стромі відсутня клітинна запальна реакція.

Введення супозиторіїв з ОНГ доволі помітно покращувало морфологічний стан ПЗ щурів порівняно з контрольною патологією. Але, на відміну від тварин, які отримували супозиторії СКС, візуально ознаки гіперплазії епітелію у стінці ацинусів досліджених зон

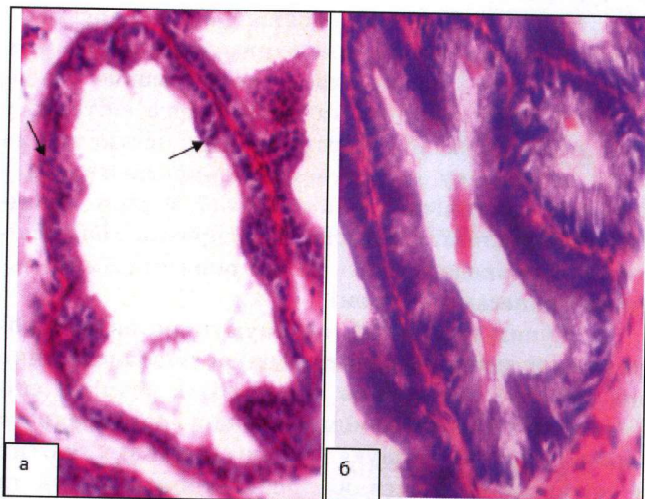


Рис. 10. Гістологічний препарат передміхурової залози щура після введення сульфпіриду та корекції СКС: вивідні протоки простатичних залоз з ознаками проліферації епітелію (а) та без неї (б).

Гематоксилін-еозин. x400

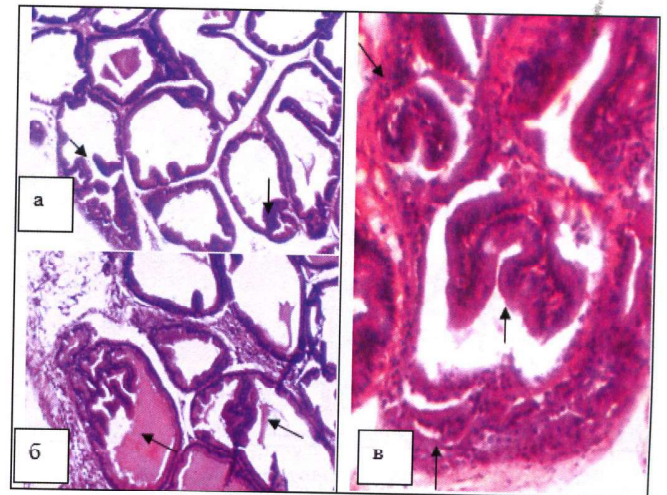


Рис. 11. Передміхурова залоза щурів, яким вводили супозиторії з олією гарбуза на тлі патології.

Зона МДЛЧ: видовження епітеліальних виростів у стінці ацинусів (а-в), розташування епітеліальних клітин у декілька рядів (в).

Гематоксилін-еозин. а-б – x200, в – x250.

залозистої тканини при введенні препарату порівняння були виразніші, як у більшій кількості ацинусів, так і у якісних проявах її – збільшенні чисельності і видовженні складок епітелію, порушенні однорядного розташування клітин (рис. 11, 12 а). В деяких вивідних протоках простатичних залоз також простежена проліферація епітелію (рис. 10 б), збереження помірної запальної реакції стромі у залозі, а також гіпертрофія частини ацинусів різних простатичних залозок (рис. 13).

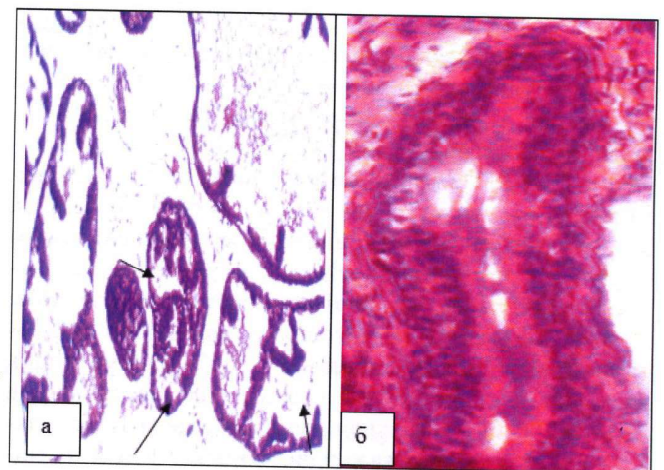


Рис. 12. Передміхурова залоза щурів, яким вводили супозиторії з олією гарбуза на тлі патології. Середня ділянка ДЛЧ (а, x200) – видовження епітеліальних виростів у стінці частини ацинусів; вивідна протока простатичної залози (б, x400) – розташування епітеліальних клітин у декілька рядів.

Гематоксилін-еозин

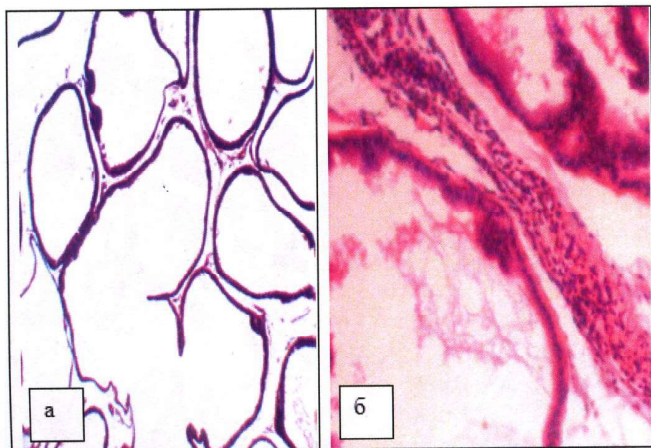


Рис. 13. Передміхурова залоза щурів, яким вводили супозиторії з олією гарбуза на тлі патології. Зона МДЛЧ (а, $\times 100$) – розтягнутість ацинусів; середня ділянка ДЛЧ (б, $\times 200$) – запальна клітинна інфільтрація стромі. Гематоксилін-еозин

Таким чином, супозиторії СКС гальмують розвиток ДГПЗ, що показує зменшення кількості та розмірів епітеліальних сосочків, відновлення упорядкованого однорядного розташування епітеліальних клітин у епітеліальній вистилці простатичних залозок та вивідних протоках, відсутність запальних процесів у стромі. Крім того, супозиторії СКС за виразністю протатотропної дії на даній експериментальній моделі в певній мірі переважають препарат порівняння супозиторії з ОНГ.

Гіперпролактинемія, яка розвивається внаслідок тривалого падходження сульпіриду, є патогенетичною основою змін у простаті щурів [20]. Вважають, що механізмами розвитку ДГПЗ під впливом сульпіриду є посиленна проліферація та внутрішньоклітинна гіпертрофія клітин залозистого епітелію [21]. Ці зміни на тлі більшої активності 5α -редуктази та утворення 5α -дигідротестостерону (ДГТ) [21] певною мірою відтворюють стан ДГПЗ у людини, хоча необхідно враховувати різницю у структурі ПЗ людини та гризунів [22]. За отриманими даними у ПЗ щурів також виявлені ознаки гіперплазії епітелію ацинусів різних простатичних залозок, більша звивистість протоків простатичних залозок, збільшення розміру ацинусів, що аналогічно морфологічній картині ДГПЗ у людей [23]. За даними інших дослідників площа залозистого епітелію при сульпірид індукованій ДГПЗ збільшується у 1,5 рази, а епітеліальні клітини мають переважно циліндричну форму на відміну від кубічних епітеліальних клітин інтактних щурів [22, 24]. Також наголошують, що збільшення товщини епітеліального слою відбувається переважно через

внутрішньоклітинну гіпертрофію, при якій кількість цитоплазми збільшувалась у 1,5 рази.

При проведенні коригувального курсу СКС з ІЗК та мелоксикамом позитивні зміни проявлялися зникненням клітинної запальної реакції у стромі, що може бути пов'язано з ефектом мелоксикаму, що пригнічує біосинтез простагландинів, які є медіаторами запалення. Але переважною ознакою дії СКС є зменшення гіперплазії епітелію. При цьому у більшості ацинусів зменшується розмір, чисельність складок епітелію, упорядковуються епітеліальні клітини у вистилці. Такий ефект може бути пояснений наявністю у супозиторіях ІЗК, здатного значною мірою впливати на метаболізм андрогенів, зменшуючи активність 5α -редуктази, а також проявляти протипухлинну, протівірусну активність, інгібувати поділ клітин [11]. За нашими даними у щурів групи ДГПЗ+СКС значно знизилась активність 5α -редуктази, суттєво зменшився вміст рецепторів андрогенів, нормалізувався вміст окремих фракцій тестостерону та естрадіолу. Зазначені зміни потребують перевірки на інших моделях ДГПЗ, для більш точного визначення механізмів впливу на перебіг патології. Можна припустити, що більш виразний ефект у порівнянні з результатами застосування супозиторіїв з олією насіння гарбуза пояснюється саме різним механізмом дії сполук. Таким чином, виявлено позитивні наслідки коригувального курсу СКС щодо відновлення морфологічної структури ПЗ, а отримані результати теоретично обґрунтовують доцільність подальшої розробки відповідного лікарського засобу для лікування та профілактики ДГПЗ у чоловіків.

Проведене дослідження дозволяє сформулювати наступні висновки:

1. Наявність доброякісної гіперплазії передміхурової залози у щурів, які отримували сульпірид, морфологічно проявлялася вогнищевою гіперплазією простатичного та протокового епітелію у зоні перешийка між вентральними частками, на межі перешийку та дорсолатеральної частки та у середній ділянці дорсолатеральної частки передміхурової залози. Гіперпластичні прояви з боку епітелію супроводжувались різної виразності запальними процесами у стромі.

2. Супозиторії СКС гальмують розвиток доброякісної гіперплазії передміхурової залози, про що свідчить зменшення кількості та розмірів епітеліальних сосочків, відновлення упорядкованого однорядного розташування епітеліальних клітин у епітеліальній вистилці простатичних залозок та вивідних протоках, відсутність запальних процесів у стромі.

Література

1. Mobley D., Feibus A., Baum N. Benign prostatic hyperplasia and urinary symptoms: evaluation and treatment. *Postgrad Med.* 2015 Mar 30;127(3):301-7. [https://doi.org/10.1080/00325481.2015.1018799; PMID: 25823641].
2. Habib F. K., Ross M., Bayne C. W. [et al.]. The localization and expression of 5 α -reductase types I and II mRNAs in human hyperplastic prostate and in prostate primary cultures. *J. Endocrinol.* 1998 Mar 01;156(3):509-17. [PMID: 9582508].
3. Medina J. J., Parra R. O., Moore R. G. Benign prostatic hyperplasia (the aging prostate). *Med. Clin. North Am.* 1999 Sep 01;83(5):1213-29. [https://doi.org/10.1016/S0025-7125(05)70159-0; PMID: 10503061].
4. Caine M., Pfau A., Perlberg S. The use of alpha-adrenergic blockers in benign prostatic obstruction. *British J of Urol.* 1976 Jun; 48(3):255-63. [https://doi.org/10.1111/j.1464-410X.1976.tb10214.x; PMID 61054].
5. Nickel J. C. Comparison of clinical trials with finasteride and dutasteride. *Rev in Urol.* 2004;6(suppl 9): S31-S39. [PMCID: PMC1472914, PMID: 16985923].
6. Oelke M., Giuliano F., Mirone V., Xu L., Cox D., Viktrup L. Monotherapy with tadalafil or tamsulosin similarly improved lower urinary tract symptoms suggestive of benign prostatic hyperplasia in an international, randomised, parallel, placebo-controlled clinical trial. *Europ Urol.* 2012 May;61(5):917-25. [https://doi.org/10.1016/j.eururo.2012.01.013; PMID: 22297243].
7. Tyagi P., Tyagi V., Chancellor M. Mirabegron: a safety review. *Expert Opin Drug Saf.* 2011 Mar; 10(2):287-94. [https://doi.org/10.1517/14740338.2011.542146; PMID: 21142693].
8. McVary K. T., Roehrborn C. G., Avins A. L., Barry M. J., Bruskewitz R. C., Donnell R. F. [et al.]. Update on AUA guideline on the management of benign prostatic hyperplasia. *J. Urol.* 2011 May; 185(5): 1793-803. [https://doi.org/10.1016/j.juro.2011.01.074; PMID: 21420124].
9. Gorpinchenko I. I., Romanyuk M. G., Kornienko A. M., Boyko A. I., Sakalo A. V. [The new look at chemoprophylaxis and therapy of prostate cancer]. *Zdorove muzhchyny.* 2013 Sep;46(3):16-24. Russian.
10. Verhoeven D. T., Verhagen H., Goldbohm R. A., van den Brandt P. A., van Poppel G. A review of mechanisms underlying anticarcinogenicity by brassica vegetables. *Chem Biol Interact.* 1997 Feb 28;103(2):79-129. [https://doi.org/10.1016/S0009-2797(96)03745-3; PMID: 9055870].
11. Hsu J. C., Zhang J., Dev A., Wing A., Bjeldanes L. F., Firestone G. L. Indole-3-carbinol inhibition of androgen receptor expression and downregulation of androgen responsiveness in human prostate cancer cells. *Carcinogenesis.* 2005 Nov;26(11):1896-904. [https://doi.org/10.1093/carcin/bgi155; PMID: 15958518].
12. Kiselev V. I., Druh V. M., Kuznetsov I. N., Muzhnek E. L., Pchelintseva O. I. [Safety and pharmacokinetics of a new pharmaceutical composition based on diindolylmethane in pharmaceutical form of suppositories]. // *Sovremennye problemy nauki i obrazovaniya.* 2014 Dec 13;6:11p. Russian [https://doi.org/10.17513/spno.2014.6].
13. Zeligs M. A., Sepkovic D. W., Manrique C., Macsalka M., Williams D. E., Bradlow H. L. Absorption-enhanced 3,3'-diindolylmethane: human use in HPV-related, benign and pre-cancerous conditions. *Proc Am Assoc Cancer Res.* 2003;43:3198.
14. Korneev I. A. [Russian experience of using Vitaprost Forte suppositories in patients with symptoms of the lower urinary tract and benign prostatic hyperplasia: a comparative analysis of research]. *Urologiya.* 2017;3:138-44. Russian. [https://dx.doi.org/10.18565/urol.2017.3.138-144].
15. Zajchenko G. V., Mishhenko O. J., Ravshanov T. B., Zajchenko V. S., Berezjakov A. V. [Medicinal products for the treatment of BPH on the pharmaceutical market of Ukraine: assortment and consumption analysis]. 5th International Scientific and Practical Internet Conference "Contemporary Advances in Pharmaceutical Technology and Biotechnology": 2016; Kharkiv, Ukraine. Kharkiv: NUPh: 2016. 232-235. Ukrainian.
16. Nishimura M., Ohkawara T., Sato H., Takeda H., Nishihira J. Pumpkin seed oil extracted from Cucurbita maxima improves urinary disorder in human overactive bladder. *J Tradit Complement Med.* 2014 Jan;4(1):72-4. [https://doi.org/10.4103/2225-4110.124355; PMID: 24872936; PMCID: PMC4032845].
17. Gossell-Williams M., Davis A., O'Connor N. Inhibition of testosterone-induced hyperplasia of the prostate of sprague-dawley rats by pumpkin seed oil. *J Med Food.* 2006 Summer;9(2):284-6. [DOI: https://doi.org/10.1089/jmf.2006.9.284; PMID: 16822218].
18. Larjanovska Ju. B., Kotelevac N. V. [Morphostructure of the prostate gland of white laboratory rats]. *Meditsina segodnya i zavtra.* 2005;1:12-4. Ukrainian.
19. Zajchenko G. V., Jakovljeva L. V., Grashhenkova S. A., Butenko I. G., Soldatova J. O., Andrijanenko O. V., et al. [Study of glucosamine hydrochloride aminosaccharides action on the experimental turpentine prostatitis]. *Ukrain's'kyj biofarmaceutychnyj zhurnal.* 2008;1:16-21. Ukrainian. [URI: http://dspace.nuph.edu.ua/handle/123456789/1413].
20. Van Coppenolle F., Slomianny C., Carpentier F., Le Bourhis X., Ahidouch A., Croix D. et al. Effects of hyperprolactinemia on rat prostate growth: evidence of androgen-dependence. *Am J. Physiol Endocrinol Metab.* 2001 Jan;280(1):E120-9. [https://doi.org/10.1152/ajpendo.2001.280.1.E120; PMID: 11120666].
21. Tishevskaya, N. V., Maksakov D. A., Golovneva E. S. [Morphological features of the sulpiride model of benign prostatic hyperplasia in rats]. *Experimental & Clinical Urology.* 2017;1:16-9. Russian.
22. Aaron L. T., Franco O. E., Hayward S. W. Review of prostate anatomy and embryology and the etiology of benign prostatic hyperplasia. *Urol Clin North Am.* 2016 Aug;43(3):279-88. [https://doi.org/10.1016/j.ucl.2016.04.012; PMID: 27476121].
23. Kudrjavcev Ju. V., Syvkov A. V. [Morphological alteration in benign prostatic hyperplasia tissue]. *Experimental and clinical urology.* 2010;1:18-22. Russian.
24. Tsvetkov I. S., Makarova O. V., Mhtarov V. A. [Structural and functional characteristics of the rat prostate gland]. *Clinical & Experimental Morphology.* 2013;8(4):69-74. Russian.

Надійшла до редакції 22.02.2019

УДК 615.65-002-007.61:615.322:615.454.2:615.032.35

Doi:10.33617/2522-9680-2019-1-37

Г. В. Зайченко, Т. Б. Равшанов

МОРФОСТРУКТУРА ПЕРЕДМІХУРОВОЇ ЗАЛОЗИ ШУРІВ ПРИ ЗАСТОСУВАННІ СУПОЗИТОРІЇВ КОМБІНОВАНОГО СКЛАДУ З ІНДОЛ-3-КАРБІНОЛОМ ТА МЕЛОКСИКАМОМ

Ключові слова: доброякісна гіперплазія передміхурової залози, ректальні супозиторії, індол-3-карбінол, морфоструктура.

Доброякісну гіперплазію передміхурової залози у щурів внаслідок хронічного надходження сульпіриду коригували за допомогою нового препарату (ректальні супозиторії), до складу якого входили індол-3-карбінол та мелоксикам. Виявлено суттєве зменшення патологічних змін морфологічної будови залози: зменшення кількості та розмірів епітеліальних сосочків, відновлення упорядкованого однорядного розташування епітеліальних клітин у епітеліальній вистилці простатичних залозок та вивідних протоках, відсутність запальних процесів у стромі. Виразна протастопротекторна дія супозиторіїв з індол-3-карбінолом та мелоксикамом певною мірою переважає таку у референс-препараті з олією насіння гарбузу.

А. В. Зайченко, Т. Б. Равшанов

МОРФОСТРУКТУРА ПРЕДСТАТЕЛЬНОЇ ЖЕЛЕЗИ КРЫС ПРИ ПРИМЕНЕННІ СУППОЗИТОРИВ КОМБІНОВАНОГО СОСТАВА С ИНДОЛ-3-КАРБІНОЛОМ І МЕЛОКСИКАМОМ

Ключевые слова: доброкачественная гиперплазия предстательной железы, ректальные суппозитории, индол-3-карбинол, морфоструктура.

Доброкачественную гиперплазию предстательной железы у крыс, которая была вызвана хроническим поступлением сульфпирида, корректировали с помощью новой композиции (ректальные суппозитории), в состав которой входили индол-3-карбинол и мелоксикам. Выявлено существенное уменьшение патологических изменений в морфологическом строении железы: уменьшение количества и размеров эпителиальных сосочков, восстановление упорядоченного однорядного расположения эпителиальных клеток в эпителиальной выстилке простатических железок и выводных протоках, отсутствие воспалительных процессов в строме. Выраженное протекторное действие суппозитория с индол-3-карбинолом и мелоксикамом в определенной степени преобладает над таковым у референс-препарата с маслом семян тыквы.

G. V. Zaychenko, T. B. Ravshanov

MORPHOSTRUCTURE OF THE PROSTATE GLAND OF RATS IN THE USE OF SUPPOSITORIES OF THE COMBINED COMPOSITION WITH INDOLE-3-CARBINOL AND MELOXICAM.

Keywords: benign prostate hyperplasia, rectal suppositories, indole-3-carbinol, morphostructure.

The prostate morphostructure in rats with benign prostatic hyperplasia studied for carry out comparison of the prostate-protective effect of drugs. Benign prostate hyperplasia made by chronic sulphiride administration. Animals administrated the new composition – combined rectal suppositories, which include indole-3-carbinol and meloxicam, and reference drug - suppositories with pumpkin seeds oil, for pathology correction. In the morphological structure of the gland found significant reduction of pathological changes – epithelial papillae reduction by number and size, order restoration in single-line arrangement of epithelial cells in the epithelial lining of prostatic glands and ductus, and absence of inflammatory processes in stroma. The composition's prostate-protective effect was more significant than such effect of the reference drug.



DOI:10.33617/2522-9680-2019-1-44
УДК 615.038

СУЧАСНИЙ СТАН ТА ПЕРСПЕКТИВИ ЗАСТОСУВАННЯ КОНОПЕЛЬ У МЕДИЦИНІ ТА ФАРМАЦІЇ (ОГЛЯД ЛІТЕРАТУРИ)

- ^{1,2} Н. В. Шолойко, к. фарм. н., доц. каф. орг. економ. фармац.
- ² В. І. Попов, магістр каф. орг. економ. фармац.
- ¹ Т. І. Лисенко, експерт Департам. фармакогляду
- ¹ Державний експертний центр МОЗ України, м. Київ
- ² Національний медичний університет ім. О. О. Богомольця, м. Київ

Продукти, одержані при переробці конопель, знаходять широке використання у різних галузях промисловості: легка, текстильна, паперова, харчова, будівельна, вугільна, нафтопереробна та інші. До 1990 року більше ніж на 10 % сільськогосподарських земель вирощувались технічні коноплі для виробництва канатів, парусини та конопляної олії і вони вважались високорентабельною сільськогосподарською культурою. У період «перебудови» ця рослина на території нашої країни потрапила в немилість разом з виноградниками, що привело практично до повного її знищення. Варто зазначити, що на той час це був загальносвітовий «тренд» боротьби з коноплями як наркотичною рослиною, яка містить канабіноїди.

На сьогодні ця заборонена колись рослина переживає відродження передусім як лікарська рослина з широким спектром застосування при різних захворюваннях у дорослих та дитячій медичній практиці.

Дитячий церебральний параліч, енцефалопатія, епілепсія, розсіяний склероз, хвороба Паркінсона, фантомні болі, посттравматичний синдром, онкологічні захворювання,

СНІД – ось далеко не повний перелік важких недуг, для лікування яких або полегшення страждання хворих у світовій медичній практиці застосовують лікарські засоби (ЛЗ) на основі канабісу. Високий рівень медичної допомоги збільшив кількість старіючого населення, в результаті чого значно розширився спектр захворювань, які потребують надання медичної допомоги паліативним хворим похилого віку. Велика кількість військового та цивільного населення України, яке постраждало в результаті війни на сході нашої країни, теж збільшує кількість паліативних хворих.

У світовій медичній практиці за останні роки збільшилась зацікавленість до ЛЗ на основі канабісу, які були забуті з 1941 року. За період з 1975 по 2017 роки було проведено майже 450 клінічних досліджень із застосування медичного канабісу та лікарських засобів на його основі. На це вказує зростання кількості клінічних досліджень з використання таких ЛЗ (з 441 досліджень майже 50 % (203) проведено в останні 10 років). Вивчення міжнародного досвіду забезпечення хворих широким спектром ЛЗ на основі канабісу є актуальним для України.