



СОДЕРЖАНИЕ

ТЕРАПЕВТИЧЕСКАЯ СТОМАТОЛОГИЯ

Использование компомера
«Twinky Star»
в детской стоматологии

А.С. Бабий

Изолирование рабочего поля
как важный этап
эстетического реставрирования зубов

И.К. Луцкая

ПАРОДОНТОЛОГИЯ

Застосування коензиму Q10
у комплексному лікуванні
хворих на генералізований пародонтит

А.В. Марков

Тантум Верде® в комплексній терапії
генералізованого пародонтиту
у хворих з переважанням
парасимпатичної нервової системи

А.В. Борисенко, В.М. Батіз, О.В. Іваніцька, А.Г. Дімітрова

Обґрунтування профілактики ускладнень
при застосуванні різних видів скейлінгу

І.Г. Дікова, Е.О. Городенко

Особенности планирования
объема стоматологической помощи
пациентам с генерализованным пародонтитом

А.Г. Димитрова

БОЛЕЗНИ СЛИЗИСТОЙ ОБОЛОЧКИ ПОЛОСТИ РТА

Генетичні маркери системи P₁, MN, Le
як конфігурація детермінованості
до червоного плоского лишая
слизової оболонки порожнини рота

М.Ю. Антоненко, А.М. Парій, Н.А. Зелінська, О.А. Значкова

CONTENTS

PREVENTIVE DENTISTRY

Using the Compiler
«Twinky Star»
In pediatric dentistry

7

A. Babiy

Isolation of the working field
as important stage
esthetic restavration of teeth

10

I. Lutsкая

PERIODONTOLOGY

Usage of coenzyme Q10
in the treatment of patients
with generalized periodontitis

15

A. Markov

Tantum Verde® in combined treatment
of generalized periodontitis
in patients with predominance
of the parasympathetic nervous system

18

A. Borysenko, V. Batiz, O. Ivanitska, A. Dimitrova

Substantiation of prevention of complications
in conduction of different tipes of scaling

22

I. Dikova, E. Gorodenko

Especially planning
amount of dental patients
with generalized periodontitis

26

A. Dimitrova

DISEASES OF ORAL MUCOSA

Genetic markers system P₁, MN, Le
how of configuration determation
of lichen planus
oral cavity

30

M. Antonenko, A. Pariy, N. Zelinska, O. Znachkova

І.Г. Дікова¹, Е.О. Городенко²

Обґрунтування профілактики ускладнень при застосуванні різних видів скейлінгу

¹Національний медичний університет імені О.О. Богомольця, м. Київ, Україна²ДУ Інститут стоматології НАМН України, м.Одеса, Україна

Резюме. У статті проводиться порівняння ефективності та наявності ускладнень ручного, ультразвукового та комбінованого видів скейлінгу при лікуванні захворювань пародонту. На підставі клініко-лабораторних досліджень автори рекомендують більш широко використовувати комбінований метод, що дозволяє уникнути ускладнень або знизити їх важкість.

Ключові слова: захворювання пародонту, скейлінг, профілактика ускладнень.

У зв'язку з широким розповсюдженням захворювань пародонту актуальними є вивчення та визначення ефективних методів усунення подразнюючих місцевих факторів, особливо зубних відкладень, як складового елементу професійної гігієни порожнини рота, що є обов'язковою на першому етапі лікування цих захворювань.

Для видалення зубних відкладень використовуються як ручні інструменти (металічні, пластмасові, тефлонові), так і електричні – ультразвукові (магнітострикційні, п'єзоелектричні) та звукові [1–3]. Однією з вимог до них є щадна обробка поверхні зуба та відсутність травматизації м'яких тканин. Основна умова попередження швидкої повторної появи зубних відкладень – досягнення максимально можливої гладкості поверхні. Для цього необхідно дотримуватись ряду умов і факторів для кожного виду інструментів. Для ручних важливі оптимальний вибір типу, гострота, кут нахилу й сила натискання. Для електричних – правильне налаштування апарату, вибір насадки, положення у процесі роботи й відсутність тиску на наконечник. Більшість авторів уважають, що досягти ідеально гладенької поверхні зуба після видалення зубних відкладень неможливо [3, 5]. У літературі зустрічаються протилежні думки про шорсткість поверхні після ручної, звукової та ультразвукової обробки [4, 6]. Відмічається виникнення ускладнень: поява гіперестезії та механічне пошкодження маргінального краю пародонту. Тому актуальним є подальше вивчення впливу різних видів інструментів для скейлінгу на поверхню зуба та м'які тканини ясен, аналіз ускладнень, розробка методів їх попередження.

Мета роботи – підвищити ефективність заходів на першому етапі лікування захворювань пародонту шляхом профілактики ускладнень при застосуванні різних видів скейлінгу.

Матеріали та методи

З метою виявлення компетентності лікарів-стоматологів проведено опитування 90 спеціалістів державних 41 (45,5%) і приватних 49 (54,5%) медичних установ про те, який метод скейлінгу вони використовують у пацієнтів із захворюваннями пародонту та яку оцінку дають його ефективності.

Для вирішення поставленої мети проведено клінічне й лабораторне обстеження 47 інформованих пацієнтів 24–35-ти років (26 жінок і 21 чоловік) стоматологічного центру НМУ. Загальний стан досліджуваних був задовільним, без важких супутніх захворювань. Генералізований пародонтит хронічного перебігу початкового ступеню діагностовано у 13 (27,65%) пацієнтів, у 27 (57,45%) – хронічний катаральний гінгівіт легкого (13) і середнього (14)

ступеня важкості й у 7-и (14,9%) пацієнтів – хронічний гіпертрофічний гінгівіт легкого ступеня важкості. Давність захворювання становила 3–5 років.

Усіх пацієнтів за видом скейлінгу розділили на рівноцінні за змінами в пародонті групи: I група (16 пацієнтів) – інструментальний (за допомогою ручних інструментів), II група (14 пацієнтів) – електромеханічний (ультразвуковий) і III група (17 пацієнтів) – комбінований.

Зі всіма пацієнтами проводили заняття про навчання індивідуальної гігієни порожнини рота, її відпрацюванню та контролю, що давало можливість досягти приблизно однакового рівня знань і навичок у всіх групах. Потім проводили клінічне обстеження та індексну оцінку стану гігієни (ОНІ-S) і рівня запалення (РМА). Стоматологічний статус клінічно оцінювали за шкалою 0-1-2-3 бали, де 0 – відсутність ознаки, 1 – незначний, 2 – помірний і 3 – значний ступінь вираженості ознаки [7]. Розповсюдженість (ІРГЗ) та оцінку інтенсивності гіперестезії (ІІГЗ) проводили за методом Ю.А. Федорова. Для визначення рівня місцевих захисних факторів вивчали лабораторні показники: реакцію адсорбції мікроорганізмів (РАМ), міграцію лейкоцитів у ротову порожнину.

Дослідження проводили до лікування, через 1–2 дні, два тижні та три місяці.

Результати дослідження

Опитування лікарів-стоматологів як державних, так і приватних медичних закладів показало, що більшість спеціалістів віддавали перевагу ультразвуковому скейлінгу – 68%, інструментальний проводять 27%, тоді як комбінований метод використовують значно рідше – 5% (рис. 1).

Вивчення динаміки індексу гігієни (рис. 2) свідчило, що в пацієнтів I групи на наступний день після проведення маніпуляції індекс ОНІ-S змінювався з «високого» до «середнього» рівня (з 1,89 до 1,58 бала), що вже відповідало «задовільному» стану; через два тижні – ще на третину (0,93). При контрольному обстеженні через три місяці стан гігієни значно погіршився й сягав 1,35 бала.

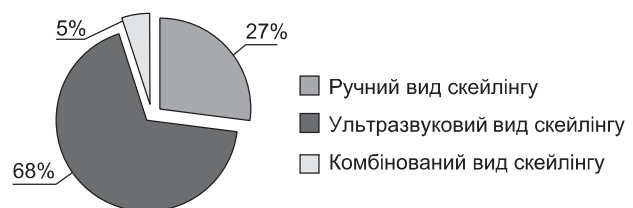


Рис. 1. Застосування різних методів усунення зубних відкладень стоматологами.

У пацієнтів II групи в аналогічні строки показник індексу ОНІ-S змінювався більш вагомо з «високого» (1,95) на «середній» (1,0), через два тижні – ще на 39 %, що відповідало спочатку «задовільній», а потім – «хорошій» гігієні. Через три місяці індекс повертався до межі значень «середнього» рівня – 1,54 бала, що відображало тенденцію подальшого переходу до «незадовільного» стану гігієни. У пацієнтів III групи на другий день індекс ОНІ-S був краще, ніж у I групі, але гірше, ніж у II (1,22). Через 14 днів визначалась «хороша» гігієна, що відповідає «низьким» значенням індексу (0,53). На такому рівні вона трималась усі три місяці з помірним зростанням (0,67) при завершенні дослідження.

Таким чином, найбільш позитивна динаміка утримання стану гігієни на високому рівні спостерігалась у пацієнтів групи 3, в яких було застосовано комбінований вид скейлінгу.

Проведення скейлінгу супроводжувалось появою гіперестезії різного рівня.

При застосуванні ручних інструментів (групи I та III) інтенсивність гіперестезії твердих тканин зубів помітно зростала у порівнянні з ультразвуковим методом (група II). На другий день після усунення відкладень рівень інтенсивності гіперестезії у групі I зростав на 93,3 % – до III ступеня, у групі II – на 12,5 % – 2-й ступінь, у групі III – на 57,14 % – 2-й ступінь на межі із 3-м ступенем (рис. 3). У пацієнтів діагностовано обмежену форму (ІРГЗ < 25 %), і тільки в I групі на другий день гіперестезія мала генералізований характер (66,6 %).

Через два тижні зростання рівня гіперестезії твердих тканин зубів відносно первинного в групі I складало 33 %, у групі II – на 6,25 %, у групі III – на 28,5 %. Через три місяці зростання рівня гіперестезії твердих тканин зубів відносно первинного у групі I складало 6,6 %, у групі II – 0 %, у групі III – 7 %. Дані свідчать, що гіперестезія максимально проявлялась на другий день і мала найменшу вираженість при застосуванні ультразвукового виду скейлінгу. Через два тижні і три місяці статистично достовірна різниця у групах не прослідковувалась.

Для оцінки впливу виду скейлінгу на перебіг запального процесу у тканинах пародонту досліджували суб'єктивні дані: кровоточивість ясен, свербіж, ниючий біль в яснах, припухлість (набряк), галітоз; проводили індексну оцінку – індекс РМА.

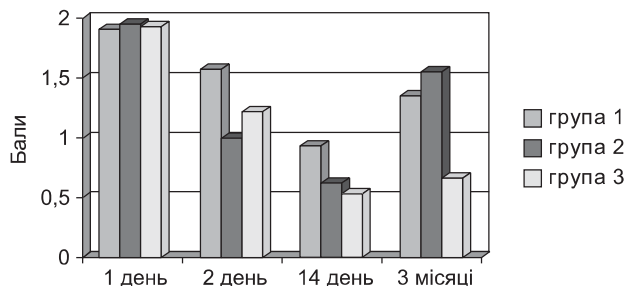


Рис. 2. Динаміка індексу гігієни для зубного нальоту (ОНІ-S) у залежності від виду скейлінгу.

Уже на 2-й день після проведення скейлінгу пацієнти відмічали покращення стану у вигляді зменшення інтенсивності симптомів. У групах I і III, де були застосовані ручні інструменти, скарги мали більш виражений характер, ніж при ультразвуковому методі, що свідчило про травматизацію тканин пародонту при такому видаленні зубних відкладень. Через 14 днів спостерігались відчутні клінічні покращення в усіх групах, особливо у групі III: значно зменшився неприємний запах з порожнини рота, кровоточивість, припухлість, біль і відчуття свербіння в яснах. Через три місяці у пацієнтів цієї групи дані скарги практично не виявлялись, к той час як пацієнти груп I і II відмічали їх посилення до половини (в балах) початкового рівня, тобто вираженість ознак запалення найбільше зростала відносно показника, що спостерігався через 14 днів у групі I, а найменше – у групі III.

Аналіз індексної оцінки стану тканин пародонта показував, що на другий день після скейлінгу величина індексу РМА знижувалась як у групі II, так і у III, але в останній відсоток зниження був у два рази нижче (табл.).

У той же час у групі I показник індексу збільшився на 7 %, що пов'язано із травмуючою дією ручних інструментів. Через 14 днів показник індексу РМА знизився у групі I на 24,56 %, у групі II – на 54,68 %, у групі III – на 78,8 %. Через 3 місяці – відповідно на 16,46; 10,4 і на 37,1 %. Таким чином, найбільш позитивна динаміка зниження показника індексу РМА спостерігалась у групі III, а майже однакова – у групах I і II, що свідчить про перевагу застосування комбінованого методу скейлінгу.

Результати лабораторних досліджень дозволили оцінити різні методи скейлінгу на підставі аналізу показників РМА.

До початку лікування в усіх пацієнтів функціональний стан організму (опірність) був «задовільним» і в середньому РМА + клітини складали 61,9 %, після скейлінгу – «добрий» (78,4 %). Найбільш високий рівень позитивної РМА у пацієнтів групи III (81,9 %) свідчить про підвищення рівня неспецифічної резистентності організму при застосуванні скейлінгу комбінованим методом, що корелює із суб'єктивними та об'єктивними даними дослідження.

Динаміка міграції лейкоцитів у порожнину рота показувала, що по закінченню лікування підвищувалась кількість живих лейкоцитів у групі III на 12,4 %, тоді як у групі II – тільки на 7,3 %, а у групі I – усього на 5,2 %.

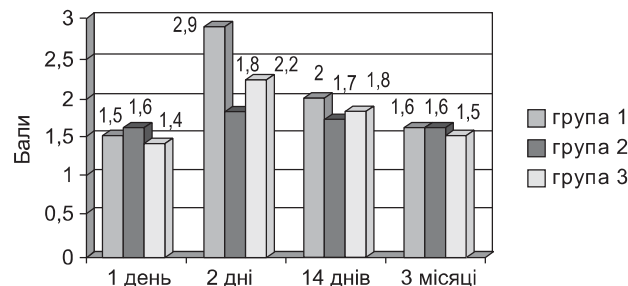


Рис. 3. Динаміка інтенсивності гіперестезії твердих тканин зубів (ІПЗ) при різних видах скейлінгу.

Таблиця

Види скейлінгу	Строки проведення дослідження			
	1 день	2 дні	14 днів	3 місяці
Група I	24,30±1,14	26,01±1,15	18,33±1,15	20,30±1,14
Група II	23,50±1,11	15,13±1,15	10,65±1,15	21,29±1,11
Група III	23,18±1,11	20,15±1,15	4,91±1,15	14,58±1,11

Дані лабораторного дослідження підтверджують стимуляцію місцевих факторів захисту порожнини рота при застосуванні в комплексному лікуванні саме комбінованого методу скейлінгу, а також відсутність подразнювальної дії та інших побічних ефектів при його застосуванні.

Клінічно, при використанні ручного виду скейлінгу травма м'яких тканин спостерігалась у 31 % досліджуваних, а поява гіперестезії – в 11 % пацієнтів. Перевагою використання інструментального методу були відсутність протипоказань, великий вибір інструментів, його висока якість при формуванні гладкої поверхні, оскільки через три місяці рівень появи нових відкладень був нижче, ніж при ультразвуковому скейлінгу. Недоліки даного методу – висока агресивність, низька ефективність при скупченні зубів, травматизація тканин пародонту та поява вираженої гіперестезії.

При застосуванні ультразвукового виду скейлінгу травматизація тканин пародонту спостерігалась тільки у 3 % пацієнтів, а гіперестезія – у 6 %. До переваг використання ультразвукового методу можна віднести менший час роботи, відсутність необхідності заточування інструментів, меншу залежність від мануальних навичок лікаря. Цей метод не призводить до пошкодження реставрацій та ортопедичних конструкцій. Крім того, він викликає мінімальну травматизацію тканин пародонту та незначну (меншу у два рази, ніж при ручному скейлінгу) гіперестезію. Слід відмітити, що його недоліком є більш швидко поява нових зубних відкладень.

При використанні комбінованого методу травма тканин пародонту виникала у 5 % досліджуваних, поява гіперестезії відмічали 6 % пацієнтів. Комбінований метод скейлінгу поєднує в собі переваги інструментального та ультразвукового видів: усувається травматизація тканин пародонту, а подальша ручна обробка не викликає пошкодження, оскільки проводиться не тотально, а вибірково, лише з метою згладжування поверхні, що запобігає швидкій появі нових відкладень. Незначна гіперестезія, що виникає після скейлінгу, легко усувається десенсетайзерними засобами.

При аналізі віддалених результатів встановлено, що ефективність ручного скейлінгу складала 78 %, інструментального – 86 %, комбінованого – 95 %.

Висновки

Усунення зубних відкладень є невід'ємною частиною лікування захворювань пародонту. Воно потребує індивідуального підходу при виборі методу лікування. На основі отриманих даних про переваги комбінованого методу зняття зубних відкладень вважаємо за доцільне рекомендувати його для більш широкого застосування, тому що він поєднує переваги інструментального та ультразвукового видів скейлінгу й дозволяє уникнути ускладнень, що виникають при застосуванні даних методів окремо.

Істотним елементом досягнення успіху є також співпраця лікаря й пацієнта – дотримання гігієнічних рекомендацій і виконання призначених лікувально-профілактичних заходів.

ЛІТЕРАТУРА

1. Борисенко А.В., Антоненко М.Ю., Сидельнікова Л.Ф. Практична пародонтологія / А.В. Борисенко. – К: ТОВ «Доктор Медіа». – 2011. – 472 с.
2. Федоров Ю.А. Гигиена полости рта / Ю.А. Федоров. – М.: Медицина. – 1987. – 64 с.
3. Хоменко Л.А., Биденко Н.В., Остапко Е.И., Шматко В.И. Современные средства экзогенной профилактики заболеваний полости рта / Л.А. Хоменко. – К.: Книга плюс, 2001. – 208 с.
4. Gwinnett A.J., Caputo L. The effectiveness of ultrasonic denture cleaning: a scanning

- electron microscope study // J. Prosthet. Dent. – 1983. – V. 64. – P. 20.
5. Loos B., Kieger R., Egelberg J. An evaluation of basic peri-odontal therapy using sonic and ultrasonic scalers // J. Clin. Periodontol. – 1987. – V. 14. – P. 29–6.
6. Walsh T.F., Waite I.M. A comparison of postsurgical healing following debridement by ultrasonic or hand instruments // J. Periodontol. – 1978. – V. 49, №4. – P. 201–205.
7. Городенко Э.А. Применение пародонтальной повязки «Профипар» в комплексном лечении генерализованного пародонтита: Дис. ... канд. мед. наук: 14.01.22 // АМН Украины; Институт стоматологии. – О., 2003. – 194 л.

Обоснование профилактики осложнений при проведении разных видов скейлинга

И.Г. Дикова, Э.А. Городенко

Резюме. В статье проводится сравнение эффективности и наличия осложнений ручного, ультразвукового и комбинированного видов скейлинга при лечении заболеваний пародонта. На основании результатов клинико-лабораторных исследований авторы рекомендуют более широко использовать комбинированную методику, что позволяет избежать осложнений или ослабить их выраженность.

Ключевые слова: заболевания пародонта, скейлинг, профилактика осложнений.

Substantiation of prevention of complications in conduction of different types of scaling

I. Dikova, E. Gorodenko

Resume. In the article compares the effectiveness and presence of the complications of manual, ultrasound and combined scaling for the prevention and treatment of periodontal diseases. Based on the results of clinical-laboratory studies, the authors recommend using the combined method more widely, which will allow to avoid complications or reduce their severity.

Key words: periodontal diseases, scaling, prevention of complications.

Дикова Інна Гарольдівна – канд. мед. наук, доцент кафедри терапевтичної стоматології Національного медичного університету імені О.О.Богомольця. Адреса: 03057, м. Київ, вул. Зоологічна 1, кафедра терапевтичної стоматології НМУ імені О.О.Богомольця. Тел.: +38(050) 501-54-45. E-mail: idikova@mail.ru.
Городенко Елеонора Олександрівна – канд. мед. наук, лікар-стоматолог ДУ Інститут стоматології НАМН України. Адреса: 65026, м. Одеса, вул.Рішельєвська, 11. Тел.: +38(067) 485-16-83.