

**МІНІСТЕРСТВО ОХОРОНИ ЗДОРОВ'Я УКРАЇНИ
НАЦІОНАЛЬНИЙ МЕДИЧНИЙ УНІВЕРСИТЕТ
ІМЕНІ О.О. БОГОМОЛЬЦЯ
КАФЕДРА СУДОВОЇ МЕДИЦИНИ ТА МЕДИЧНОГО ПРАВА**

**Б.В. МИХАЙЛИЧЕНКО
Н.М. ЕРГАРД**

**ПРАКТИКУМ
ДЛЯ САМОСТІЙНОЇ ПІДГОТОВКИ
СТУДЕНТІВ З НАВЧАЛЬНОЇ
ДИСЦИПЛІНИ «СУДОВА МЕДИЦИНА»**

Методичні рекомендації



Навчальне видання

Борис Валентинович МИХАЙЛИЧЕНКО
Наталія Миколаївна ЕРГАРД

**ПРАКТИКУМ
ДЛЯ САМОСТІЙНОЇ ПІДГОТОВКИ
СТУДЕНТІВ З НАВЧАЛЬНОЇ
ДИСЦИПЛІНИ «СУДОВА МЕДИЦИНА»**

Методичні рекомендації

В авторській редакції

Підписано до друку 25.04.2017.
Формат 60×84. Папір офсетний.
Тираж 300 прим.

Видавництво УкрДГРІ
Р.с. серія ДК № 182 від 18.09.2000 р.
04114, м. Київ-114, вул. Автозаводська, 78

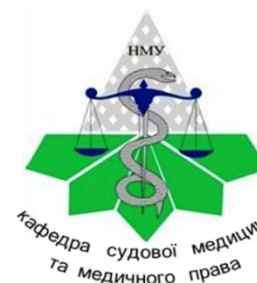Адреса редакції та п/п: інформаційно-видавничий відділ УкрДГРІ
04114, м. Київ-114, вул. Автозаводська, 78
Тел.: 206-35-18; тел./факс: 430-41-76
E-mail: mru@ukrdgri.gov.ua

МІНІСТЕРСТВО ОХОРОНИ ЗДОРОВ'Я УКРАЇНИ
НАЦІОНАЛЬНИЙ МЕДИЧНИЙ УНІВЕРСИТЕТ
ІМЕНІ О.О. БОГОМОЛЬЦЯ
КАФЕДРА СУДОВОЇ МЕДИЦИНИ ТА МЕДИЧНОГО ПРАВА



**ПРАКТИКУМ
ДЛЯ САМОСТІЙНОЇ ПІДГОТОВКИ
СТУДЕНТІВ З НАВЧАЛЬНОЇ
ДИСЦИПЛІНИ «СУДОВА МЕДИЦИНА»**

Методичні рекомендації



Київ – 2017

Схвалено та затверджено кафедрою судової медицини та медичного права Національного медичного університету імені О.О. Богомольця (Протокол № 15 від 25.04.2017 року).

ДЛЯ НОТАТОК

Михайличенко Б.В., Ергард Н.М.

Практикум для самостійної підготовки студентів з навчальної дисципліни «Судова медицина». – Методичні рекомендації. – К.: УкрДГРІ, 2017. – 44 с.

У методичних рекомендаціях містяться завдання для самостійної практичної підготовки студентів, курсантів вищих медичних і юридичних навчальних закладів освіти III-IV рівнів акредитації до занять по різним модульним темам з навчальної дисципліни «Судова медицина».

Методичні рекомендації можуть бути корисними для співробітників медичного фаху, органів внутрішніх справ, студентів, слухачів, курсантів, науково-педагогічного складу медичних та юридичних навчальних закладів.

УДК 340.624.6.:616.001.84

© Михайличенко Б.В., Ергард Н.М., 2017

© Кафедра судової медицини та медичного права НМУ ім. О.О. Богомольця, 2017.

РЕКОМЕНДОВАНА ЛІТЕРАТУРА

1. Акопов В.И. Судебная медицина в вопросах и ответах. Справочное пособие для юристов и врачей / В.И. Акопов. – Ростов-на-Дону: Феникс, 2004.
2. Герасименко О.І. Словник-довідник термінів судової медицини / О.І. Герасименко. – К.: Ін Юре, 2002.
3. Громов А.П. Курс лекций по судебной медицине / А.П. Громов. – М.: Медицина, 1979. – 48 с.
4. Михайличенко Б.В. Судова медицина / Б.В. Михайличенко. – К.: ВСВ «Медицина», 2011. – 447 с.
5. Солохин А.А. Судебная медицина: Атлас. Учебное пособие для студентов мед. вузов / А.А. Солохин. – М.: Медицина, 1998.
6. Тагаев Н.Н. Судебная медицина. Учебник для слушателей вузов МВД Украины / Н.Н. Тагаев. – Х.: Факт, 2003.
7. Михайличенко Б.В. Судово-медична експертиза ушкодження гострими предметами / Б.В. Михайличенко, О.П. Бабкіна, Н.М. Ергард – К.: УкрДГРІ, 2017. – 16 с.
8. Михайличенко Б.В. Огляд трупа на місці його виявлення / Б.В. Михайличенко, Н.М. Ергард – К.: УкрДГРІ, 2017. – 24 с.
9. Михайличенко Б.В. Судово-медичне визначення ступеня тяжкості тілесних ушкоджень потерпілих, звинувачених та інших осіб / Б.В. Михайличенко, Н.М. Ергард. – К.: УкрДГРІ, 2017. – 24 с.
10. Михайличенко Б.В. Судово-медична експертиза механічної асфіксії внаслідок стиснення органів шиї / Б.В. Михайличенко, Н.М. Ергард. – К.: УкрДГРІ, 2017. – 16 с.
11. Михайличенко Б.В. Судово-медичне визначення захиттєвої реакції організму при механічній асфіксії через підвищення за змінами площі деліпідизації кори надниркових залоз / Б.В. Михайличенко, А.М. Біляков, Н.М. Ергард. – К.: УкрДГРІ, 2017. – 12 с.
12. Кримінальний Кодекс України від 05.04.2001 № 2341-III: [Електронний ресурс]. – Режим доступу: <http://zakon5.rada.gov.ua/laws/show/2341-14>
13. Наказ Міністерства охорони здоров'я України №6 від 17 січня 1995 р. «Про розвиток та вдосконалення судово-медичної служби України».
14. Медичне право України: Збірник нормативно-правових актів. – К.: ІнЮре, 2001.

ЗМІСТ

Передмова	5
1. Тема 1. Організаційно-процесуальні засади судово-медичної експертизи. Огляд трупа на місці події. судово-медична танатологія. Судово-медичний розтин трупа (демонстрація). Складання навчального висновку експерта	6
1.1. Організаційно-процесуальні засади судово-медичної експертизи	6
1.2. Огляд трупа на місці події	9
1.3. Судово-медична танатологія	13
1.4. Судово-медичний розтин трупа	15
1.5. Складання навчального Висновку експерта	15
2. Тема 2. Нагла смерть. Судово-медичний розтин трупу у випадку наглої смерті. Самостійний розтин трупу. Експертиза трупа новонароджених	17
2.1. Нагла смерть. Судово-медичний розтин трупа у випадку наглої смерті	17
2.2. Експертиза трупа новонародженого	18
3. Тема 3. Судово-медична експертиза живих осіб при визначенні ступеня тяжкості травми. Встановлення стану здоров'я. Експертиза спірних статевих станів та злочинів	20
3.1. Судово-медична експертиза живих осіб при визначенні ступеня тяжкості травми	20
3.2. Встановлення стану здоров'я	25
3.3. Експертиза спірних статевих станів та злочинів	25
4. Тема 4. Загальні питання судово-медичної травматології. Ушкодження тупими предметами. Транспортна травма. Падіння з висоти. Ушкодження гострими предметами. Судово-медичне обґрунтування механізму травми та причини смерті предметами	27
4.1. Загальні питання судово-медичної травматології. Ушкодження тупими предметами	27
4.2. Транспортна травма	28
4.3. Падіння з висоти	29

4.4. Ушкодження гострими предметами. Судово-медичне обґрунтування механізму травми та причини смерті предметами.....	30
5. Тема 5. Судово-медична експертиза вогнепальної травми.	
Судово-медична експертиза механічної асфіксії. Судово-медичне обґрунтування механізму травми та причини смерті.....	32
5.1. Судово-медична експертиза вогнепальної травми.....	32
5.2. Судово-медична експертиза механічної асфіксії.....	35
5.3. Судово-медичне обґрунтування механізму травми та причини смерті.....	38
6. Тема 6. Експертиза слідів крові та інших біологічних об'єктів (волосся, слини, судово-цитологічні дослідження).	
Медико-криміналістичні методи дослідження.....	39
6.1. Експертиза слідів крові та інших біологічних об'єктів (волосся, слини, судово-цитологічні дослідження).....	39
6.2. Медико-криміналістичні методи дослідження.....	40
Рекомендована література.....	42

Написати питання, які вирішуються судово-медичними експертами при проведенні медико-криміналістичної експертизи:

1. _____
2. _____
3. _____
4. _____
5. _____
6. _____
7. _____
8. _____
9. _____
10. _____

Описати особливості проведення ДНК-дослідження:

ПЕРЕДМОВА

З кожним роком збільшується кількість правопорушень проти життя та здоров'я населення, що обумовлено збільшенням злочинності в Україні. Погіршення криміногенної обстановки обумовлюють необхідність більш сучасного та посиленого використання всієї сили Українських законів в боротьбі зі злочинністю.

Важливе значення у вирішенні цієї задачі покладається не лише на правоохоронні органи, але й на судово-медичних експертів. Саме в рамках проведення судово-медичної експертизи вирішуються питання визначення наявності тілесних ушкоджень, їх локалізації, механізму і характеру заподіяння, встановлення їх ступеню тяжкості та давності утворення, встановлення причини та категорії смерті тощо.

Кількість судово-медичних експертиз з кожним роком збільшується, стимулюючими факторами їх збільшення є: правова досвідченість населення та активна діяльність адвокатів.

В даних методичних рекомендаціях подаються практичні завдання до кожної модульної теми заняття з навчальної дисципліни «Судова медицина» з метою їх самостійного вирішення студентами, курсантами вищих медичних і юридичних навчальних закладів освіти III-IV рівнів акредитації.

6.2. Медико-криміналістичні методи дослідження.

В таблиці описати мету використання кожного способу дослідження та навести приклади:

Спосіб дослідження	Мета	Приклади
Спектральний метод		
Ультрафіолетове випромінювання		
Інфрачервоне випромінювання		
Люмінесцентне дослідження		
Рентгенологічний метод		
Електрографічний метод		
Реакція Перльса		
Реакція Тірмана		
Метод кольорових відбитків		
Вимірювальні методи		
Фотографування		
Стереоскопічне фотографування		
Оптичні методи		

Перерахувати об'єкти медико-криміналістичного дослідження:

1. _____
2. _____
3. _____

Перерахувати та обґрунтувати способи ідентифікації особи за кістками:

1. _____
2. _____
3. _____
4. _____
5. _____
6. _____

ТЕМА 1

ОРГАНІЗАЦІЙНО-ПРОЦЕСУАЛЬНІ ЗАСАДИ СУДОВО-МЕДИЧНОЇ ЕКСПЕРТИЗИ. ОГЛЯД ТРУПА НА МІСЦІ ПОДІЇ. СУДОВО-МЕДИЧНА ТАНАТОЛОГІЯ. СУДОВО-МЕДИЧНИЙ РОЗТИН ТРУПА (ДЕМОНСТРАЦІЯ). СКЛАДАННЯ НАВЧАЛЬНОГО ВИСНОВКУ ЕКСПЕРТА

1.1. Організаційно-процесуальні засади судово-медичної експертизи.

В таблиці вказати основні особливості розвитку кожного періоду становлення судової медицини:

Період	Особливості
Допетровський період	
Петровський період	
Навчально-експериментальний період	
Радянський період	
Сучасний період	

В таблиці розписати внесок видатних вчених в розвиток судової медицини:

Видатні вчені	Внесок
П.А. Мінаков	
С.О. Громов	
М.С. Бокаріус	
М.І. Райський	
М.О. Оболонський	
М.В. Попов	
Ю.С. Сапожников	
І.О. Концевич	
А.Ф. Рубжанський	
А.М. Фадєєва	

Дати визначення:

- Судова медицина – це
- Судово-медична експертиза – це
- Експерт – це ...
- Судово-медичний експерт – це ...

В таблиці вказати об'єкти та суб'єкти судової медицини:

Об'єкти	Суб'єкти

ТЕМА 6


ЕКСПЕРТИЗА СЛІДІВ КРОВІ ТА ІНШИХ БІОЛОГІЧНИХ ОБ'ЄКТІВ (ВОЛОССЯ, СЛИНИ, СУДОВО-ЦИТОЛОГІЧНІ ДОСЛІДЖЕННЯ). МЕДИКО-КРИМІНАЛІСТИЧНІ МЕТОДИ ДОСЛІДЖЕННЯ.

6.1. Експертиза слідів крові та інших біологічних об'єктів (волосся, слини, судово-цитологічні дослідження).

Дати визначення:

Речові докази – це

Написати послідовність вилучення та направлення речових доказів на експертизу:



В таблиці написати та обґрунтувати методи виявлення слідів речових доказів біологічного походження:

Сліди біологічного походження	Методи виявлення
Кров	
Слина	
Сперма	
Піт	
Волосся	

В таблиці вказати функції відділень судово-медичного бюро, які досліджують сліди біологічного походження:

Відділення	Функції
Судово-цитологічне	
Судово-імунологічне	
Відділення дослідження ДНК	
Судово-криміналістичне	
Судово-токсикологічне	

В таблиці написати особливості шерсті тваринного та волосся людського походження:

Волосся людського походження	Шерсть тваринного походження

5.3. Судово-медичне обґрунтування механізму травми та причини смерті.

Перерахувати та обґрунтувати методи визначення зажиттєвості підвищення:

1. _____
2. _____
3. _____

Перерахувати та обґрунтувати причини смерті внаслідок різних видів механічної асфіксії:

1. _____
2. _____
3. _____

Написати питання, які вирішуються судово-медичними експертами при проведенні експертизи з приводу механічної асфіксії:

1. _____
2. _____
3. _____
4. _____
5. _____
6. _____
7. _____
8. _____
9. _____
10. _____

Продовжити речення:

Підставою призначення судово-медичної експертизи є
Судово-медичну експертизу проводять у випадках
Лікар-експерт може бути залучений на місце події згідно з

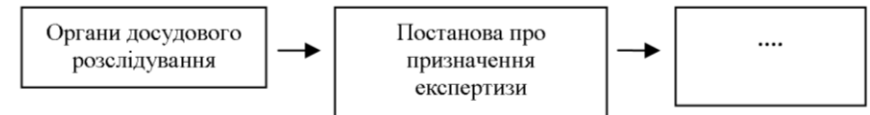
Вказати, якою нормативною базою регламентується діяльність судово-медичних експертів:

1. _____
2. _____
3. _____

Визначити основні завдання судово-медичної експертизи та сформулювати мету до кожного завдання:

1. _____
2. _____
3. _____

Написати алгоритм організації проведення судово-медичної експертизи:



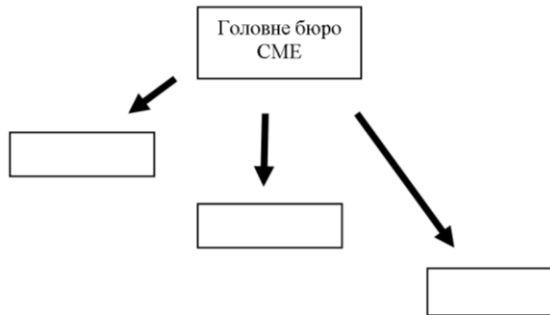
В порівняльній таблиці розписати права та обов'язки судово-медичного експерта:

Права	Обов'язки

В таблиці дати визначення до кожного виду судово-медичних експертиз та навести приклади:

Вид експертизи	Визначення	Приклади
Первинна		
Додаткова		
Повторна		
Комісійна		
Комплексна		

Намалювати структуру судово-медичної служби в Україні:



В таблиці розписати функції кожного із підрозділів Бюро судово-медичної експертизи та навести приклади:

Підрозділи	Функції	Приклади
Відділ експертизи трупів		
Відділ потерпілих, звинувачених та ін. осіб		
Відділ комісійних експертиз		
Судово-криміналістичне відділення		
Судово-гістологічне відділення		
Судово-токсикологічне відділення		
Судово-імунологічне відділення		
Судово-цитологічне відділення		
Відділ чергових експертів		
ДНК-відділення		

В таблиці написати за що експерт несе кримінальну відповідальність та вказати відповідні статті Кримінального кодексу України (КК України):

Відповідальність	Стаття КК України

Дати пояснення до кожної складової частини «Висновку експерта»:

1. Вступна частина _____
2. Основна частина _____
3. Заключна частина _____

В таблиці вказати відмінності та підстави надання «Висновку експерта» та «Акту судово-медичного дослідження»:

«Висновок експерта»	«Акт судово-медичного дослідження»

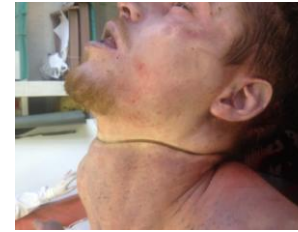

Фото 1.

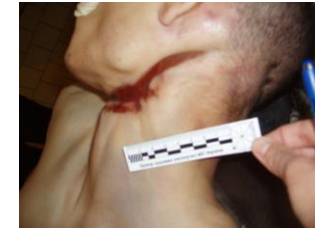

Фото 2.

За фотознімками (1, 2) визначити та обґрунтувати вид механічної асфіксії:

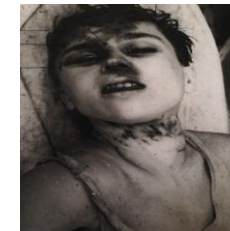


Фото 1

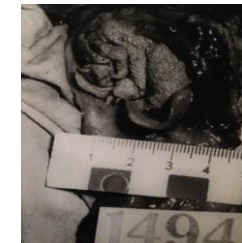

Фото 2

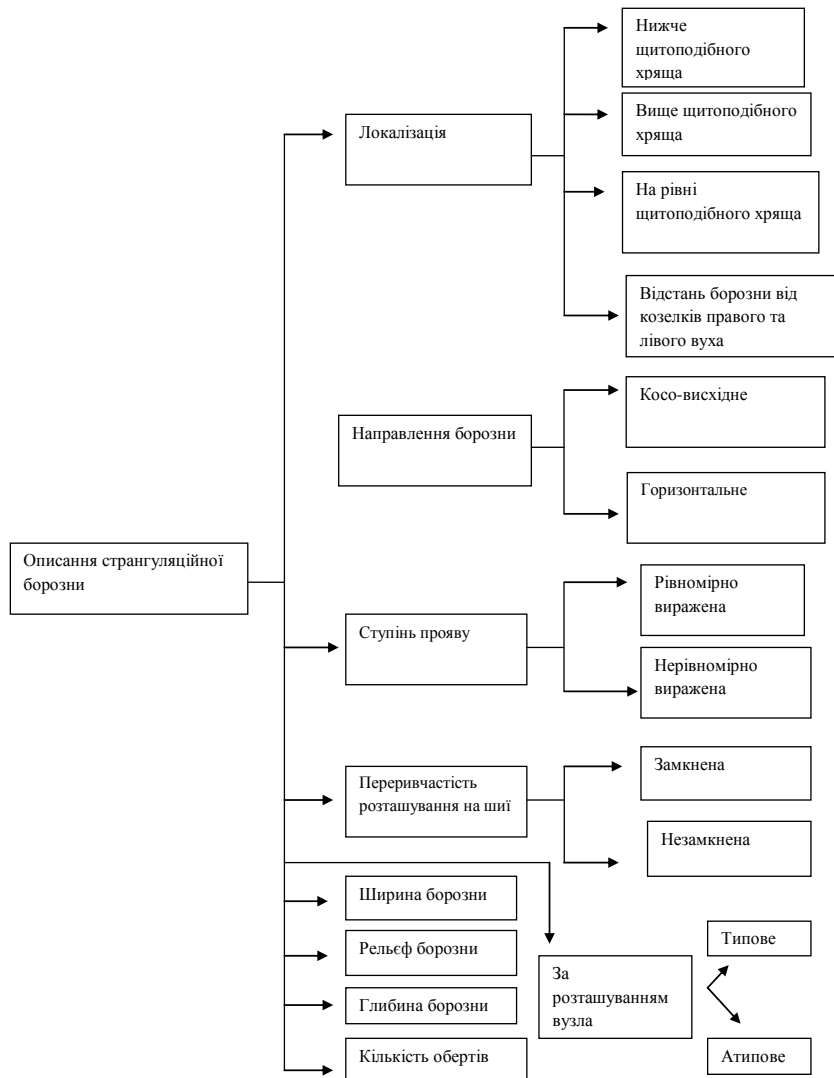
Перерахувати видові ознаки механічної асфіксії внаслідок здавлення грудної клітини та живота:

1. _____
2. _____
3. _____
4. _____
5. _____

В таблиці написати та обґрунтувати ознаки перебування тіла у воді та ознаки утоплення:

Ознаки перебування тіла у воді	Ознаки утоплення

Згідно з наданим алгоритмом описати зображені на фотознімках (1, 2) странгуляційні борозни та визначити вид механічної асфіксії:



В таблиці вказати призначення основної медичної документації, яку заповнює судово-медичний експерт:

Медична документація	Призначення
Протокол огляду місця події	
Лікарське свідчення про смерть	
Направлення на судово-гістологічне дослідження	
Направлення на судово-токсикологічне дослідження	
Направлення на судово-імунологічне дослідження	
Направлення на судово-цитологічне дослідження	
Направлення на судово-криміналістичне дослідження	
Висновок експерта	

Висвітлити питання, які вирішує судово-медична експертиза:

1. _____
2. _____
3. _____
4. _____
5. _____

В таблиці вказати роль судово-медичного експерта в роботі органів правосуддя та охорони здоров'я:

Правосуддя	Охорона здоров'я

1.2. Огляд трупа на місці події.

Правильно обрана методика та дотримання певного алгоритму дій при дослідженні трупа на місці його виявлення має особливе значення не тільки для слідчих (розшукових) дій, але й для доказування.

Дати визначення:

- Місце події – це
- Місце виявлення трупа – це
- Додатковий огляд місця події – це
- Повторний огляд місця події – призначається в тих випадках, коли
- Статична стадія огляду місця події – це
- Суправітальні реакції – це ...
- Динамічна стадія огляду місця події – дослідження предметів, об'єктів місця події, коли
- Поза трупа – це ...
- Ознака Білоглазова – це ...

В таблиці вказати час утворення м'язового валика на т. Вісера brachii (за В.В. Білкуном, 1980):

Характер м'язового валика	Давність настання смерті (в год.)
З'являється швидко, щільний, висотою 2-1,5 см	
Висота 1,5-1 см	
Висота 0,5 см або визначається пальпаторно	
Увігнутість у ділянці удару	

Написати алгоритм дій судово-медичного експерта (лікаря-експерта) на місці події:

- _____
- _____
- _____

В таблиці написати способи вилучення слідів біологічного походження:

Сліди біологічного походження	Спосіб вилучення
Сліди крові	
Сліди сперми	
Сліди слини	
Сліди поту	
Волосся	
Частинки органів та тканин	

За фотознімками (№ 1-2) заповнити «Протокол огляду місця події» згідно з наданим нижче зразком:




Фото 1



Фото 2

5.2. Судово-медична експертиза механічної асфіксії.

Дати визначення:

Повішення – це

Задушення руками – це

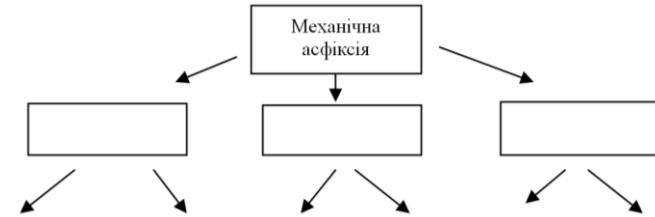
Задушення петлею – це

Потрапляння чужерідних тіл в дихальні шляхи – це

Компресійна асфіксія – це

Утоплення – це

Зобразити схематично класифікацію видів механічної асфіксії:



В таблиці охарактеризувати стадії розвитку асфіксії:

Стадії	Особливості
I	
II	
III	
IV	

В таблиці написати зовнішні та внутрішні загальноасфіктичні ознаки:

Зовнішні ознаки	Внутрішні ознаки

Написати питання, які вирішуються судово-медичними експертами при проведенні експертизи тілесних ушкоджень, заподіяних вогнепальною зброєю:

1. _____
2. _____
3. _____
4. _____
5. _____
6. _____
7. _____
8. _____
9. _____
10. _____

Перерахувати та обґрунтувати причини смерті внаслідок дії вогнепальної зброї:

1. _____
2. _____
3. _____
4. _____
5. _____
6. _____
7. _____
8. _____
9. _____
10. _____

В таблиці описати способи визначення зажиттєвості ушкоджень у відповідності до кожного зазначеного методу:

Методи	Способи
Гістологічний метод	
Гістохімічний метод	
Біохімічний метод	

ПРОТОКОЛ ОГЛЯДУ МІСЦЯ ПОДІЇ

«__» _____ р. при (денному, змішаному) освітленні слідчий прокуратури м. Києва Іванов В. П., юрист 3 класу, за участю спеціаліста в галузі судової медицини – судово-медичного експерта _____ в присутності понятих _____ (вказати місце їх проживання) провів огляд місця події і трупа жінки на основі донесення поліції про смерть гр. К., 32 років. Місцем події є кв. __, буд. __, по вул. _____.

ДАНІ ОГЛЯДУ:

Квартира, в якій виявлено труп К., знаходиться на 3-му поверсі триповерхового будинку і складається з однієї кімнати, двері якої виходять на загальний коридор. Кімната, де виявлено труп, площею 14 м², має квадратну форму. Навпроти дверей – вікно, яке виходить на вулицю. Біля стінки, праворуч від дверей стіл, накритий білою скатеркою, на якому лежить порожня попільниця. Навколо стола 4 стільці. Біля стінки ліворуч від дверей – ліжко з подушкою, застелене блакитним покривалом. На ліжку лежить труп жінки.

При огляді трупа встановлено: труп лежить на спині, головою до вікна, голова на подушці, ноги спущені так, що ступні спираються на підлогу, ліва рука напівзгнута і лежить на грудях, права рука зігнута і звисає з ліжка.

Одяг застібнутий, складається з сукні, бюстгальтера, трусів та шарпеток. Одяг цілий, без сторонніх нашарувань та забруднень.

Труп особи жіночої статі, 49 років за документами, довжина тіла 165 см, правильної будови тіла та доброї вгодваності, колір шкірних покривів блідий, температура тіла в прямій кишці 30 град. Через 1 годину – 29 град. Трупні плями розташовані на задньо-бокових ділянках тіла добре виражені, синьо-фіолетового кольору, при дозованому натисканні зникають та відновлюють свій колір через 3 хв. 35 секунд. Дослідження проведено в 15 год. 30 хв. Трупне закладання наявне тільки в жувальних м'язах, гниття немає. Волосиста частина голови без ушкоджень, очі закриті, рогівка прозора, сполучнотканинна оболонка очних яблук з дрібними темно-червоними крововиливами, отвори вух та носа вільні, отвори рота і носа вільні, губи темно-синього кольору, зуби свої, неушкоджені, кінчик язика прикушений передніми зубами, темно-брунатного кольору. При обмацуванні кісток і хрящів ушкоджень не виявлено. Грудна клітка циліндричної форми, живіт на рівні реберних дуг.

Високо на шиї розташована петля із дроту, кінець якого перерізаний. Відповідно їй наявна странгуляційна борозна, яка темно-брунатного кольору, йде у косо-висхідному напрямку, незамкнена, губиться у потиличній ділянці голови, найкраще виражена на передній поверхні шиї.

Труп направлений в міський морг для судово-медичного дослідження. З місця події нічого не вилучено.

Початок огляду 15.00 год.

Закінчення огляду 16 год. 30 хв.

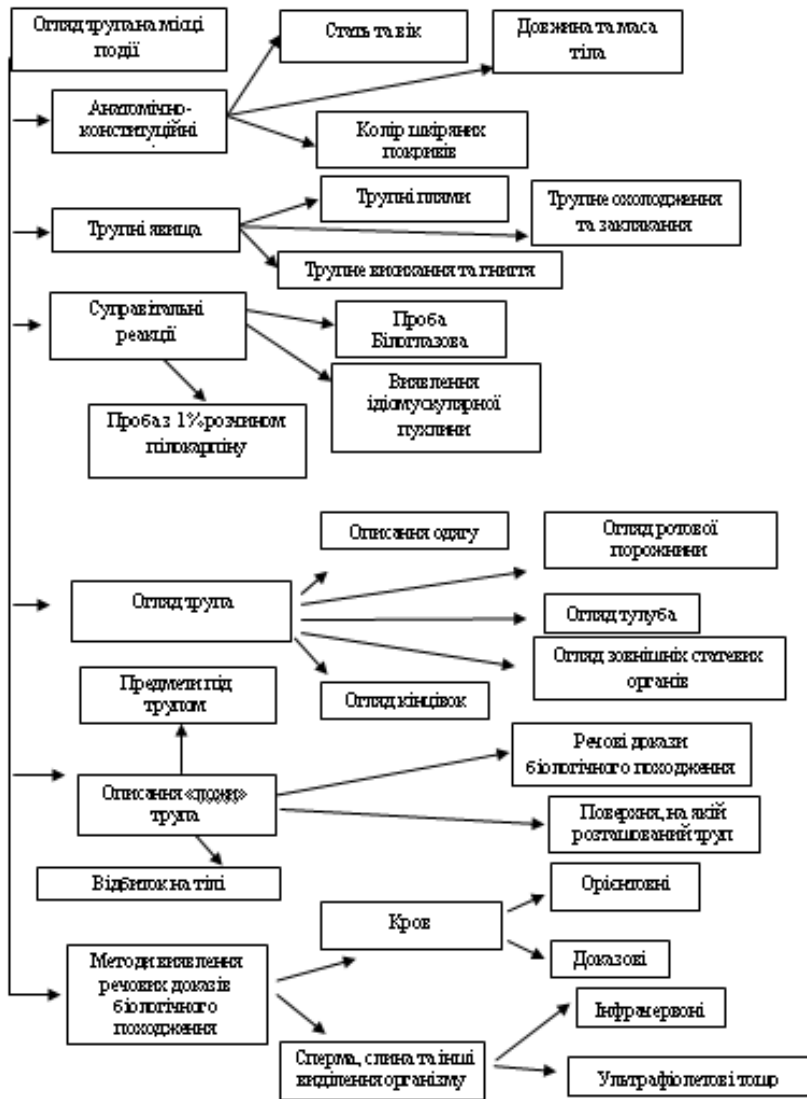
Слідчий _____ (підпис)

Спеціаліст в галузі судової медицини _____ (підпис)

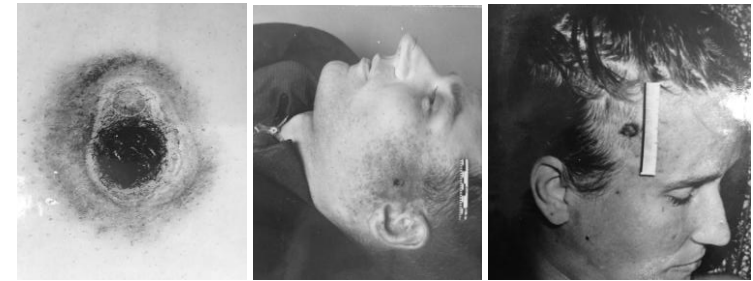Судово-медичний експерт _____ (підпис)

Поняті _____ (підписи)

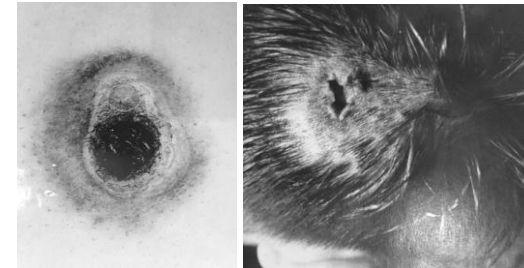
На структурно-логічній схемі опису трупу на місці події охарактеризувати кожний елемент схеми:



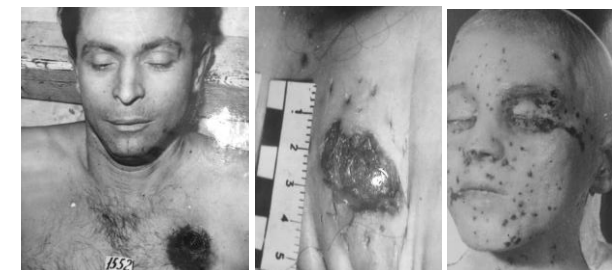За зображенням ран на фотознімках визначити дистанції пострілу:



За зображенням ран на фотознімках охарактеризувати вхідний та вихідний отвір:



За зображенням ран на фотознімках визначити дистанції пострілу:



Перерахувати методи лабораторних досліджень, які використовують при експертизі вогнепальних ушкоджень:

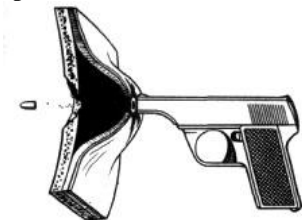1. _____
2. _____
3. _____

ТЕМА 5

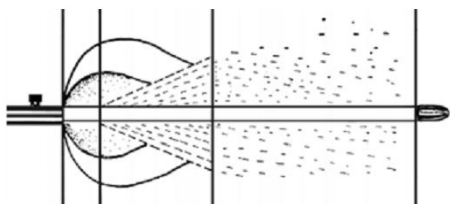
**СУДОВО-МЕДИЧНА ЕКСПЕРТИЗА ВОГНЕПАЛЬНОЇ ТРАВМИ.
СУДОВО-МЕДИЧНА ЕКСПЕРТИЗА МЕХАНІЧНОЇ АСФІКСІЇ.
СУДОВО-МЕДИЧНЕ ОБҐРУНТУВАННЯ МЕХАНІЗМУ ТРАВМИ
ТА ПРИЧИНИ СМЕРТІ.**

5.1. Судово-медична експертиза вогнепальної травми.

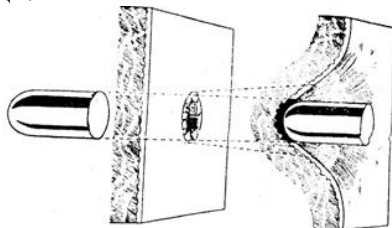
За схематичним зображенням описати ознаки пострілу впритул:



За схематичним зображенням описати ознаки пострілу з близької дистанції:



За схематичним зображенням описати ознаки пострілу з неблизької дистанції:



1.3. Судово-медична танатологія.

Дати визначення:

Танатологія – це

Клінічна смерть – це

Біологічна смерть – це

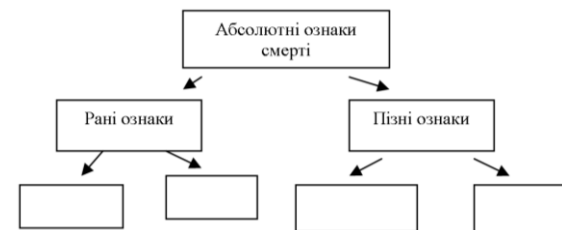
В таблиці написати судово-медичну класифікацію смерті:

Категорія смерті	
Рід смерті	
Вид смерті	

В таблиці написати вірогідні та орієнтовні ознаки смерті:

Вірогідні ознаки	Орієнтовні ознаки


Намалювати схему абсолютних ознак смерті:



За фотознімками вказати стадії трупних плям:



1. _____

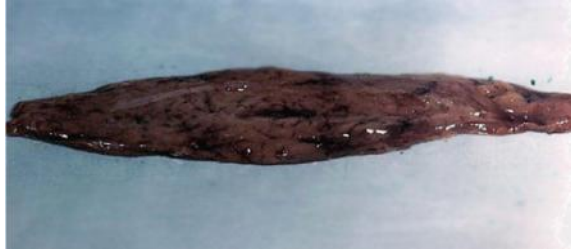

2. _____



3. _____

За фотознімком встановити орган та вказати абсолютну ознаку смерті:



В таблиці написати особливості пізніх абсолютних ознак смерті:

Пізні абсолютні ознаки смерті	Особливості
Гниття трупа	
Муміфікація	
Торф'яне дублення	
Жировіск	

В таблиці написати особливості патологоанатомічного та судово-медичного розтинів:

Судово-медичний розтин	Патологоанатомічний розтин

В таблиці написати правові та медичні аспекти трансплантації органів:

Правові аспекти	Медичні аспекти

Перерахувати лабораторні дослідження, які використовують для визначення давності настання смерті:

1. _____
2. _____
3. _____
4. _____

Перерахувати особливості тілесних ушкоджень, утворених від дії рублячи предметів:

1. _____
2. _____
3. _____

Перерахувати ознаки життєвості ушкоджень, утворених від дії гострих предметів:

1. _____
2. _____
3. _____

Перерахувати причини смерті від дії гострих предметів:

1. _____
2. _____
3. _____

Написати питання, які вирішуються судово-медичними експертами при проведенні експертизи тілесних ушкоджень заподіяних тупими та гострими предметами:

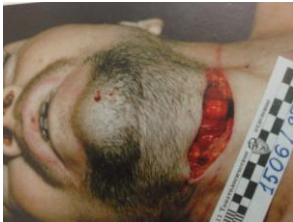1. _____
2. _____
3. _____
4. _____
5. _____
6. _____
7. _____
8. _____
9. _____
10. _____

В таблиці написати особливості ушкоджень, які виникають при падінні з висоти на голову та на ноги:

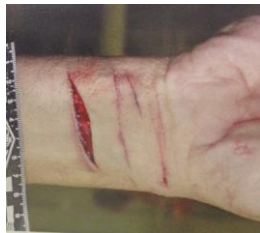Падіння з висоти на голову	Падіння з висоти на ноги

4.4. Ушкодження гострими предметами. Судово-медичне обґрунтування механізму травми та причини смерті.

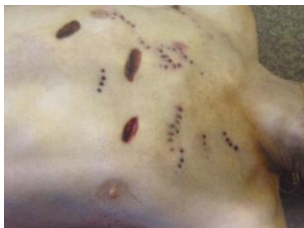За фотознімками описати особливості різаної рани:



За фотознімком описати різану рану заподіяну власною рукою:



За фотознімком визначити та охарактеризувати колото-різані та колоті рани:

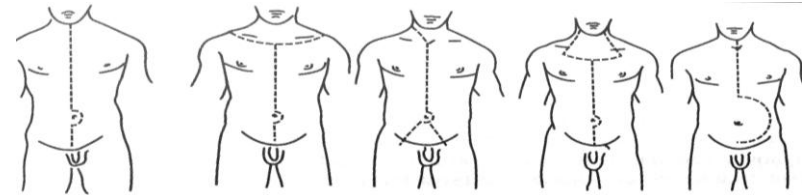


1.4. Судово-медичний розтин трупа.

Написати послідовність зовнішнього дослідження трупа:

1. _____
2. _____
3. _____

На схематичному зображенні вказати за автором лінії розрізів при розтині трупа:



Написати послідовність внутрішнього дослідження трупа:

1. _____
2. _____
3. _____
4. _____
5. _____

Написати особливості дослідження трупа невідомої особи, які містяться в «Опізнавальній карті»:

1. _____
2. _____
3. _____
4. _____
5. _____

1.5. Складання навчального Висновку експерта.

В таблиці написати приклади судово-медичного діагнозу та заповнити «Лікарське свідоцтво про смерть» згідно зі встановленим діагнозом:

Судово-медичний діагноз	«Лікарське свідоцтво про смерть»

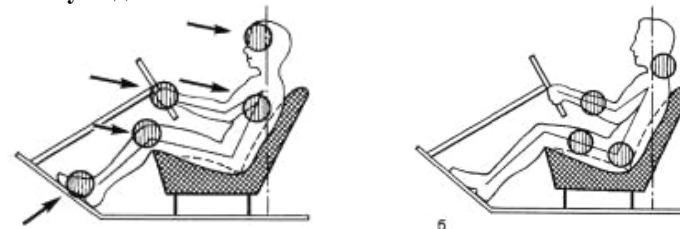
Дати пояснення до кожної частини «Висновку експерта»:

Вступна частина _____

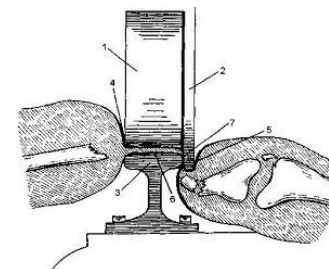
Основна частина _____

Заклучна частина _____

За схематичним зображенням описати ушкодження, які виникають у водія в салоні автомобіля:



За схематичним зображенням описати механізм виникнення ушкоджень, які виникають рейковій травмі:

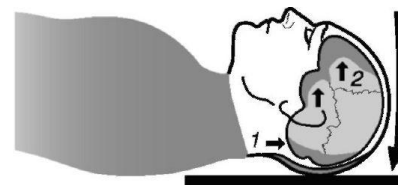


Перерахувати особливості тілесних ушкодження при рейковій травмі:

1. _____
2. _____
3. _____

4.3. Падіння з висоти.

За схематичним зображенням описати ушкодження, які виникають при падінні з висоти власного зросту:



4.2. Транспортна травма.

Дати визначення:

Автомобільна травма – це

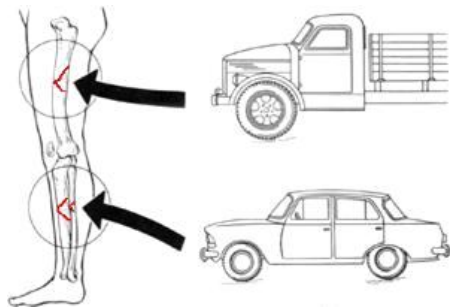
В таблиці написати механізм утворення ушкоджень у відповідності до фаз зіткнення автомобіля з пішоходом та навести приклади тілесних ушкоджень:

Фази зіткнення автомобіля з пішоходом	Механізм	Тілесні ушкодження
I фаза		
II фаза		
III фаза		
IV фаза		

За схематичним зображенням описати фази переїзду колеса автомобіля через тіло людини:



За схематичним зображенням описати механізм утворення «бампер-перелому»:



ТЕМА 2

НАГЛА СМЕРТЬ. СУДОВО-МЕДИЧНИЙ РОЗТИН ТРУПУ У ВИПАДКУ НАГЛОЇ СМЕРТІ. САМОСТІЙНИЙ РОЗТИН ТРУПУ. ЕКСПЕРТИЗА ТРУПА НОВОНАРОДЖЕНИХ

2.1. Нагла смерть. Судово-медичний розтин трупа у випадку наглої смерті.

Дати визначення:

Раптова смерть – це

В таблиці написати приклади різних видів раптової смерті у відповідності до органів та систем:

Захворювання	Причини смерті
Захворювання органів кровообігу	
Захворювання органів дихання	
Захворювання органів травлення	
Захворювання центральної нервової системи	
Захворювання органів малого тазу	
Раптова дитяча смерть	
Інфекційні захворювання	

Вивчити зміст завдання, сформулювати судово-медичний діагноз (основне захворювання, ускладнення основного захворювання, супутні захворювання) та виписати «Лікарське свідоцтво про смерть»:

«Гр. П., 69 років, знайдений мертвим 02.05.16 р. у своїй квартирі. З обставин відомо, що 01.05.16 р. покійний з сусідом під час вечері о 19 год. випили по 0,5 л пива та розійшлися по домівках. Під час огляду трупа о 12 годині 02.05.16 р. слідчим та лікарем-спеціалістом в галузі судової медицини виявлено: труп чоловіка, що лежить на дивані, нормальної вгодованості, без ушкоджень, очі напіввідкриті, із носа та рота виділяється незначна кількість блідо-рожевої дещо спіненої рідини, виділень з інших природних отворів немає, трупні плями темно-синього кольору, добре виражені, після помірного натискання пальцем зникають та відновлюють своє забарвлення через 6 хвилин; трупне заляккання добре виражене у всіх групах м'язів. Під час розтину трупа виявлено: в аорті та крупних артеріях значна кількість бляшок кам'янистої щільності, окремі з них мають кашоподібну масу; в лівій коронарній артерії на відстані 2 см від початку її наявна бляшка, що звужує отвір на 75%, з накладеннями на поверхні темно-червоного кольору, які не змиваються водою; міокард з блідими ділянками та ділянками білуватого кольору щільної консистенції; товщина стінки лівого шлуночка 1,8 см, правого – 0,6 см; на поверхні нирок рубці неоднакової форми з білуватої щільної тканини. Під час гістологічного

дослідження в міокарді виявлено виразну нерівномірність кровонаповнення судин, обширну ділянку кардіоміоцитів без ядер, ділянки фрагментації кардіоміоцитів та їх звивистого ходу з контрактурами; в коронарній артерії пристінковий тромб на атеросклеротичній бляшці, яка має ознаки петрифікації, отвір артерії закритий тромбом повністю; в легенях виразне повнокров'я, в альвеолах набрякова рідина з домішками еритроцитів та бурого пігменту, в отворах бронхів прозора рідина; в головному мозку помірно повнокров'я судин, значно розширені периваскулярні та перицелюлярні простори. Під час судово-токсикологічного дослідження виявлено в крові 0,3% етилового спирту, в сечі алкоголю немає».

2.2. Експертиза трупа новонародженого.

Написати послідовність дослідження трупів новонароджених:

1. _____
2. _____
3. _____

Перелічити та охарактеризувати ознаки новонародженості:

1. _____
2. _____
3. _____

Дати визначення:

Живонародження – це

Доношенність – це

В таблиці написати ознаки новонародженості та описати їх особливості:

Ознаки новонародженості	Особливості

В таблиці написати методи та проби визначення ознак живонародженості плоду та описати їх особливості:

Методи та проби визначення ознак живонародженості	Особливості

ТЕМА 4

ЗАГАЛЬНІ ПИТАННЯ СУДОВО-МЕДИЧНОЇ ТРАВМАТОЛОГІЇ. УШКОДЖЕННЯ ТУПИМИ ПРЕДМЕТАМИ. ТРАНСПОРТНА ТРАВМА. ПАДІННЯ З ВИСОТИ. УШКОДЖЕННЯ ГОСТРИМИ ПРЕДМЕТАМИ. СУДОВО-МЕДИЧНЕ ОБҐРУНТУВАННЯ МЕХАНІЗМУ ТРАВМИ ТА ПРИЧИНИ СМЕРТІ

4.1. Загальні питання судово-медичної травматології. Ушкодження тупими предметами.

Дати визначення:

Травматизм – це

Травма – це

Тупий предмет – це

Тупа зброя – це

Тупе знаряддя – це

Перерахувати ушкодження, які утворюються від дії тупих предметів та охарактеризувати їх морфологічні особливості:

1. _____
2. _____
3. _____
4. _____
5. _____
6. _____
7. _____
8. _____
9. _____
10. _____

Перерахувати основні завдання, які стоять перед судово-медичними експертами при ушкодженні від дії тупих предметів:

1. _____
2. _____
3. _____
4. _____
5. _____
6. _____
7. _____
8. _____
9. _____

Перерахувати ознаки кримінального аборту:

1. _____
2. _____
3. _____
4. _____
5. _____

Навести приклади методів, які використовують для заподіяння кримінального аборту:

1. _____
2. _____
3. _____
4. _____
5. _____

В таблиці написати юридичну оцінку статевим злочинам керуючись статтями КК України:

Статеві злочини	Юридична оцінка	Стаття КК України
Згвалтування		
Розтління неповнолітніх		
Статеві зносини з особою, яка є статево незрілою		

Перерахувати злочини проти здоров'я особи та навести приклади:

1. _____
2. _____
3. _____
4. _____
5. _____

Продовжити речення:

- «Під активним дітовбивством розуміють»
«Під пасивним дітовбивством розуміють»

Перерахувати питання, які вирішуються судово-медичними експертами при дослідженні трупа новонародженого:

1. _____
2. _____
3. _____
4. _____
5. _____
6. _____
7. _____
8. _____
9. _____
10. _____

ТЕМА 3

СУДОВО-МЕДИЧНА ЕКСПЕРТИЗА ЖИВИХ ОСІБ ПРИ ВИЗНАЧЕННІ СТУПЕНЯ ТЯЖКОСТІ ТРАВМИ. ВСТАНОВЛЕННЯ СТАНУ ЗДОРОВ'Я. ЕКСПЕРТИЗА СПІРНИХ СТАТЕВИХ СТАНІВ ТА СТАТЕВИХ ЗЛОЧИНІВ

3.1. Судово-медична експертиза живих осіб при визначенні ступеня тяжкості травми.

Дати визначення:

Травма – це

Травматизм – це

Продовжити речення:

З судово-медичної точки зору тілесним ушкодженнями або травмою називаються порушення

В таблиці вказати класифікацію ушкоджень та навести приклади:

Класифікація ушкоджень	Приклади

В таблиці написати особливості різних механізмів дії тупих предметів та навести приклади:

Механізм дії	Особливості	Приклади
Удар		
Стиснення		
Розтягнення		
Тертя		

Перерахувати послідовність дій при проведенні експертизи потерпілих (звинувачених) осіб:

1. _____
2. _____
3. _____
4. _____
5. _____

В таблиці охарактеризувати морфологічні особливості крововиливів в м'які тканини:

Крововиливи	Морфологічні особливості
Синець	
Гематома	
«Засос»	

3.2. Судово-медична експертиза стану здоров'я.

Дати визначення та навести приклади:

Агравация – це

Симуляція – це...

Дисимуляція – це

В таблиці написати різновиди штучних (удаваних) хвороб та навести приклади:

Штучні (удавані) хвороби	Приклади

3.3. Експертиза спірних статевих станів та статевих злочинів.

Дати визначення:

Статева зрілість – це

Гермафродизм – це ...

Перерахувати питання, які вирішуються судово-медичним експертом при проведенні експертизи по статевим станам:

1. _____
2. _____
3. _____
4. _____
5. _____
6. _____

В таблиці написати статеву зрілість для чоловічої та жіночої статі:

Чоловіча стать	Жіноча стать

Перерахувати ознаки перенесених пологів:

1. _____
2. _____
3. _____
4. _____
5. _____

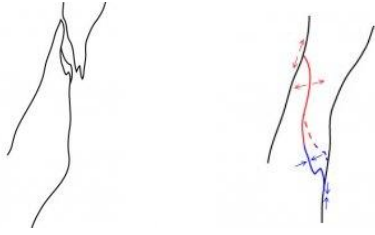
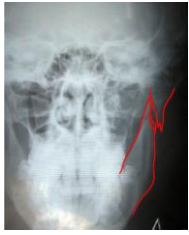
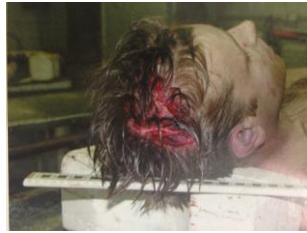
Фото 1

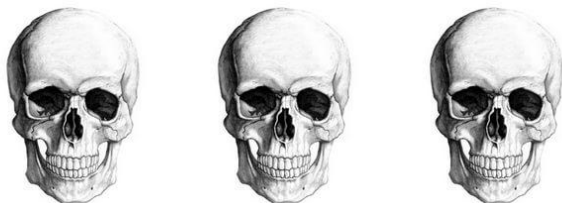За фотознімком описати рану, заподіяну від дії тупого предмета, використовуючи нижче наведені примітки:



Примітка. При описі ран, заподіяних тупими предметами, звертати увагу на:

- точну їх локалізацію, яка визначається місцем прикладання предмету;
- форму (дугоподібна, зигзагоподібна тощо);
- розмір (при з'явній та при зведенні країв);
- краї рани (осаднені, неосаднені, синюшні);
- форму кожного з кінців (закруглені, комбіновані);
- відсутність чи наявність тканинних перетинок та волосяних містків;
- раньові поверхні (шороховаті, скошені);
- особливості дна рани;
- орієнтацію довжини у відношенні до анатомічної осі ділянки.

На схематичних зображеннях черепа намалювати переломи верхньої щелепи по типу Лефор I, II, III:



Використовуючи приклади з опису синців за наданими нижче фотознімками (1, 2, 3, 4, 5, 6) описати наявні ушкодження:

Приклади опису синців: «В лівій навколоочній ділянці (локалізація) синець неправильної овальної форми (форма), розмірами 2×3 см (розміри), синьо-червоного кольору в центрі з дещо зеленуватим відтінком по периферії (колір)».

«На передній поверхні верхньої третини правого стегна (локалізація) синець смугоподібної форми (форма), розмірами 1,5×2 см (розміри), зеленуватого кольору в центрі з жовтуватим відтінком по периферії (колір)».

«На задній поверхні середньої третини лівої гомілки (локалізація) синець овальної форми (форма), розмірами 1×1,5 см (розміри), жовтого кольору (колір)».

«На боковій поверхні верхньої третини правого плеча (локалізація) синець овальної форми (форма), розмірами 2×1,5 см (розміри), жовтого кольору (колір)».

«На передній поверхні грудної клітки справа в III міжребер'ї по середньо-ключичній лінії (локалізація) синець округлої форми (форма), розмірами 1,5×1,5 см (розміри), зеленуватого кольору в центрі з жовтуватим відтінком по периферії (колір)».

«На задній поверхні спини зліва в III міжребер'ї по лопатковій лінії (локалізація) синець округлої форми (форма), розмірами 1×1 см (розміри), зеленуватого кольору в центрі з жовтуватим відтінком по периферії (колір)».

«В лобній ділянці зліва на відстані 3 см від серединної лінії тіла та на 1 см від тіла лівої брови (локалізація) синець округлої форми (форма), розмірами 1,5×1,5 см (розміри), жовтого кольору (колір)».

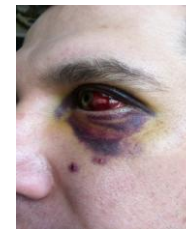

Фото 1

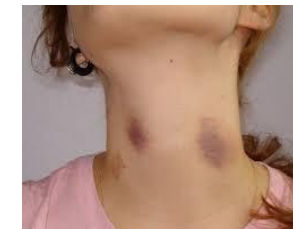

Фото 2

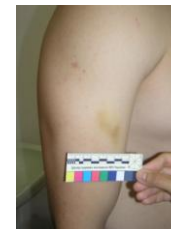

Фото 3

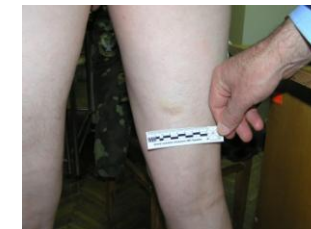

Фото 4



Фото 5

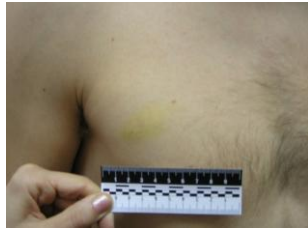


Фото 6

Використовуючи приклади з опису саден за наданими нижче фотознімками (1, 2, 3) описати наявні ушкодження:

Приклади описання садна: «В ділянці лівої брови (*локалізація*) садно смугоподібної форми (*форма*), розмірами 1,5×2 см (*розміри*), поверхня садна вкрита кірочкою коричневого кольору (*колір*), розташованою нижче рівня неушкодженої оточуючої шкіри (*розташування кірочки*)».

«На передній поверхні верхньої третини правого стегна (*локалізація*) садно смугоподібної форми (*форма*), розмірами 1,5×2 см (*розміри*), поверхня садна вкрита кірочкою коричневого кольору (*колір*), розташованою на рівні неушкодженої оточуючої шкіри (*розташування кірочки*)».

«На задній поверхні середньої третини лівої гомілки (*локалізація*) садно смугоподібної форми (*форма*), розмірами 1×1,5 см (*розміри*), поверхня садна вкрита кірочкою коричневого кольору (*колір*), розташованою вище рівня неушкодженої оточуючої шкіри з певним відшаруванням по периферії (*розташування кірочки*)».

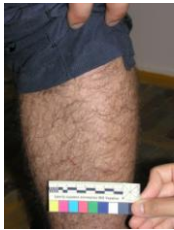

Фото 1

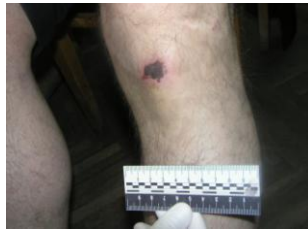

Фото 2

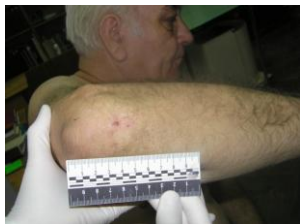

Фото 3

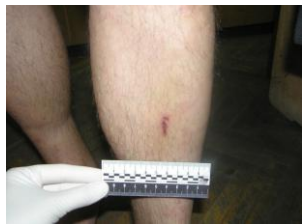

Фото 4

В таблиці написати критерії тілесних ушкоджень відповідно до ступеня тяжкості та навести приклади:

Класифікація тілесних ушкоджень	Критерії	Приклади
Легкі тілесні ушкодження		
Легкі тілесні ушкодження, що спричинили короточасний розлад здоров'я		
Тілесні ушкодження середнього ступеня тяжкості		
Тяжкі тілесні ушкодження		

Прочитати завдання та визначити механізм і давність заподіяння ушкоджень, а також обґрунтувати ступінь їх тяжкості:

«Гр-н. М., 40 років, звернувся в травмпункт за медичною допомогою зі скаргами на болі в ділянці лівого вуха. Із анамнезу відомо, що два дні тому його дружина на ґрунті ревнощів вкусила йому ліве вухо. При огляді: в ділянці лівого вуха накладена пов'язка з антибактеріальною маззю. Після зняття пов'язки зафіксовано: верхня половина вушної раковини відсутня, на іншій частині – раньова поверхня з нерівними клаптеподібними крупно фестончастими краями світло-червоного кольору і жовтуваті клапті хряща довжиною до 0,6 см. Рана охоплює верхню частину завитка і протизавитка, а також частину протикозелка. Мочка вуха не ушкоджена. Слух збережений. Повторне освідування через місяць: рана зажила повністю, вушна раковина деформована – верхній край її відсутній. На інших ділянках заднього краю грубі щільні зморшкуваті рубці рожево-синюшного кольору). Група слідчих повинна визначити та обґрунтувати питання, які входять до компетенції судово-медичних експертів щодо вказаного викладачем завдання; група судово-медичних експертів повинна дати обґрунтовані відповіді на питання, які їм поставить група слідчих та провести огляд потерпілих з визначенням ступеня тяжкості тілесних ушкоджень; група потерпілих повинна вказати всі ушкодження, які наявні у них згідно з методикою опису ушкоджень (анатомічна локалізація, форма, розміри, колір тощо)».

Дати визначення:

Садно – це

Ранами називаються

Перелом – це

Продовжити речення:

«Для рани, яка утворилась від дії тупого предмета характерно»

Визначити механізм та ступінь тяжкості заподіяного тілесного ушкодження, що зображено на рентгенологічному знімку №1, використовуючи схематичні зображення: