

Методи обстеження неврологічного хворого: навчальний посібник

Про книгу

У навчальному посібнику викладено методики послідовного дослідження стану нервової системи, представлено різні варіанти патології неврологічних функцій. Наведено діагностичні можливості основних і додаткових методів обстеження пацієнтів. Описано принципи побудови та оформлення топічного і клінічного діагнозів.

Для студентів, лікарів-інтернів і викладачів медичних закладів вищої освіти.

**Л.І. СОКОЛОВА
Т.М. ЧЕРЕНЬКО
Т.І. ІЛЛЯШ
Т.А. ДОВБОНОС
В.С. МЕЛЬНИК**

МЕТОДИ ОБСТЕЖЕННЯ НЕВРОЛОГІЧНОГО ХВОРОГО

Навчальний посібник

За редакцією
Л.І. СОКОЛОВОЇ, Т.І. ІЛЛЯШ

Друге видання

РЕКОМЕНДОВАНО
вченою радою Національного медичного
університету імені О.О. Богомольця
як навчальний посібник для студентів,
лікарів-інтернів, викладачів медичних
закладів вищої освіти

**Київ
ВСВ «Медицина»
2020**

УДК 616.8
ББК 56.1я73
М54

*Рекомендовано вченою радою Національного медичного університету імені О.О. Богомольця як навчальний посібник для студентів, лікарів-інтернів, викладачів медичних закладів вищої освіти
(протокол №1 від 28.08.2014)*

Автори:

Л.І. Соколова — доктор медичних наук, професор, завідувач кафедри неврології Національного медичного університету імені О.О. Богомольця;
Т.М. Черенько — доктор медичних наук, професор кафедри неврології Національного медичного університету імені О.О. Богомольця;
Т.І. Ілляш — кандидат медичних наук, доцент кафедри неврології Національного медичного університету імені О.О. Богомольця;
Т.А. Довбонос — кандидат медичних наук, доцент кафедри неврології Національного медичного університету імені О.О. Богомольця;
В.С. Мельник — доктор медичних наук, професор кафедри неврології Національного медичного університету імені О.О. Богомольця

Рецензенти:

О.В. Ткаченко — доктор медичних наук, професор, завідувач кафедри неврології № 2 Національної медичної академії післядипломної освіти імені П.Л. Шупика;
В.П. Лисенюк — доктор медичних наук, професор кафедри неврології Національного медичного університету імені О.О. Богомольця

Методи обстеження неврологічного хворого : навч. посіб. / Л.І. Соколова, Т.М. Черенько, Т.І. Ілляш та ін. ; за ред. Л.І. Соколової, Т.І. Ілляш. — 2-е вид. — К. : ВСВ «Медицина», 2020. — 144 с.

ISBN 978-617-505-793-3

У навчальному посібнику викладено методики послідовного дослідження стану нервової системи, представлено різні варіанти патології неврологічних функцій. Наведено діагностичні можливості основних і додаткових методів обстеження пацієнтів. Описано принципи побудови та оформлення топічного і клінічного діагнозів.

Для студентів, лікарів-інтернів і викладачів медичних закладів вищої освіти.

УДК 616.8
ББК 56.1я73

ISBN 978-617-505-793-3

© Л.І. Соколова, Т.М. Черенько, Т.І. Ілляш,
Т.А. Довбонос, В.С. Мельник, 2015, 2020
© ВСВ «Медицина», оформлення, 2020

ЗМІСТ

Список скорочень	4
Вступ	5
Розділ 1. Збирання та оцінювання даних про хворого, скарги, анамнезу життя і хвороби	6
Розділ 2. Визначення стану свідомості хворого та дослідження вищих мозкових функцій	12
Розділ 3. Дослідження функцій черепних нервів.	24
Розділ 4. Дослідження рухової функції нервової системи.	39
Розділ 5. Методика дослідження чутливої функції нервової системи.	60
Розділ 6. Виявлення оболонкових симптомів.	70
Розділ 7. Дослідження стану автономної нервової системи	73
Розділ 8. Обстеження неврологічних хворих у стані коми	85
Розділ 9. Визначення та обґрунтування топічного діагнозу. Визначення попереднього клінічного діагнозу.	94
Розділ 10. Дослідження спинномозкової рідини та оцінювання отриманих даних	109
Розділ 11. Додаткові інструментальні методи обстеження неврологічних хворих	118
Розділ 12. Проведення диференціальної діагностики	135
Розділ 13. Визначення та обґрунтування клінічного діагнозу	139
Правильні відповіді на запитання.	143
Список літератури	143

ВСТУП

Вимоги до якості підготовки фахівців з вищою медичною освітою постійно зростають і ставлять перед педагогічною наукою завдання інтенсивного залучення студентів до процесу оволодіння системою знань, формування практичних навичок і вмінь.

Педагогічний досвід свідчить про необхідність для майбутнього лікаря будь-якої спеціальності опанувати основи класичної методики дослідження неврологічного хворого. Під час загального клінічного обстеження пацієнта в клініці нервових хвороб використовують традиційні перкусію, пальпацію, аускультацию. Проте неврологічний огляд хворого передбачає також дослідження специфічних неврологічних функцій, тому має низку особливостей та методичних прийомів, які не застосовують в інших медичних спеціальностях. У складному діагностичному процесі необхідно дотримуватися певної послідовності та чіткого плану, що зрештою дасть змогу розпізнати хворобу, встановити її причину та призначити ефективне лікування.

У запропонованому навчальному посібнику послідовно і доступно для студентів викладено етапи обстеження неврологічного хворого, починаючи з перших кроків зустрічі з пацієнтом під час збирання та оцінювання даних про нього, до визначення та обґрунтування клінічного діагнозу. Він також містить ілюстративний матеріал, що в поєднанні з прикладами тестових запитань до кожного розділу поліпшує сприйняття та запам'ятовування практично значущої інформації. Посібник також може бути корисним для невролога-початківця, оскільки представляє методологію вирішення клінічного завдання, яке завершується встановленням клінічного діагнозу. Наприкінці наведено правильні відповіді на поставлені тестові запитання, що можна використати для здійснення самоконтролю знань у процесі опанування наведеного матеріалу.

Розділ 11. ДОДАТКОВІ ІНСТРУМЕНТАЛЬНІ МЕТОДИ ОБСТЕЖЕННЯ НЕВРОЛОГІЧНИХ ХВОРИХ

Для діагностики захворювань нервової системи використовують численні додаткові методи дослідження.

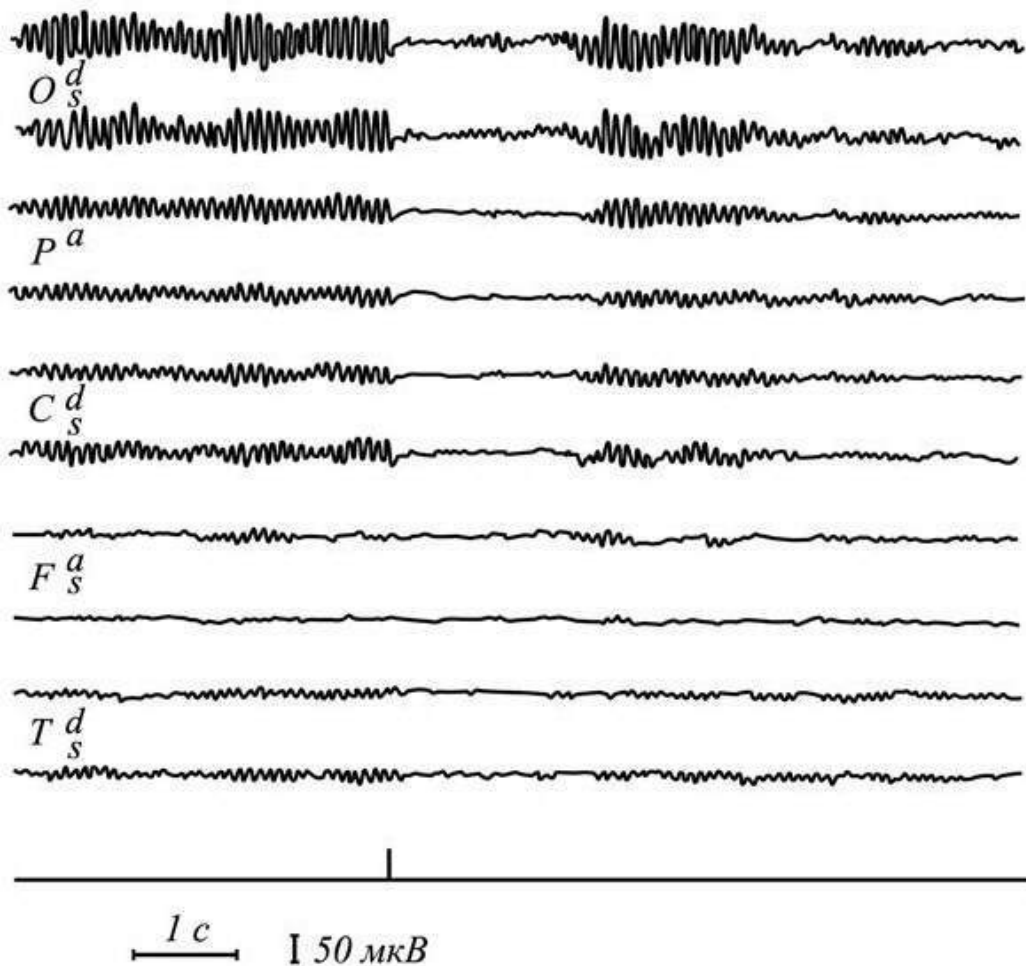
Щоб уміти кваліфіковано трактувати дані, отримані в результаті використання сучасних електрофізіологічних, ультразвукових і нейровізуалізаційних методів досліджень, необхідна тривала спеціальна підготовка. Водночас, не менш важливим і реально здійсненним для студента та невролога-початківця є орієнтування в діагностичних можливостях основних і додаткових методів обстеження, уявлення про візуалізацію типових ознак певної неврологічної патології та їх інтерпретацію.

ЕЛЕКТРОЕНЦЕФАЛОГРАФІЯ

Це нейрофізіологічний метод дослідження функції головного мозку, заснований на реєстрації сумарної електричної активності великої кількості нейронів, розташованих біля відвідного електрода. Електроенцефалограму (ЕЕГ) відводять за допомогою електродів, встановлених на шкірі голови. Відведені потенціали посилюються і подаються на електромагнітні пристрої, що дають запис коливань електричних потенціалів мозку на екрані монітора або на паперовій стрічці. Для реєстрації ЕЕГ використовують 8-, а також 16(24)-канальні електроенцефалографи. Отримані криві біоелектричної активності головного мозку аналізують візуально чи шляхом комп'ютерної обробки із застосуванням різних програм.

Для опису ЕЕГ використовують критерії частоти (кількість коливань за 1 с) та амплітуди (розмах коливань від піку до піку, виражений у мкВ). Залежно від частоти коливань виділяють основні спектри ЕЕГ. У дорослої людини, що не спить, ЕЕГ складається з осциляцій синусоїдної (веретеноподібної) форми частотою 8—13 Гц і амплітудою 50—100 мкВ (альфа (α)-ритм) (мал. 37),

які найбільше виражені над потиличними частками. Напруження уваги сприяє зменшенню амплітуди альфа-ритму аж до його повного зникнення і появи десинхронізації — «реакції активації». Над лобовими частками у пацієнта з розплющеними очима у стані розумової діяльності чи після приймання барбітуратів і діазепаму спостерігають більш високочастотний бета (β)-ритм частотою 14—30 Гц, амплітудою до 15 мкВ. Повільнішу активність — від 4 до 8 Гц тета (θ)-хвилі, та від 1 до 4 Гц дельта (δ)-хвилі — виявляють під час сну чи у разі вогнищевих або дифузних уражень головного мозку. У людей похилого віку окремі тета-хвилі над скроневими ділянками реєструють і в нормі.



Мал. 37. ЕЕГ дорослої людини у стані неспання: регулярний альфа-ритм, модульований у веретена, найкраще проявляється у потиличних ділянках; реакція активації на спалах світла (позначка подразнення на нижньому каналі)

Електроенцефалографія дає змогу виявляти:

1. Дифузні зміни, зумовлені поширеним запальним процесом, інтоксикацією, метаболічними чи судинними порушеннями. Вони можуть проявлятися:

а) дизритмією — відсутністю регулярної ритмічної активності, характерної для нормальної ЕЕГ;

б) дезорганізацією — порушенням веретеноподібної організації альфа-ритму і нормального розподілу ритмів ЕЕГ за зонами, асиметрією активності;

в) дифузною патологічною активністю (біоелектрична активність мозку представлена поєднаною патологічною активністю тета- і дельта-діапазону, гострими хвилями).

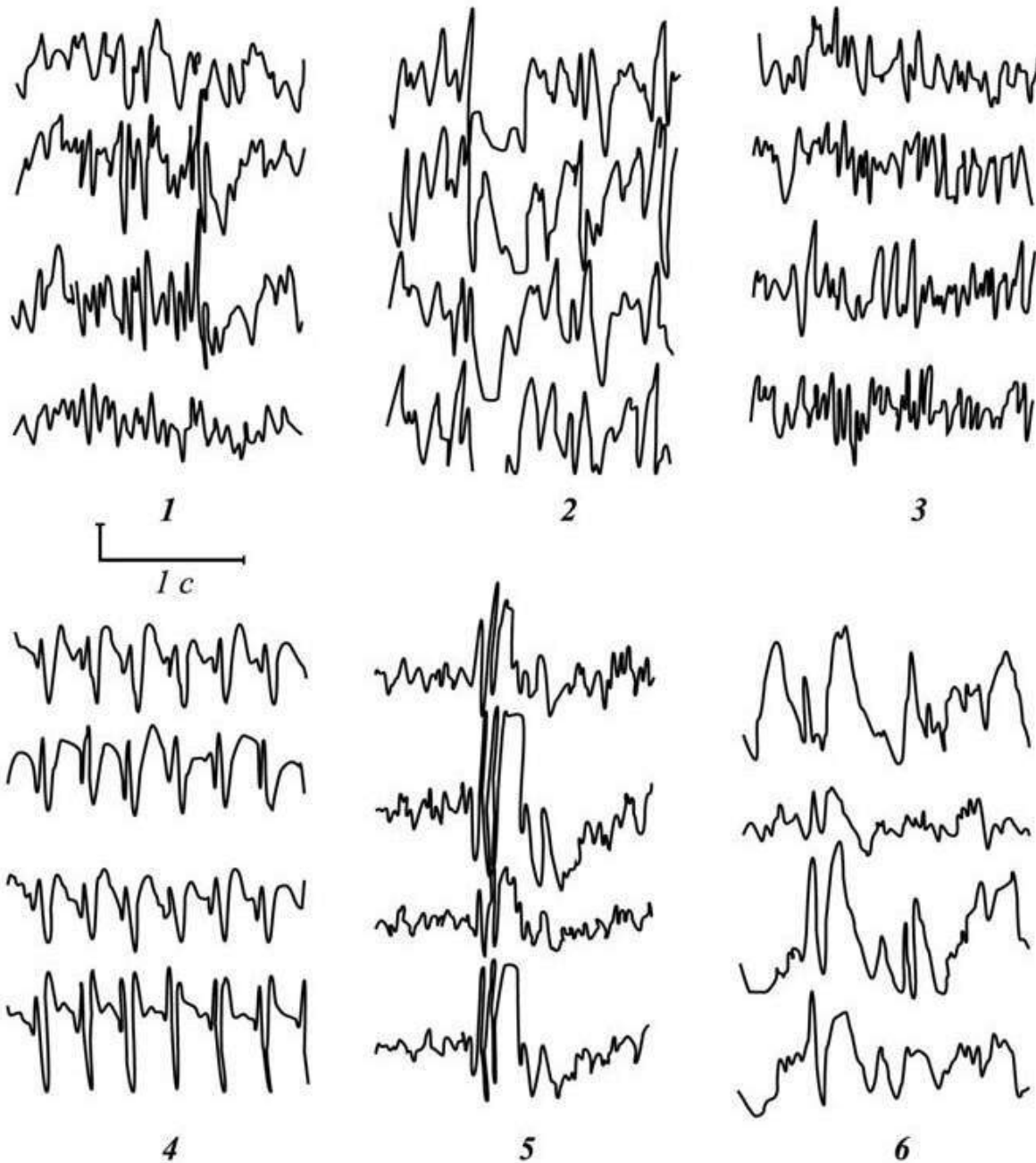
2. Локальні зміни у разі кірково-підкіркового розміщення вогнища (пухлини, ішемії, геморагії, запалення, травми мозку). У цій ділянці клітини мозку, що збереглися, генерують тета- і дельта-хвилі, які реєструють у зоні проєкції патологічного процесу. У разі ураження глибинних відділів півкуль головного мозку навіть за невеликого вогнища патологічна активність може реєструватися в проєкції двох часток мозку.

3. Ознаки ураження мозкового стовбура. Зміни на ЕЕГ не такі значні, як при локалізації вогнища у півкулях. У випадку ураження верхніх відділів стовбура зміни на ЕЕГ чіткіші, реакція десинхронізації ритмів посилена або реєструються повільні (5—7 Гц) білатерально-синхронні розряди високої (більше 150 мкВ) амплітуди.

Найдзвичайно важливою залишається електроенцефалографія для діагностики епілепсії. Основні ознаки епілепсії на ЕЕГ — це високоамплітудні, гострої форми потенціали, що мають певні характеристики та відповідні назви (мал. 38).

Пік, або спайк (англ. spike — пік) — негативний потенціал гострої форми, тривалістю менше 70 мс, амплітудою ≥ 50 мкВ (іноді до сотень чи тисяч мікрвольт). Гостра хвиля відрізняється від спайка розтягнутістю в часі, її тривалість становить 70—200 мс.

Гострі хвилі та спайки можуть комбінуватися з повільними хвилями, утворюючи стереотипні комплекси (наприклад, комплекс пік—повільна хвиля). Частота таких комплексів 2,5—6 Гц, а період — 160—250 мс. Гостра хвиля—повільна хвиля — комплекс гострої та наступної повільної хвилі з періодом близько 500—1300 мс.



Мал. 38. Основні типи епілептичної активності: 1 — піки; 2 — гострі хвилі в альфа-ритмі; 3 — гострі хвилі в бета-ритмі; 4 — пік—хвиля; 5 — множинні комплекси пік—хвиля; 6 — гостра хвиля — повільна хвиля

Важливою особливістю спайків і гострих хвиль є їх раптова поява та чітка відмінність від фонові активності, яку вони перевищують за частотою, формою та / чи амплітудою.

За даними електроенцефалографії в деяких випадках можна визначити тип епілептичного нападу. Генералізований тоніко-клонічний напад спричинює прискорення ритмів ЕЕГ, психомотор-

ний — уповільнення електричної активності, абсанс — чергування швидких і повільних коливань. Для типового абсансу характерна частота комплексів пік—хвиля 3 за 1 с, для атипового абсансу — більше 3 за 1 с.

У разі пухлин головного мозку, півкульного інсульту у 70—80 % на ЕЕГ спостерігають чітку міжпівкульну асиметрію з наявністю вогнища патологічної активності у вигляді поліморфних дельта-хвиль відповідно до вогнища на боці ураженої півкулі. Для тяжкої черепно-мозкової травми, що супроводжується знепритомненням, на ЕЕГ характерне домінування в усіх ділянках високоамплітудних тета-хвиль, на тлі яких виявляють розряди дельта-активності, що свідчать про значні зміни насамперед у серединних структурах мозку.

КОМП'ЮТЕРНА ТОМОГРАФІЯ ТА МАГНІТНО-РЕЗОНАНСНА ТОМОГРАФІЯ

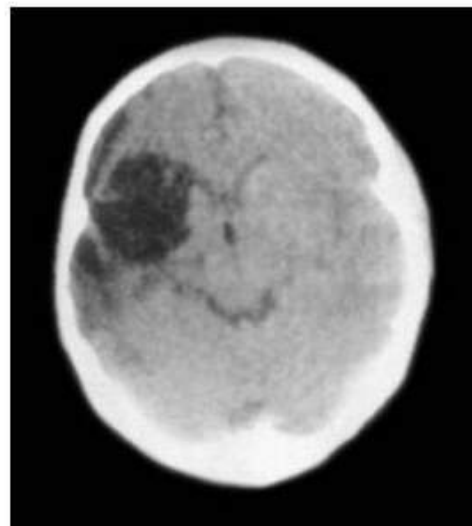
Ці дослідження застосовують для діагностики та виключення будь-якої патології нервової системи, у тому числі структурних змін головного, спинного мозку, спинномозкових корінців і мозкових оболонок.

Комп'ютерна томографія головного мозку (КТ) базується на пошаровому рентгенологічному дослідженні тканин для визначення стану анатомічних структур з подальшим розрахунком коефіцієнта поглинання в межах досліджуваного шару й отриманням зображення зрізу на екрані. Фізичне підґрунтя КТ — різний ступінь послаблення рентгенівського променя при проходженні через тканини різної щільності. Системою оцінки щільності тканин слугує шкала одиниць Хаунсфільда (денситометричних показників, англ. HU) з коливаннями від -1000 до +1000, де щільність води прийнята за 0. Середня діагностична ефективність КТ перевищує 60 %.

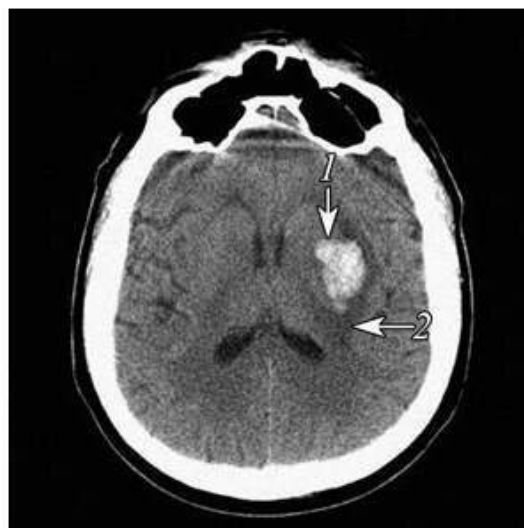Дослідження головного мозку проводять в аксіальній проекції, товщина томографічного шару варіює від 5 до 10 мм. Зазвичай кількість томограм, на яких відображені всі структури головного мозку, дорівнює 10. При проведенні традиційної КТ для отримання зображення одного зрізу рентгенівська трубка повинна обернутися на 360°. Тільки тоді можна отримати наступне зображення. З появою спіральної КТ останніх поколінь стало можливим отримувати

вати численні дані протягом дуже короткого часу завдяки постійному обертанню рентгенівської трубки в одному напрямку та поступальному руху стола, на якому лежить пацієнт, з постійною швидкістю. Ця технологія зменшує час дослідження, підвищує якість зображення, дозволяє проводити функціональні та динамічні дослідження.

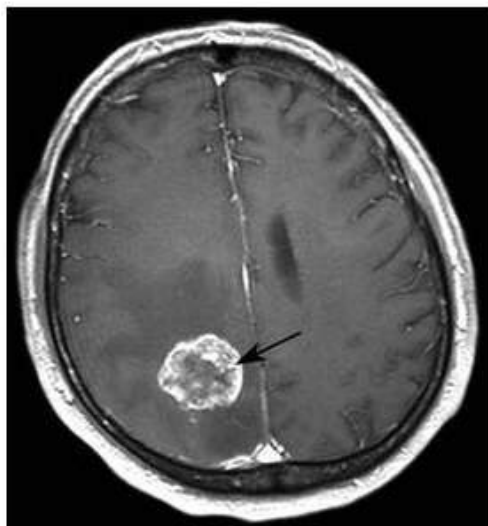
Візуальне оцінювання томограм полягає у визначенні локалізації вогнища, його розмірів, об'єму, зони набряку, наявності дислокаційного синдрому (мал. 39). Достовірність діагностики ішемічних і геморагічних уражень мозку у перші дні є високою (74 і 98,7 % відповідно). Метод дає змогу чітко відрізнити геморагію (ділянку підвищеної щільності білого кольору) від інфаркту мозку (ділянки зниженої щільності темного кольору; мал. 40). Вогнище крововиливу виявляють у перші години після його виникнення, інфаркт мозку — не раніше ніж через 6—8 год, частіше наприкінці першої доби. За допомогою КТ можлива прижиттєва діагностика окремих лакунарних інфарктів, що визначаються як невеликі вогнища зниженої щільності в глибоких структурах головного мозку. У разі забою головного мозку спостерігають поєднання ділянок зниженої (зона некрозу і набряку тканин) і підвищеної (зона



Мал. 39. КТ головного мозку через 18 год від початку інсульту: вогнище зниженої щільності неправильної форми в правій лобово-скронево-тім'яній ділянці підтверджує наявність інфаркту головного мозку



Мал. 40. КТ головного мозку хворого з інсульт-гематомою лівої скронево-підкіркової ділянки в першу добу після інсульту: 1 — внутрішньомозкова гематома; 2 — перифокальний набряк тканини



Мал. 41. КТ головного мозку. Метастаз злоякісної пухлини

геморагії) щільності. Менінгіоми виглядають як ділянки високої щільності від 35 до 45 од. НУ.

На комп'ютерній томограмі виявляють такі ознаки злоякісної пухлини: нерівномірність щільності утворення (чергування ділянок підвищеної і зниженої щільності всередині пухлини), наявність зони некрозу, ділянок зниженої та підвищеної щільності неправильної форми, спричинених крововиливом, місцевий і перифокальний набряк білої речовини (мал. 41).

КТ-зображення абсцесу характеризується кільцеподібним підвищенням щільності. Таке кільцеподібне

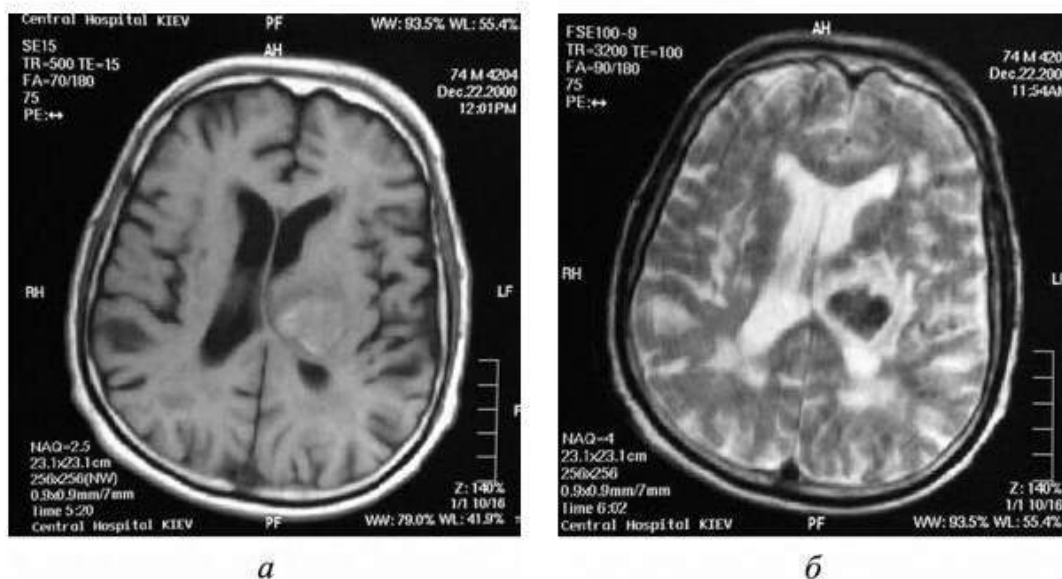
утворення (корона-ефект) може спостерігатися і в разі злоякісної пухлини, однак тільки за умови абсцесів наявна поширеність. КТ відіграє суттєву роль у діагностиці запальних захворювань головного мозку, субарахноїдальних крововиливів, при цьому добре візуалізується шлуночкова система мозку, діагностуються гідроцефалії, виявляється патологія лицевого черепа.

Для диференціальної діагностики судинної патології та пухлин під час проведення КТ застосовують контрастне посилення шляхом введення у ліктьову вену йодовмісного контрасту (гіпак, урографін тощо).

Магнітно-резонансна томографія (МРТ) — метод, заснований на викликанні резонансних явищ у досліджуваних тканинах шляхом дії магнітних полів певних параметрів. У сучасній медицині застосовують резонанс на ядрах водню, оскільки тіло людини на 75 % складається з молекул води, які мають по 2 протони водню. Під час дослідження ділянки з високою щільністю протонів виникає сильний магнітно-резонансний сигнал, на екрані це відображається у вигляді світлих ділянок. У процесі релаксації (після поглинання електромагнітної енергії) протони вивільняють енергію і набувають попереднього напрямку обертання, заданого магнітним полем. Час релаксації характеризується константами T1 і T2. Відповідно

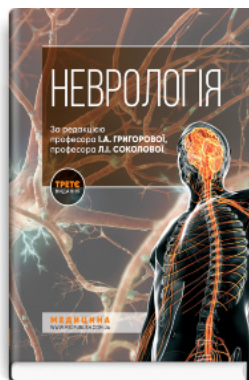магнітно-резонансні зображення можуть бути в T1- і T2-режимах (мал. 42). Пухлини й інші тканини з високим вмістом вільної води виглядають темними на T1-зображенні і світлими (гіперінтенсивними) на T2. Вогнища запалення, демієлінізації, ішемії чіткіше виглядають в T2-зображенні, оскільки гіперінтенсивні. У T1-режимі чіткішими, ніж у T2-режимі є зображення некрозу і кіст усередині пухлини, а також крововиливів у підгострий період. T1-зображення має переваги для візуалізації накопиченого контрасту з метою верифікації та моніторингу запальних, демієлінізуючих, об'ємних процесів у головному та спинному мозку.

Метод дає змогу отримати анатомічні зрізи в трьох перпендикулярних проекціях: аксіальній, сагітальній і фронтальній. Добре визначаються IV шлуночок, межі мозкового стовбура та мозочка, яких майже не видно на комп'ютерній томограмі. Сучасні томографи дозволяють добре візуалізувати краніоспінальний перехід, сонні артерії, яремні вени, сіру та білу речовину спинного мозку. За допомогою МРТ краще візуалізуються гліоми, що пояснюється більшим вмістом мобільних протонів у пухлині. МРТ дає можливість встановити поширення пухлини вздовж присередньої поверхні півкуль із проникненням її у бічні шлуночки мозку. МРТ більш інформативне порівняно з КТ для виявлення пухлини у ділянці турецького сідла, задньої черепної ямки. МРТ має переваги у діагностиці субдуральної




Мал. 42. МРТ головного мозку за наявності крововиливу в T1 (а) та T2 (б) режимах


Рекомендована література




Неврологія: підручник




Головний біль




Довідник з клінічної ендокринології



Болевые и парестетические синдромы челюстно-лицевой области



Basics of Medical Terminology



First Step into Medical English

Перейти до категорії
Неврологія. Нейрохірургія

ridmi
ТВІЙ УЛЮБЛЕНИЙ КНИЖКОВИЙ

КУПИТИ