

## Стоматологія

УДК: 616.314-089.23:616.315-007.254]-08-027.242-053.2(477)

**МУЛЬТИДИСЦИПЛІНАРНИЙ ПІДХІД ДО ЛІКУВАННЯ ДІТЕЙ ІЗ ВРОДЖЕНИМИ НЕЗРОЩЕННЯМИ ГУБИ ТА ПІДНЕБІННЯ В УКРАЇНІ****Філоненко В.В., Канюра О.А., Біденко Н.В.,  
Єфименко В.П., Яковенко А.О.***Національний медичний університет імені О.О. Богомольця, Київ, Україна*

У дітей з вродженими незрошеннями губи та піднебіння (ВНГП) розвивається складний комплекс анатомо-функціональних і естетичних порушень. Лікувально-діагностичні заходи потребують мультидисциплінарного підходу. Головне завдання ортодонтичного супроводу на етапах первинних хірургічних втручань – запобігання ортогнатичної хірургічної корекції в майбутньому, шляхом оптимізації вибору та тактики ортодонтичного лікування в межах заходів комплексної реабілітації. Мета роботи були обґрунтування, апробація та впровадження у клінічну практику комплексу лікувально-діагностичних заходів, спрямованих на реабілітацію дітей із ВНГП. Підтверджено, що забезпечення необхідних умов для ссання створює оптимальні умови для проведення хірургічного втручання на губі та піднебінні. Тактика ортодонтичного лікування залежала від періоду розвитку зубощелепного апарату, віку, виду незрошення, етапності, термінів проведення та об'єму хірургічних втручань, якості та методів операції, вираженості деформацій, психоемоційного стану дитини, факторів комунікації батьків та пацієнта з лікарем, соціально-економічних складових. Для лікування зубощелепних деформацій у більшості в період змінного прикусу використано знімні та незнімні ортодонтичні апарати. Окремим напрямком реабілітації були профілактика та лікування захворювань твердих тканин зубів і тканин періодонту. Логопсихологічний супровід починався з 2–3 місяців. Запропонований в практику комплекс лікувально-діагностичних заходів, визначених у часі, термінах, послідовності та обсязі, спрямованих на реабілітацію дітей із ВНГП, дозволив отримати у 87,6 % дітей позитивні анатомічні, функціональні та естетичні результати.

**Ключові слова:** лікувально-діагностичні заходи, ортодонтичне лікування, логопсихологічний супровід, алгоритм реабілітації.



**Цитуйте українською:** Філоненко ВВ, Канюра ОА, Біденко НВ, Єфименко ВП, Яковенко АО. Мультидисциплінарний підхід до лікування дітей із вродженими незрошеннями губи та піднебіння в Україні. Медицина сьогодні і завтра. 2024;93(1):11с. In press.  
<https://doi.org/10.35339/msz.2024.93.1.fkb>

**Cite in English:** Filonenko V, Kaniura O, Bidenko N, Iefymenko V, Iakovenko A. Multidisciplinary approach to the treatment of children with congenital cleft lip and palate in Ukraine. Medicine Today and Tomorrow. 2024;93(1):11p. In press.  
<https://doi.org/10.35339/msz.2024.93.1.fkb> [in Ukrainian].

CC BY-NC-SA

Відповідальний автор: Філоненко В.В.  
✉ Україна, 03680, м. Київ,  
вул. Зоологічна, 1.  
E-mail: [valeriifilonenko@gmail.com](mailto:valeriifilonenko@gmail.com)

Corresponding author: Filonenko V.  
✉ Ukraine, 03680, Kyiv,  
Zoolohichna str., 1.  
E-mail: [valeriifilonenko@gmail.com](mailto:valeriifilonenko@gmail.com)

## Вступ

Вроджені незрощення губи та піднебіння (ВНГП) є одними з найрозповсюдженіших вад розвитку. Висока поширеність їх відзначається у західних регіонах України – 1,24:1000 новонароджених [1]. Відповідно до даних ДУ «Центру громадського здоров'я Міністерства охорони здоров'я України», протягом останніх років спостерігається тенденція до зниження кількості народжених. При цьому, відсоток дітей з ВНГП залишається стабільним і знаходиться в межах від 0,091 % до 0,100 % [2].

У зазначеній категорії дітей розвивається складний комплекс анатомо-функціональних і естетичних порушень, які посилюються з ростом і потребують комплексного та багатоетапного лікування. При цьому, на послідовність втручань впливають наявність супутніх вроджених захворювань (серцево-судинної та сечостатевої систем, опорно-рухового апарату, тощо). Серед набутих захворювань при ВНГП превалюють гострі респіраторні та захворювання ЛОР-органів на фоні зниженого імунітету, високий ступінь ураження зубів карієсом та тканин пародонту, логопедичні порушення. Лікувально-діагностичні заходи потребують скоординованої взаємодії фахівців різного профілю, мультидисциплінарного підходу до подолання виявлених проблем. Прийняттю результату вдається досягти виключно при злагодженому механізмі наступності у лікуванні кожним спеціалістом, що визначене у часі та об'ємі, за умови мотивації та розуміння етапів реабілітації батьками і, певною мірою, самою дитиною [1; 3–10].

У 14–75 % дітей з ВНГП проводяться ортогнатичні хірургічні втручання, які ряд науковців розглядають як необхідний етап лікування цієї категорії пацієнтів. Водночас, у 18–44 % випадків відмічаються функціонально та естетично невдалі результати [11–17]. Саме тому необхідний ретельний ортодонтичний супровід дітей з ВНГП на етапах первинних хірургічних втручань, спрямований на запобігання ортогнатичної хірургічної корекції в майбутньому, шляхом оптимізації вибору та тактики ортодонтичного лікування в межах мультидисциплінарних заходів комплексної реабілітації.

**Мета роботи** – обґрунтування, апробація та впровадження у клінічну практику комплексу лікувально-діагностичних заходів, спрямованих на реабілітацію дітей із вродженими незрощеннями губи та піднебіння.

## Матеріали та методи

Комплекс поетапних діагностично-лікувальних заходів для дітей із однобічними та двобічними ВНГП розроблено та апробовано на клінічних базах Національного медичного університету імені О.О. Богомольця на 95 пацієнтах із ВНГП. З них у 45,3 % (n=43) в анамнезі відмічено двобічні незрощення, у 54,7 % (n=52) – однобічні зліва або справа. Оцінка ефективності реабілітації проводилася з використанням методів клінічного і параклінічного обстеження, фотограметрії, морфометрії, антропометрії, магнітно-резонансної томографії, комп'ютерної томографії, логопедичних та психологічних тестів.

Статистичний аналіз наявних даних здійснювався за допомогою спеціалізо-

ваного статистичного програмного забезпечення MedStat v. 5.2 (Україна, Free Software Licence) та Jamovi v. 2.3 (The Jamovi Project (2023), GNU Affero General Public License v3.0). Перевірка розподілу на нормальність усіх кількісних даних була здійснена із застосуванням критерію Шапіро-Уїлка.

Критерії включення були наступні: діти з різними видами однобічних та двобічних незрощень губи, альвеолярного відростку, твердого та м'якого піднебіння до та на етапах хірургічних втручань, вік від народження до 15 років без розподілу за гендерною приналежністю, згода батьків. Критерії виключення: відсутність повного документування випадку, вік старше 15 років, наявність вроджених або спадкових синдромів, що впливають на ураження інших органів і систем, відмова батьків.

#### Результати та їх обговорення

Перший етап реабілітації дітей із ВНГП – підготовка до хейлоринопластики. Її основою є налагодження годування з використанням соски задля збереження смоктального рефлексу. Було вивчено вплив соски на розміри дефекту у 52,6 % дітей віком 1–12 місяців (n=50). Встановлено, що використання соски сприяє змищенню міжщелепної кістки по трансверзалі і вертикалі, спричиняє збільшення діастазу між незрощеними фрагментами, розширення дефекту піднебіння, переміщення горизонтальних пластинок піднебінної кістки у вертикальне положення. Застосування соски можливе при ізольованих незрощеннях м'якого піднебіння, незрощеннях м'якого і дистальної частини (1/2) твердого піднебіння та у пацієнтів з неухводженим альвеолярним відростком. Водночас, використання обтураторів виключає постійний тиск язика та соски під час годування на незрощені фрагменти верхньої щелепи, що дає змогу домогтися стабілізації їхнього положення при наскрізних незрощеннях губи, альвео-

лярного відростку, твердого і м'якого піднебіння. Забезпечення необхідних умов для ссання створює оптимальні умови для проведення хейло- та палятопластики. Показаннями до застосування обтураторів є однобічні та двобічні наскрізні незрощення верхньої губи, альвеолярного відростку, твердого та м'якого піднебіння, ізольовані незрощення 2/3 твердого та м'якого піднебіння. Серед обстежених обтураторами типу знімного протезу на верхню щелепу користувались 11,6 % немовлят (n=11).

У 10,5 % дітей (n=10) з однобічними ВНГП на підготовчому етапі перед хейлоринопластикою використано пов'язки DuneCleft (Канада), що дозволило зменшити відстань між фрагментами верхньої губи. За показниками фотोगрафометрії у пацієнтів відзначено зменшення відстані між незрощеними фрагментами губи, основ крил носа, співвідношення довжини та ширини ніздрі на стороні незрощення.

За виключенням випадків генетичної схильності до мезіального прикусу при ізольованих незрощеннях піднебіння, ортодонтичний супровід передбачав налагодження годування шляхом роз'єднання ротової і носової порожнин. Після ураностафілопластики вторинна рубцева деформація щелепи може призводити до формування патологічного прикусу у трансверзальній площині. З метою профілактики звуження верхньої щелепи та посилення анкоражу верхніх зубів з боку піднебіння, виготовляли ретенційні апарати. У подальшому зусилля ортодонта були спрямовані на стимування росту нижньої щелепи та стимуляцію росту верхньої по сагіталі.

При однобічних та двобічних наскрізних ВНГП дохірургічна ортодонція має вагомe значення у запобіганні формування стійких форм зубощелепних деформацій. Тактика ортодонтичного лікування залежала від періоду розвитку зубощелепного апарату, віку, виду незро-

щення, етапності, термінів проведення та об'єму хірургічних втручань, якості та методів операції, вираженості деформацій у трансверзальній та сагітальній площинах і компонентів симптомокомплексу аномалій та деформацій, що ускладнюють патологію, психоемоційного стану дитини, факторів комунікації батьків та пацієнта з лікарем, соціально-економічних складових.

Діти з протрузією міжщелепної кістки при двобічних ВНГП вимагали додаткового ортодонтичного чи хірургічного втручання на тканинах первинного піднебіння до хейлоринопластики. У дітей до 6 місяців з протрузією менше 5 мм ефективною була ортодонтична корекція, понад 5 мм – остеотомія леміша. Залежно від протрузії та виду незрощення хейлоринопластика проводилася в 3–12 міс. Вивчення вмісту аденілових нуклеотидів (АТФ, АДФ, АМФ) у слизовій оболонці, м'язах, шкірі 79 біоптатів 21,2 % дітей (n=18) цього віку показало, що їх енергообмін у 1,5 рази інтенсивніший у слизовій оболонці та шкірі, ніж у м'язах, але сумарна кількість залежно від виду незрощення достовірно не відрізнялась, що має значення при вивченні причин хірургічних ускладнень на м'яких тканинах.

При однобічних наскрізних ВНГП, за умови значного колапсу малого фрагменту альвеолярного відростку верхньої щелепи, важливим є досягнення торцевого контакту між фрагментами. Якість виконання хейлоринопластики впливає на розвиток верхньої щелепи, що встановлено за антропометричними показниками сканованих моделей щелепи. Після первинної хейлоринопластики відновлюється основний м'язовий констриктор ротової щілини, що створює умови для біофункціональної регуляції взаєморозташування незрощених фрагментів, обмежує подальші їх переміщення один відносно одного, оптимізує та готує їх до проведення другого етапу хі-

рургічних втручань – велоластики. Проведені морфометричні виміри щелеп у дітей з ВНГП віком 8–14 місяців після хейлоринопластики, які готувались до велоластики, продемонстрували суттєві зміни сагітальних та трансверзальних показників верхньої щелепи. Їх кореляція, визначення найбільш значущих, дозволяє прогнозувати зони ризику формування зубощелепних деформацій. Після хейлоринопластики, з метою ізоляції альвеолярного відростка від дії рубцевої тканини губи, використано знімну пластинку на верхню щелепу з пелотом.

Велоластика відновлює анатомо-функціональну спроможність велофарингіального комплексу. В задніх відділах незрощених фрагментів верхньої щелепи залишається другий за значенням м'язовий жом, який має зв'язок із її кістковими структурами та крилоподібним відростком основної кістки і впливає на взаєморозташування бокових фрагментів. Морфометричні виміри після велоластики засвідчили зміни сагітальних та трансверзальних розмірів щелепи.

До проведення уранопластики користувались ретенційними ортодонтичними апаратами, приділяли увагу профілактиці розвитку зубощелепних деформацій у сагітальній та трансверзальній площинах. Недостатній рівень дохірургічної ортодонтії та ортодонтичного супроводу після перших первинних хірургічних втручань є однією з причин високої поширеності деформацій у старшому віці. Головною умовою для досягнення максимального анатомо-функціонального результату операцій є ефективна міопластика та ретротранспозиція.

Отримані результати діагностичного скринінгу зубощелепних деформацій у дітей з ВНГП довели необхідність використання комплексу профілактичних та лікувальних заходів із застосуванням ортодонтичних апаратів з різними конструктивними елементами на усіх етапах

реабілітації. У тимчасовому та ранньому змінному прикусах для лікування деформацій, отримання задовільного сагітального, вертикального перекриття та нормалізації співвідношень по трансверзалі у 92,6 % (n=88) випадків на початковому етапі лікування було використано знімні ортодонтичні апарати з одним або декількома ортодонтичними гвинтами. Їх конструктивними особливостями були секторальні розпили, що дозволило змішувати окремі фрагменти щелепи на зубному та альвеолярному рівнях. Одночасно 18,9 % дітей (n=18) з однібічними ВНГП для контролю розвитку нижньої щелепи у ранньому віці та попередження її непропорційного росту відносно верхньої щелепи користувались підборідною пращею. Використання незнімних конструкцій мало певні обмеження, пов'язані з особливостями умов для фіксації, неможливістю розміщення опорних елементів на тимчасових зубах за наявної резорбції їх коренів та під час фізіологічної зміни, труднощами якісного гігієнічного догляду. Серед незнімних ортодонтичних конструкцій були застосовані модифікації верхньощелепних механічних апаратів Derichsweiler, Nord, Haas/Marco Rosa, McNamara, дугові апарати bi-helix/quad-helix / tri-helix. З метою стимуляції росту верхньої щелепи та зміщення її по

сагіталі – знімні або незнімні апарати у комбінації з маскою Dealer (рис.).

Активацію гвинтів проводили індивідуально з урахуванням експериментально-теоретичних досліджень жорсткості ортодонтичних пристроїв та визначення якісних показників кісткової тканини у ділянках, які відповідають максимальному напруженню під впливом їх дії.

Головним критерієм успішного лікування змінною апаратурою був мотиваційний компонент. Більшість дітей з ВНГП та їх батьків не у повній мірі розуміють значущість ортодонтичного супроводу, гігієнічного догляду за порожниною рота, корекційної логопедичної роботи, маючи хибну думку, що єдиний шлях вирішення проблеми незрощення – виключно оперативні втручання.

Кожна дитина потребує педіатричного супроводу як у доопераційний період, так і після. Проведені дослідження наявності вроджених та набутих захворювань у пацієнтів з ВНГП показали, що 30,1% дітей (n=23) мали вроджені вади розвитку серцево-судинної та сечостатевої систем, опорно-рухового апарату, тощо та 100% – набуті соматичні захворювання.

Окремим напрямком реабілітації дітей з ВНГП були профілактика та лікування захворювань твердих тканин зубів і тканин періодонту. У період від на-

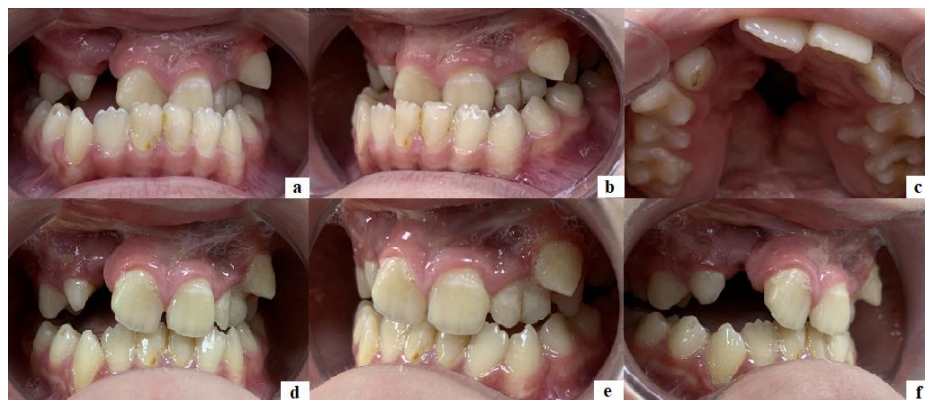


Рис. Початковий етап (а–с) та результат лікування (d–f) пацієнта N з однібічним вродженим незрощенням губи та піднебіння.

родження дитини, а особливо – з моменту прорізування перших зубів, оцінювався рівень ризику розвитку карієсу тимчасових, пізніше – карієсу постійних зубів. Діти з ВНГП мають підвищений ризик розвитку карієсу зубів через низку причин, до яких належать: рання контамінація карієсогенними мікроорганізмами, а також певні особливості мікробіому порожнини рота через проникнення мікроорганізмів з верхніх дихальних шляхів та зовнішнього середовища за рахунок ротового дихання; недостатнє самоочищення зубів і складність ефективного здійснення індивідуальних гігієнічних заходів через морфологічні особливості порожнини рота, наявність складних ортодонтичних конструкцій; зазвичай недостатня мотивація до регулярної ретельної гігієни порожнини рота; особливості харчування (переважно вуглеводиста їжа м'якої консистенції, тривале затримання їжі в роті), прийом цукровмісних медикаментозних препаратів; наявність зубощелепних деформацій і вроджених вад зубів; зниження захисних функцій ротової рідини через зміни її складу і ротове дихання; як правило, запізнілий початок профілактичних заходів і нерегулярні контрольні огляди дитячим стоматологом-терапевтом.

Усім дітям відповідно до визначеного рівня ризику розвитку карієсу призначались профілактичні заходи, а саме: раціональна гігієна порожнини рота із застосуванням фторидвмісних зубних паст (1000 ч/млн фториду для дітей віком до 6 років, 1450 ч/млн, а за надзвичайно високого ризику – навіть 5000 ч/млн – після 6 років) і спеціальних предметів гігієни, зокрема, для догляду за ортодонтичними конструкціями; періодичне (відповідно до рівня ризику) місцеве застосування фторидвмісних лаків з вмістом 5 % натрію фториду; якомога більша рання герметизація фісур і ямок зубів; регулярна санітарна просвіта батьків

і дітей, профілактика шкідливих звичок, навчання методам самостійного контролю стану порожнини рота; корекція дієти із наголосом на контролі вживання вуглеводів; самоконтроль і регулярний контроль з боку лікаря-стоматолога терапевта (дитячого стоматолога), спрямований на корекцію профілактичної програми і раннє виявлення захворювань зубів і тканин пародонта.

Визначався також ризик розвитку хвороб тканин періодонту, особливо в період змінного і постійного прикусу, здійснювалось лікування їх початкових форм. Окрема увага надавалась догляду за зубами та тканинами періодонту безпосередньо в післяопераційний період із долученням до нього спеціальних засобів і предметів індивідуальної гігієни (зубні паста і ополіскувачі з антисептичною дією, спеціальні м'які зубні щітки, іригатори тощо).

У 93,7% дітей (n=89) здійснювалось лікування карієсу та його ускладнень тимчасових і постійних зубів із застосуванням мінімально інвазивних або традиційних методів лікування в залежності від кожної окремої ситуації. Терапевтичне лікування тісно координувалось з ортодонтичним, а також з хірургічними втручаннями в різні періоди розвитку дитини.

Логопсихологічний супровід дітей із ВНГП починався з 2–3 місяців. На підготовчому етапі до хейлопластики акцентували увагу на формування та розвиток кінестетичного та кінетичного орального праксисів. На підготовчому етапі до велоластики – на розвиток когнітивних процесів (формування зорового та слухового зосередження, тактильного сприйняття) та дрібної моторики малюка, фонематичного слуху. Основним завданням було формування тиску в ротовій порожнині шляхом виконання вправи затиску носа дитини на момент гуління, а в подальшому – лепету. Під час нього носові звуки замінюються склад-

ними ротовими, що вимагають максимального ротового тиску. Такі вправи були профілактичними та адаптивними для зменшення рівня назалізації у дитини з віком. Після велоластики продовжувалася робота з розвитку когнітивних процесів (слухова пам'ять, просторові уявлення, мислення). Додавалася орофасціальна міофункціональна гімнастика. Паралельно працювали над розвитком мовленнєвого дихання, удосконаленням фонематичного слуху та розвитку фонематичного сприйняття, лексичної та просодичної сторін мовлення. Після уранопластики робота над розвитком когнітивних процесів продовжувалася (зорово-моторна координація, слухомовна пам'ять, вербально-логічне мислення, вербалізація просторових уявлень, пізнавальна активність). Формували фонологічну, лексико-граматичну сторони мови з тренуванням мовленнєвого дихання. Основна робота передбачала зниження рівня назалізації. Для підвищення ефективності та прискорення роботи на всіх етапах корекційної логопсихологічної роботи застосовувались інноваційні логотехнології.

Чимало досліджень присвячено вивченню оптимального періоду та етапності комплексної реабілітації дітей з ВНГП [1; 7; 8; 18; 19]. Більшість з них зазначають, що, тактика ведення дітей з ВНГП з моменту народження і до 15–18 років передбачає вирішення завдань командою спеціалістів у складі педіатра, щелепно-лицевого хірурга, анестезіолога, оториноларинголога, ортодонта, логопеда, терапевта-стоматолога, психолога, невролога, офтальмолога, кардіолога та ін. Комплекс лікувально-діагностичних заходів дітей з ВНГП включає складові злагодженої роботи кожного з спеціалістів за умови мотивації розуміння батьками етапності лікування та необхідності виконання всіх рекомендацій з метою досягнення бажаного анатоміч-

ного, функціонального та естетичного результату.

Більшість науковців схильні до думки, що для досягнення оптимальних результатів ортодонтичного лікування, зважаючи на специфіку зубощелепних деформацій у цієї категорії пацієнтів, необхідне ґрунтовне вивчення особливостей біомеханічної поведінки систем, що включають в себе ортодонтичну конструкцію і зубощелепний апарат в експериментально-теоретичних дослідженнях, та визначення показників рентгенологічної щільності кісткових тканин щелепно-лицевої ділянки у визначених зонах резистентності в певні вікові періоди. При цьому зазначається, що розподіл напружень в кістковій тканині є не рівномірним. Максимальні градієнти еквівалентних напружень відзначали на ділянках кісткової перегородки носа, горизонтальних пластинок піднебінної кістки, в околі крило-щелепного з'єднання, на ділянці вилицево-альвеолярного відростку та лобного відростка верхньої щелепи. Через систему вертикальних та горизонтальних контрфорсів середньої зони обличчя напруження від ортодонтичного апарату перерозподілялися і передавалися на структури основи та склепіння черепа [20–23].

Для лікування зубощелепних деформацій у дітей з ВНГП використовуються знімні та незнімні ортодонтичні апарати з різними активними елементами. До їх недоліків відноситься недостатня універсальність, адже розроблялись вони для розширення верхньої щелепи у пацієнтів без вроджених вад розвитку і передбачають рівномірне розширення верхньої щелепи. При лікуванні дітей з ВНГП важливо досягти координованого росту та фізіологічного взаєморозміщення щелеп, для чого фундаментально важливим є усунення вимушених сагітальних і трансверзальних зміщень [5; 7; 8], що вимагає модифікації

відомих ортодонтичних конструкцій для одночасного впливу на незрощені фрагменти верхньої щелепи, а саме, несиметричного розширення та одночасної проtrakції.

Результати наших досліджень значною мірою співпадають з точкою зору більшості науковців, що зазначають важливість дотримання скоординованого алгоритму реабілітації дітей з ВНГП [1; 3–10; 18; 19].

### Література

1. Яковенко ЛМ (ред.). Хірургічна стоматологія та щелепно-лицева хірургія дитячого віку: національний підручник. Київ: Медицина; 2022. 496 с. Доступно на: <https://is.gd/2paC0Q>
2. Звіт про медичну допомогу вагітним, роділлям та породіллям за 2022 (форма № 21). Статистичні дані. Центр громадського здоров'я МОЗ України [Інтернет]. Доступно на: <http://medstat.gov.ua/ukr/statdanMMXIX.html> [доступ отримано 20 бер 2024].
3. Abualfaraj R, Daly B, McDonald F, Scambler S. Cleft lip and palate in context: Learning from, and adding to, the sociological literature on long-term conditions. *Health (London)*. 2018;22(4):372-88. DOI: 10.1177/1363459317693409. PMID: 29232992.
4. Eriguchi M, Watanabe A, Suga K, Nakano Y, Sakamoto T, Sueishi K, Uchiyama T. Growth of palate in unilateral cleft lip and palate patients undergoing two-stage palatoplasty and orthodontic treatment. *Bull Tokyo Dent Coll*. 2018;59(3):183-91. DOI: 10.2209/tdpublication.2017-0014. PMID: 30224612.
5. Халецька ВМ. Особливості лікування звуження верхньої щелепи в трансверзальній площині у дітей з повною розщілиною піднебіння. [Дис канд мед н, спец. 14.01.22 – Стоматологія]. Харків: Харківський нац. мед. ун-т, 2017. 183 с. Доступно на: <https://repo.knmu.edu.ua/handle/123456789/17283>
6. Sinko K, Cede J, Jagsch R, Strohmayer AL, McKay A, Mosgoeller W, Klug C. Facial aesthetics in young adults after cleft lip and palate treatment over five decades. *Sci Rep*. 2017;7:15864. DOI: 10.1038/s41598-017-16249-w. PMID: 29158593.
7. Sharma G. Orthodontic management of cleft lip and palate patients (Chapter). In: Ayse G (ed.). *Current Treatment of Cleft Lip and Palate*. UK: IntechOpen; 2020. DOI: 10.5772/intechopen.90076.
8. Melnyk A, Filonenko V. Clinical and Phonetic Features of Dentognathic Deformations, Their Orthodontic Treatment (Chapter). In: Lavinia Cosmina Ardelean, Laura-Cristina Cristina Rusu (eds). *Human Teeth – From Function to Esthetics*. UK: IntechOpen; 2023. DOI: 10.5772/intechopen.109636.
9. Pereira RMR, Siqueira N, Costa E, Vale DD, Alonso N. Unilateral cleft lip and palate surgical protocols and facial growth outcomes. *J Craniofac Surg*. 2018;29(6):1562-8. DOI: 10.1097/SCS.00000000000004810. PMID: 30373095.
10. Яковенко ЛМ, Біденко НВ, Єфименко ВП. Супутня та стоматологічна захворюваність у дітей із вродженим незрощенням губи та піднебіння. *Вісник стоматології*. 2023;2(123):165-9. DOI: 10.35220/2078-8916-2023-48-2.29.

### Висновок

Запропонований в практику комплекс лікувально-діагностичних заходів, визначених у часі, термінах, послідовності та обсязі, спрямованих на реабілітацію дітей із вродженими незрощеннями губи та піднебіння, дозволив отримати у 87,6 % дітей позитивні анатомічні, функціональні та естетичні результати.

**Конфлікт інтересів** відсутній.



11. Daskalogiannakis J, Mehta M. The need for orthognathic surgery in patients with repaired complete unilateral and complete bilateral cleft lip and palate. *Cleft Palate Craniofac Journal*. 2009;46(5):498-502. DOI: 10.1597/08-176.1. PMID: 19929100.
12. Phillips JH, Nish I, Daskalogiannakis J. Orthognathic surgery in cleft patients. *Plast Reconstr Surg*. 2012;129(3):535-48. DOI: 10.1097/PRS.0b013e31824128e6. PMID: 22374003.
13. Antonarakis GS, Watts G, Daskalogiannakis J. The need for orthognathic surgery in nonsyndromic patients with repaired isolated cleft palate. *Cleft Palate Craniofac Journal*. 2015;52(1):8-13. DOI: 10.1597/13-080. PMID: 24437563.
14. Roy AA, Rtshiladze MA, Stevens K, Phillips J. Orthognathic surgery for patients with cleft lip and palate. *Clin Plast Surg*. 2019;46(2):157-71. DOI: 10.1016/j.cps.2018.11.002. PMID: 30851748.
15. Yilmaz H, Demirkaya AA. Orthognathic surgery in cleft lip and palate patients (Chapter). In: Gulsen A (ed.). *Current treatment of cleft lip and palate*. UK: IntechOpen; 2020. DOI: 10.5772/intechopen.89556.
16. Fahradyan A, Wolfswinkel EM, Clarke N, Park S, Tsuha M, Urata MM, et al. Impact of the distance of maxillary advancement on horizontal relapse after orthognathic surgery. *Cleft Palate Craniofac Journal*. 2018;55(4):546-53. DOI: 10.1177/1055665617739731. PMID: 29554455.
17. Koskela A, Neittaanmaki A, Ronnberg K, Palotie A, Ripatti S, Palotie T. The relation of severe malocclusion to patients' mental and behavioral disorders, growth, and speech problems. *European Journal of Orthodontics*. 2020;43(2):1-6. DOI: 10.1093/ejo/cjaa028. PMID: 32346736.
18. Manfio ASC, Chen A. Orthodontic interventions in cleft lip and palate individuals: an overview of treatment protocol. *Oral Health (Canada)*, 2019 [Internet]. Available at: <https://www.oralhealthgroup.com/features/orthodontic-interventions-in-cleft-lip-and-palate-individuals-an-overview-of-treatment-protocol/> [accessed 20 Mar 2024].
19. Filonenko VV, Kaniura OA, Bidenko NV. Orthodontic diagnostics in children with congenital cleft lip and palate with dentognathic deformities. *Rawal Medical Journal*. 2023;48(4):936-9. DOI: 10.5455/rmj.20230517091426.
20. Elabbassy EH, Sabet NE, Hassan IT, Elghoul DH, Elkassaby MA. Bone-anchored maxillary protraction in patients with unilateral cleft lip and palate. *Angle Orthod*. 2020;90(4):539-47. DOI: 10.2319/091919-598.1. PMID: 33378498.
21. Garib D, Yatabe M, de Souza Faco RA, Gregorio L, Cevidanes L, de Clercke H. Bone-anchored maxillary protraction in a patient with complete cleft lip and palate: A case report. *Am J Orthod Dentofacial Orthop*. 2018;153:290-7. DOI: 10.1016/j.ajodo.2016.10.044. PMID: 29407507.
22. Lee H, Nguyen A, Hong C, Hoang P, Pham J, Ting K. Biomechanical effects of maxillary expansion on a patient with cleft palate: A finite element analysis. *Am J Orthod Dentofacial Orthop*. 2016;150(2):313-23. DOI: 10.1016/j.ajodo.2015.12.029. PMID: 27476365.
23. Tong H, Gao F, Yin J, Shi Z, Song T, Li H, Sun X, et al. Three-dimensional quantitative evaluation of midfacial skeletal changes after trans-sutural distraction osteogenesis for midfacial hypoplasia in growing patients with cleft lip and palate. *J Craniomaxillofac Surg*. 2015;43(9):1749-57. DOI: 10.1016/j.jcms.2015.08.027. PMID: 26421468.

*Filonenko V., Kaniura O., Bidenko N., Iefymenko V., Iakovenko A.*

## MULTIDISCIPLINARY APPROACH TO THE TREATMENT OF CHILDREN WITH CONGENITAL CLEFT LIP AND PALATE IN UKRAINE

Children with congenital cleft lip and palate (CLP) develop a composite complex of anatomical, functional and aesthetic disorders that increase with growth and require comprehensive and multi-stage treatment. Treatment and diagnostic measures require a multidisciplinary approach to overcome the identified problems. The main task of orthodontic support for children with CLP at the stages of primary surgical interventions is aimed at preventing orthognathic surgical correction in the future, by optimizing the choice and tactics of orthodontic treatment within the framework of multidisciplinary comprehensive rehabilitation measures. The purpose of the work is the substantiation, approval and introduction into clinical practice of a complex of medical and diagnostic measures aimed at the rehabilitation of children with CLP. It confirmed that providing the necessary conditions for sucking creates optimal conditions for surgical intervention on the lip and palate. The tactics of orthodontic treatment depended on the period of development of the dentognathic apparatus, age, type of cleft, staging, timing and volume of surgical interventions, quality and methods of surgery, severity of deformations in the transversal and sagittal planes and components of the symptom complex of anomalies and deformations complicating the pathology, psychological and emotional child state, factors of parents and patients communication with the doctor, social and economic components. Removable and fixed orthodontic appliances are used in most cases at the initial stage of treatment for the treatment of dentognathic deformities, obtaining satisfactory sagittal and vertical overlap and normalization of transversal ratios. A separate area of rehabilitation was prevention and treatment of diseases of hard tissues of teeth and periodontal tissues. Speech therapy and psychological support started from 2–3 months. The proposed complex of treatment and diagnostic measures, determined in time, terms, sequence and volume, aimed at the rehabilitation of children with CLP, made it possible to obtain positive anatomical, functional and aesthetic results in 87.6% of children.

**Keywords:** *therapeutic and diagnostic measures, orthodontic treatment, speech therapy and psychological support, rehabilitation algorithm.*

*Надійшла до редакції 25.01.2024*

### **Відомості про авторів:**

*Філоненко Валерій Володимирович* – кандидат медичних наук, доцент, доцент кафедри ортодонції та пропедевтики ортопедичної стоматології Національного медичного університету імені О.О. Богомольця, Київ, Україна.

Адреса: Україна, 03680, м. Київ, вул. Зоологічна, 1.

E-mail: [valeriifilonenko@gmail.com](mailto:valeriifilonenko@gmail.com)

ORCID: 0000-0003-1060-9058.

*Канюра Олександр Андрійович* – доктор медичних наук, професор, професор кафедри ортодонції та пропедевтики ортопедичної стоматології Національного медичного університету імені О.О. Богомольця, Київ, Україна.

Адреса: Україна, 03680, м. Київ, вул. Зоологічна, 1.

E-mail: [kaniura@ukr.net](mailto:kaniura@ukr.net)

ORCID: 0000-0002-6926-6283.

*Біденко Наталія Василівна* – доктор медичних наук, професор, декан стоматологічного факультету, професор кафедри дитячої терапевтичної стоматології та профілактики стоматологічних захворювань Національного медичного університету імені О.О. Богомольця, м. Київ, Україна.

Адреса: Україна, 03680, м. Київ, вул. Зоологічна, 1.

E-mail: [natali.bidenko.kiev@gmail.com](mailto:natali.bidenko.kiev@gmail.com)

ORCID: 0000-0003-1132-2446.

*Єфименко Владислав Петрович* – кандидат медичних наук, доцент, завідувач кафедри хірургічної стоматології та щелепно-лицевої хірургії дитячого віку Національного медичного університету імені О.О. Богомольця, м. Київ, Україна.

Адреса: Україна, 01133, м. Київ, вул. Підвисоцького, 4б.

E-mail: [iefymenko\\_vlad@ukr.net](mailto:iefymenko_vlad@ukr.net)

ORCID: 0000-0003-4705-7576.

*Яковенко Анна Олександрівна* – кандидат педагогічних наук, логопед, КНП «Дитячої клінічної лікарні № 7», м. Київ, Україна.

Адреса: Україна, 01133, м. Київ, вул. Підвисоцького, 4б.

E-mail: [yakovenko\\_ann@ukr.net](mailto:yakovenko_ann@ukr.net)